

하악전돌환자의 하악지시상분할골절단술 후의 원심골편의 후방경계의 골흡수에 대한 연구

이용인¹, 임종환¹, 노광섭¹, 홍종락¹, 전주홍², 김창수¹

¹삼성서울병원 구강악안면외과

²강남삼성치과의원

A Study of Bone Resorption at the Posterior Border of Distal Segment after Bilateral Sagittal Split Ramus Osteotomy of Mandibular Prognathic Patients

Yong-In Lee¹, Jong-Hwan Lim¹, Kwang-Seob Noh¹, Jong-Rak Hong¹,
Ju-Hong Jun², Chang-Soo Kim¹

¹Department of Oral and Maxillofacial Surgery, Samsung Medical Center,
Seoul, Republic of Korea

²Kangnam Samsung Dental Clinic, Seoul, Republic of Korea

교신저자 : 홍종락

서울특별시 강남구 일원동 50 삼성서울병원 구강악안면외과 (우편번호 135-710)

Tel: 02-3410-2420, Fax: 02-3410-0038, E-mail: hongjr@netian.com

Abstract

A Study of Bone Resorption at the Posterior Border of Distal Segment after Bilateral Sagittal Split Ramus Osteotomy of Mandibular Prognathic Patients

Yong-In Lee¹, Jong-Hwan Lim¹, Kwang-Seob Noh¹, Jong-Rak Hong¹, Ju-Hong Jun²,

Chang-Soo Kim¹

¹Department of Oral and Maxillofacial Surgery, Samsung Medical Center,

Seoul, Korea

²Kangnam Samsung Dental Clinic

Purpose

This study is to predict the changes of the distal segment by investigating the resorption of the excessive distal segment regarding the amount of setback after BSSRO

Material and Methods

20 patients with Mandible prognathism treated by Obwegeser-Dal Pont method during the years 2000 to 2002 were selected for this study. Group A consisted of 5 males & 5 females with a setback amount of 10mm and above (Mean 10.80mm \pm 1.03, n=20) and Group B consisted of 2 males & 8 females with a setback amount of below 10mm. (Mean 6.10mm \pm 1.10, n=20)

Panorama X-ray was taken at day 1, 1 month, 3 months, 6 months, and 12 months after the surgery. Resorption areas of excessive distal segment were measured on these panorama X-rays and compared.

Results

There was bone resorption in both groups. Group A showed more bone resorption than Group B. Group B showed slightly higher resorption rate than Group A. However, there was no statistically significant difference between the resorption rates of Group A and Group B. ($P > 0.05$)

Conclusion

More bone resorption occurred with a larger amount of setback and about one third of the excessive distal segment underwent resorption, irrespective of the amount of setback.

Key words : Mandibular prognathism, Mandibular setback, Sagittal split ramus osteotomy, distal segment, Bone resorption

하악전돌환자의 하악지시상분할골절단술 후의 원심골편의 후방경계의 골흡수에 대한 연구

이용인¹, 임종환¹, 노광섭¹, 홍종락¹, 전주홍², 김창수¹

¹삼성서울병원 구강악안면외과

²강남삼성치과의원

I. 서론

하악지시상분할골절단술은 Schuchardt¹⁾에 의해 상행지의 수평골 절단술이 최초로 발표된 후, Trauner와 Obwegeser²⁾에 의해 하악 상행지의 시상골절단 술식으로 고안되어 임상에 적용되었다. 이후 Dal Pont³⁾, Hunsuck⁴⁾, Epker⁵⁾등에 의한 여러 형태의 변형된 술식이 보고되었다. 하악지시상분할골절단술은 넓은 골접촉면적으로 인해 술후 골치유 및 하악의 안정성이 좋고 하악후퇴증 뿐 아니라 하악전돌증^{1,4,6)}에도 사용할 수 있어 현재 악안면 기형의 치료에 가장 널리 이용되고 있다.

여러가지 하악지시상분할골절단술 중 Obwegeser-Dal Pont 방법을 사용하여 하악전돌증을 치료하는 경우 원심골편 후방변연의 후방돌출이 일어난다.(Fig. 1.) 이 후방돌출된 원심골편은 술후 회귀⁷⁾, 우각부 부위의 연조직을 후방 이동시켜 일어날수 있는 측모 연조직변화^{8,9)}, 기도 수축¹⁰⁾등을 일으킨다고 보고되고 있다. 따라서 술자는 수술 후에 나타날 수 있는 이런 경우에 대해 그 정도와 양상을 이해하고 있어야 하며 치료계획의

수립에 있어서도 이를 고려하여야 한다. 하지만 이전의 연구들은 하악의 전방이동의 경우에 치중되어 후방 돌출된 원심골편의 골개조나 흡수, 변화에 대한 연구는 미흡하다.

이에 본 연구에서는 한국인에서 많은 하악전돌증 환자에 대해 Obwegeser-Dal Pont 방법을 이용한 하악지시상분할골절단술에 의한 하악골의 후퇴수술 후에 나타나는 후방 돌출된 원심골편의 변화 양상을 평가하고자 하악후퇴량에 따라 두 군으로 나누어서 관찰기간 동안 골흡수 면적을 서로 비교하여 향후 후방 돌출된 원심골편의 변화에 대한 임상적 지표를 만들하고자 하였다.

II. 연구 대상 및 방법

1. 연구 대상

2000년 1월부터 2002년 12월까지 삼성서울병원 구강악안면외과에 하악전돌증을 주소로 내원하여 Obwegeser-Dal Pont 방법을 사용하여 하악골을 후퇴시킨 후 4 hole miniplate를 이용하여 골편을 고정한 환자로서 수술 후 1일, 1개월, 3개월, 6개월, 12개월째의 파노라마방사선사진이 보존되어 있는 환자 20명을 연구대상으로 선택하였다. 그리고 하악의 양측을 각기 다른 대상으로 조사하였다. 하악의 비대칭이 있는 경우 연구대상에서 제외하였다.

하악후퇴량이 10mm 이상이면 A군(N = 20)으로, 하악후퇴량이 10mm보다 작으면 B군(N = 20)으로 두 군을 분류하였다. A군은 평균 하악후퇴량이 10.80 ± 1.03 mm 이었으며 남자가 5명, 여자가 5명이었으며 평균나이는 24년 2개월이었고 B군은 평균 하악후퇴량이 6.10 ± 1.10 mm, 남자가 2명, 여자가 8명이었으며 평균나이는 22년 8개월이었다.

술후 환자들은 모두 약 10-14일간의 약간 고정을 하였으며, 이후 약 4-5주간 고무밴드와 교합상을 이용한 교합유도를 시행 받았다.

2. 연구 방법

수술후 1일째(T1), 1개월째(T2), 3개월째(T3), 6개월째(T4), 12개월째(T5)의

파노라마방사선사진상에서 후방 돌출된 원심골편의 투사도를 작성하였다. 투사도를 모눈종이 위에 올려놓고 해당부위의 격자수를 세어서 면적을 구하였다.(Fig. 2.) 격자는 가로, 세로가 1mm였으며 하나의 넓이는 1mm² 이었다. 파노라마방사선사진은 확대가 되므로 구해진 면적을 보정하기 위하여 방사선 사진상의 4 hole miniplate를 이용하였다. 면적은 제공에 비례하기 때문에 방사선사진상의 plate의 길이의 제공과 실제 plate의 길이의 제공의 비를 구하여 모눈종이 상에서 구해진 면적에 곱하여 방사선사진상의 확대를 보정하였다.

$$(\text{Area})\text{mm}^2 = (\text{Number of lattice})\text{mm}^2 \times \frac{(\text{Actual length of the plate})^2}{(\text{Plate length on X-ray})^2}$$

흡수된 면적은 수술 1일째의 면적을 기준으로 각 개월 별로 차이를 계산하였다.

$$(\text{Resorption area})\text{mm}^2 = (\text{Area on 1 day after surgery}) - (\text{Area})$$

흡수율은 수술 1일째의 면적을 기준으로 하여 각 개월 별로 계산하였다.

$$(\text{Resorption rate})\% = \frac{(\text{Resorption area})}{(\text{Area on 1 day after surgery})} \times 100$$

면적과 백분율로 환산된 수치의 평균을 내어 두 군을 비교분석 하였다.

각 계측치는 Microsoft® Excel의 T-test를 이용하여 두 군의 흡수된 면적과 흡수율에 대한 통계학적 유의성에 대해 알아보았으며 시간경과에 따라 흡수율이 감소하는지를 알아보기 위해 반복측정자료의 분산분석법을 이용하였다. (Repeated measures ANOVA)

III. 연구 결과

A군에서는 1개월 때 평균 15.00mm²(5.71%)의 골흡수가 일어났으며 3개월 때는 평균

49.06mm²(18.35%), 6개월 때 평균 71.25mm²(26.78%), 12개월 때 평균 89.27mm²(34.38%)의 골흡수가 일어났다. B군에서는 1개월 때 평균 8.23mm²(7.31%), 3개월 때 평균 27.91mm²(23.96%), 6개월 때 평균 35.41mm²(31.57%), 12개월 때 평균 42.91mm²(38.90%)의 골흡수가 일어났다. A, B군 즉 전체 연구대상에서는 1개월 때 평균 11.61mm²(6.51%), 3개월 때 평균 38.49mm²(21.15%), 6개월 때 평균 53.33mm²(29.49%), 12개월 때 평균 66.09mm²(36.64%)의 골흡수가 일어났다. 두군 모두에서 골흡수를 보였고 흡수율은 점차 감소하였다. (P<0.0001) 모든 기간에서 B군이 더 큰 흡수율을 보였으나 그 차이는 통계적으로 유의하지 않았다. (P>0.05)

IV. 총괄 및 고찰

하악지시상분할골절단술은 원심 골편의 이동방향에 따라서 하악골 후퇴증, 하악골 전돌증, 하악골 비대칭 등의 치료에 이용할 수 있으며 구강 내 접근이 가능 하고 골편의 접촉면이

넓다는 장점이 있다. 이러한 장점으로 악안면 골 기형 및 부정교합의 기능적, 심미적 회복을 위해 오래 전부터 사용되어 왔으나 이에 따른 회귀, 악관절 기능장애, 지각이상, 감염, 출혈, 반흔 등의 합병증 또한 많이 보고되고 있다.^{11,12)}

하악의 후방 돌출된 원심골편에 의한 합병증으로는 회귀^{7,13)}, 측모 연조직변화^{8,9)}, 기도 수축¹⁰⁾, 하악각이 과폭으로 감소되는 문제¹⁴⁾와 원심골편과 유양돌기 사이의 안면신경 압박^{15,16)}등이 일어날 수 있다고 보고되고 있다.

이중 술후 회귀는 수술 자체의 성패를 결정지을 수 있는 중요한 요소로써 평소 임상에서 많이 문제시 되어 왔다. 회귀는 후방 돌출된 원심골편 뿐 아니라, 하악후퇴량, 근심골편의 위치변화, 하악평면각의 크기, 하악의 전후방회전이동방향, 악간고정기간, 부적절한 교정, 후안면고경의 크기 등이 복합적 요인으로 작용함으로써 일어나며 또한 주원인에 대해서도 현재까지 논란이 되고 있다. 하지만 하악골의 후퇴는 악구강계에서 불균형적인 근육력을 나타나게 하고 후방 돌출된 원심골편은 길어난 교익삼각근의 정상적인 휴지기 길이를 벗어난 신장과 함께 저작근이 변화된 환경에 적응하지 못하는 것이 술후 회귀의 중요한 요인 중 하나로 보고 있다.^{7,13)}

후방 돌출된 원심골편은 하악각의 변화에도 영향을 미친다. 이장열 등¹⁷⁾은 수술 직후의 하악각은 술전에 비해 2.28° 감소하였다가 술후 6개월까지 2.90° 증가하여 술후 6개월의 하악각이 술전에 비해 1.62° 증가한 결과를 보고하였는데 장기적인 하악각증가의 원인은 우각부부위의 골개조현상에 의한 것이라 하였다. 또한 권영호 등¹⁴⁾은 35명의 환자에서

하악각평균은 수술 직후에는 술전에 비해 9.3° 감소하였다가 술후 1년까지 4.0° 증가하였다고 보고하였고 수술 직후의 하악각 감소는 후방 돌출된 원심골편 때문이었고 수술 후 시간경과에 따라 하악각이 점차 증가하는 이유로서는 술후 회귀와 원심골편의 흡수현상이라고 하였다.

또한 후방 돌출된 원심골편 때문에 환자들은 하악각부위의 팽만감을 호소하거나 정모가 수술전 긴 안모형태에서 수술후 둥근 안모형태로 변화했다고 호소하는 경우가 있다. 이는 원심골편이 하악각 부위에서 후하방으로 돌출됨으로써 이 부위의 연조직도 함께 후하방으로 확장되어져 발생하며 이때 정모에서는 안면고경이 감소된다. ^{8,9,14,18)}

본 연구는 이런 여러 가지 문제점들을 일으킬 수 있는 후방돌출된 원심골편의 술후변화를 관찰하기 위해서 파노라마방사선사진상에서의 흡수된 면적을 비교하여 수술 후 시간경과에 따르는 변화를 유추하였다.

수술후 12개월째 골흡수는 A군에서 평균 89.27mm^2 이고 B군 평균 42.91mm^2 으로 하악후퇴량이 많은수록 많은 골흡수를 보였다. 그 차이는 통계학적으로 유의한 상관관계를 보였으며($P<0.05$) 이런 결과가 나온 이유는 더 많은 하악후퇴로 인해 교익삼각근등 주위구조물들의 더욱 많은 긴장으로 인한 영향을 받았기 때문으로 사료된다. 하지만 A군에서 골흡수가 더 많이 된 반면에 골흡수율은 B군이 38.90%, A군이 34.38%로서 B군이 조금 더 높았고 그 차이는 통계학적으로 유의하지 않았다. ($P>0.05$) 따라서 후방돌출된 원심골편은 후방이동량에 관계없이 약 3분의 1정도의 골흡수가 일어난다고 생각된다.

관찰기간 동안 골흡수는 점차 감소추세를 보였다.(Fig. 4.) 이를 고려해 볼 때 후방 돌출된 원심골편의 완전한 골흡수는 일어나지 않을 것으로 예상된다. 따라서 술후 초기에 많은 양의 골흡수로써 후방 돌출된 원심골편에 의한 여러 문제점들이 완화되긴 하겠지만 완전히 해결되지는 않을 것으로 보인다.

하악지시상골분할절단술후 원심골편의 후방돌출을 피하기 위해 Short lingual cut 방법⁵⁾이나 원심골편의 후방변연절제술¹⁹⁾, Obwegeser II 방법²⁰⁾등이 임상에 적용되고 있다. Short lingual cut 방법은 하악설의 바로 후방에서 수직골절단을 형성하는 것으로 과도한 출혈이나 술후 부종 등을 감소시키고 하악후퇴량이 과도한 경우에도 이용될 수 있다는 장점이 있다. 그러나 하치조신경손상의 위험성이 높고 골편 사이의 계단형성으로 근심골편의 위치가 변할 가능성이 있다. 원심골편의 후방변연절제술은 Obwegeser-Dal Pont 방법으로 하악골을 분할 후 원심골편의 후방변연을 하악의 후퇴량만큼 절제하는 방법으로써 수술 후 교익삼각근에 긴장을 주지 않아 술후 안정성이 좋은 방법인 반면 수술 시 근심골편의 견인으로 인한 안면신경손상등의 단점이 있다. Obwegeser II 방법은 오체돌기에 부착된 측두근의 위치를 보전하며 원심골편의 후방이동 및 반시계 방향의 회전이동에 의한 골막과 저작근의 신장을 유발하지 않으므로 하악골의 후방이동을 수동적으로 시킬 수 있는 방법이지만 단점으로는 시술 시 하악지 설측 골벽의 삭제량을 정확히 예측하기 힘들고 수술중 하치조 신경의 손상위험성이 증가되며 협측골편을 체외에서 조작함으로써 감염위험성이 증가한다.²¹⁾

본원에서는 주로 Short lingual cut 방법에 의한 하악지시상분할골절단술을 이용하여 하악 후퇴 수술을 한다. 동일 술자에게 수술 받은 환자를 연구대상으로 하여야 보다 정확한 자료를 얻을 수 있겠지만 본원에서 수술 받은 환자 중 이 연구에서 필요한 대상이 적기 때문에 동일 술자가 아닌 3명의 술자들에게 수술 받은 환자들을 대상으로 하였다.

본 연구에서는 파노라마방사선사진상에서만 조사를 시행하였기 때문에 하악골의 2차원적인 시상면에 대해서만 관찰하였을 뿐 원심골편의 두께의 변화에 대한 관찰을 하지 못하였다. 또한 측정 시 오차에 대한 평가가 미흡하였다. 향후에는 면적측정의 Digitizer 처리, 오차분석 등 더욱 심도 있는 연구가 필요하며 또한 더욱 많은 연구대상을 비교 분석하여 보다 신뢰성 있는 연구가 필요하다고 사료된다.

향후에는 Obwegeser-Dal Pont 방법을 사용하여 하악의 후방이동 시 후방 돌출된 원심골편과 회귀와의 관계, 하악각의 변화, 하악우각부의 연조직 변화 등에 대한 지속적인 관심과 연구도 필요하리라 사료된다.

V. 결론

본 연구는 20명의 하악골전돌증환자를 대상으로 Obeweger-Dal Pont 방법을 이용한 하악지시상골분할절단술을 시행하였을 때 하악후퇴량에 따라 후방 돌출된 원심골편의 흡수 정도를 술후 1개월, 3개월, 6개월, 12개월째의 파노라마방사선사진상에서 분석하여 다음과

같은 결론을 얻었다.

1. 술후 12개월째 흡수된 면적은 A군과 B군이 각각 89.27mm, 42.91mm²로 후퇴량이

많으면 흡수된 양이 많았으며 두 군간의 유의한 상관 관계가 있음을 보였다. ($P < 0.05$)

2. 흡수율은 A군이 34.38%, B군이 38.90%로 작은 차이를 보이며 두 군간의 흡수율의

차이에 대한 통계학적 유의성은 없었다($P > 0.05$) 따라서 후방 돌출된 원심골편은 12개월째

약 1/3정도의 골흡수가 일어난다고 예상할 수 있다.

3. 후방 돌출된 원심골편의 완전한 골흡수는 일어나지 않는다.

References

1. Schuchardt K : Ein Beitrag zur chirurgischen Kieferorthopadie unter Beruechsichtigung ihrer Bedeutung feur die Behabdlung angeborener and erworbener kieferde formitaeten bei Soldaten. Dt. ZahnMund-KieferheilK 1942;9:73
2. Trauner R, Obwegeser H : The surgical correction of mandibular prognathism and retrognathia and consideration of genioplasty. Surgical procedures to correct mandibular prognathism and reshaping of the chin. Oral Surg Oral Med Oral Pathol 1957;10:677.
3. Dal Pont G : Retromolar osteotomy for correction of prognathism. J Oral Surg 1962;19:42.
4. Hunsuck EE : A modified intraoral sagittal splitting technique for correction of mandibular prognathism. J Oral Surg 1968;26:249.
5. Epker BN : Modifications in the sagittal osteotomy of the mandible. J Oral Surg 1977;35:157.
6. Gallo WJ, Moss M, Gaul JV, Shapiro D : Modification of the sagittal ramus-split osteotomy for retrognathia. J Oral Surg 1976;34:178-179.
7. Rowe NL : The a etiology, clinical features and treatment of mandibular deformity. Br Dent J 1960;108:41-64.
8. Yoshinao Kajikawa : Changes in soft tissue profile after surgical correction of skeletal

class III malocclusion. J Oral Surg 1979;37:167-74.

9. Lines PA, Steinhauser EW : Soft tissue changes in relationship to movement of hard structure in orthognathic surgery : a preliminary report. J Oral Surg 1974;32:891-96.

10. Tselnik M, Pogrel MA : Assessment of the pharyngeal airway space after mandibular setback surgery. J Oral Maxillofac Surg 2000;58:282-285.

11. Epker Bn, Wolford LM. Dentofacial deformities. CV Mosby :1980.

12. Schendel SA, Epker BN : Results after mandibular advancement surgery : Analysis of 87 cases. J Oral Surgery 1980;38:265-282.

13. Yellich GM, Mcnamara JA, Ungerleider JC. : Muscular and mandibular adaptation after lengthening, detachment and reattachment of the masseter muscle. J Oral Surg 1981;39:656-665.

14. 권영호, 장현중, 이상한 : 하악전돌증환자의 악교정수술후 하악각변화에 관한 임상적 분석 : 대한구강악안면성형재건외과학회지 2000;22(2):206-216.

15. Vries KD, Devrieses PP, Hovinga J, Van den Akker HP : Facial palsy after sagittal split osteotomies. J Cranio Maxillofac Surg 1993;21:50-53.

16. Cristos SM : Complication after mandibular sagittal split osteotomy. J Oral Maxillofac Surg 1984;42:101-7.

17. 이장열, 유형석, 유영규 : 제 III 급 부정교합자의 악교정수술후 골격적재발양상에 관한

연구. 대한치과교정학회지 1998;28(3):461-77.

18. 이상철, 김여갑, 류동목, 이완기 : 하악골전돌증의 악교정수술후 연조직변화에 관한

연구. 대한악안면성형재건외과학회지 1992;14(3):217-27.

19. Kim MJ, Kim SG, Park YW : Positional stability following intentional posterior osteotomy of the distal segment in bilateral sagittal split ramus osteotomy for correction of mandibular prognathism. J Craniomaxillofac Surg 2002;30:35-40.

20. Obwegeser. H : Der offene biss in chirurgischer sicht. Schweiz Mschr Zahnk 1975;33:412-426.

21. 이근호, 권대근, 장도근, 이상한 : 심한 하악골 전돌증 환자의 외과적 치험례. 대한악안면성형재건외과학회지 1994;16(1):33-42.

Table 1. Bone resorption area of Group A, Group B, Group A+B (mm²)

	T1	T2	T3	T4	T5
Group A	0	15.00±11.04	49.06±29.56	71.25±31.61	89.27±31.92
Group B	0	8.23±5.94	27.91±28.81	35.41±28.66	42.91±31.55
Group A+B	0	11.61±9.30	38.49±30.41	53.33±34.64	66.09±38.98

T1 : 1 day after surgery T2 : 1 month after surgery T3 : 3 months after surgery

T4 : 6 months after surgery T5 : 12 months after surgery

Significance value : P<0.05

Table 2. Bone resorption rates of Group A, Group B, Group A+B (%)

	T1	T2	T3	T4	T5
Group A	0	5.71±4.13	18.35±8.70	26.78±8.63	34.38±10.47
Group B	0	7.31±3.18	23.96±19.31	31.57±18.85	38.90±19.64
Group A+B	0	6.51±3.68	21.15±14.86	29.49±14.48	36.64±15.49

T1 : 1 day after surgery T2 : 1 month after surgery T3 : 3 months after surgery

T4 : 6 months after surgery T5 : 12 months after surgery

Significance value : P>0.05

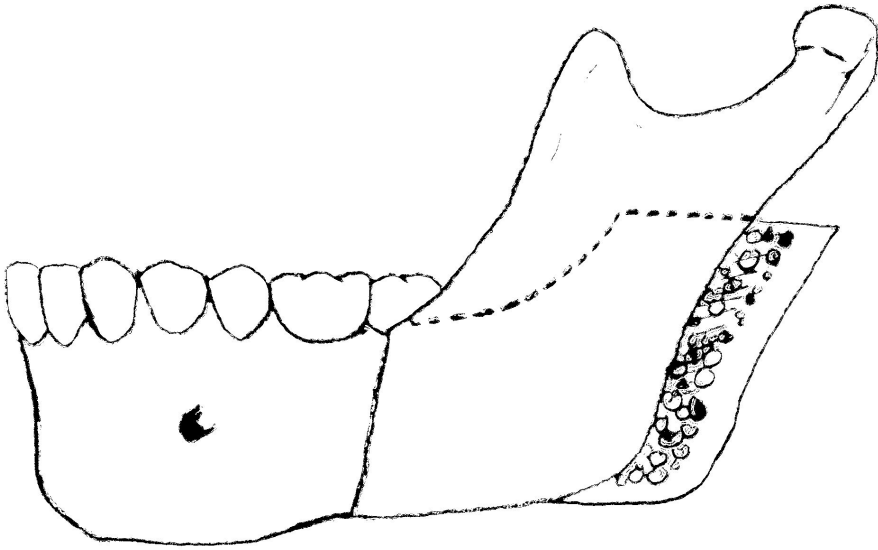


Fig. 1. Obwegeser-Dal Pont method

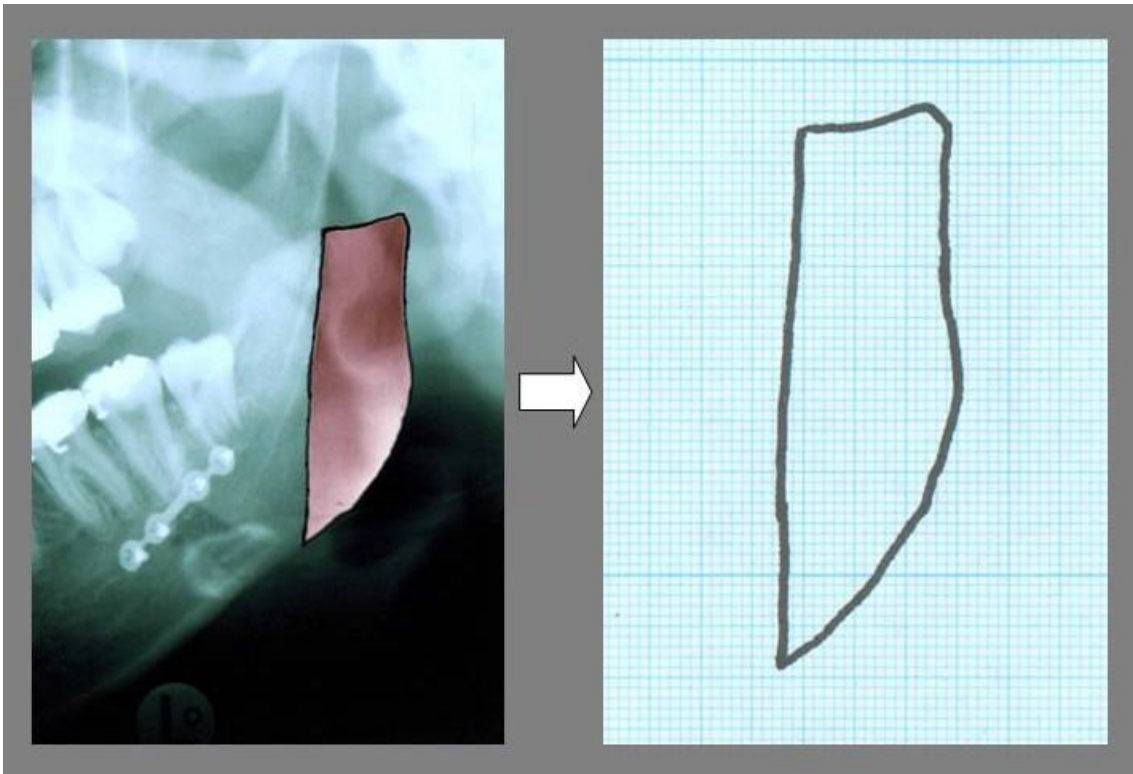


Fig. 2. Excessive proximal segment

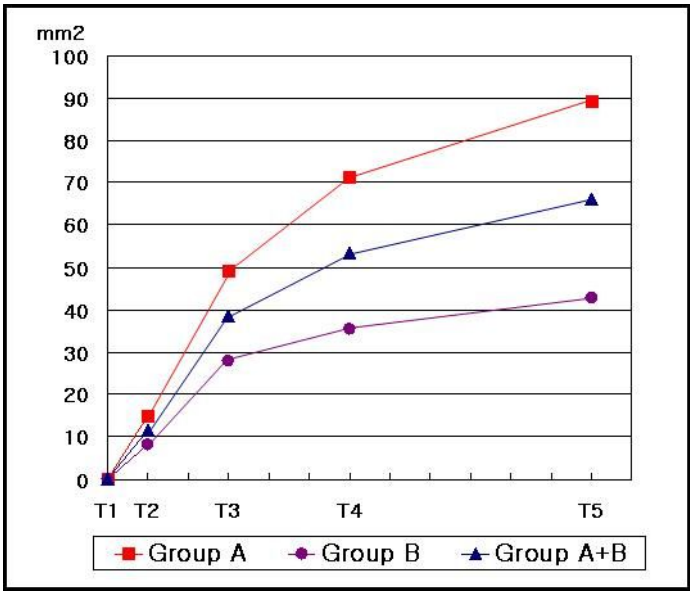


Fig. 3. Bone resorption area of Group A, Group B, Group A+B (mm²)

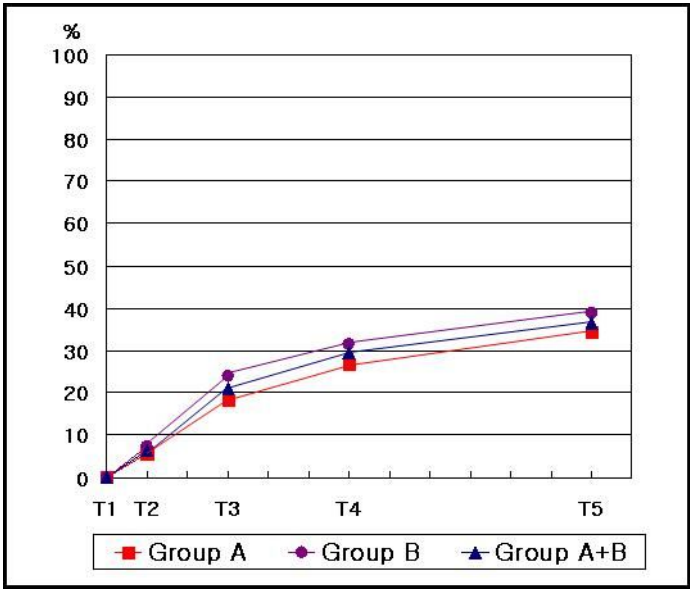


Fig. 4. Bone resorption rates of Group A, Group B, Group A+B (%)