

외과적 술식을 동반한 급속 상악 확장술의 임상 연구

양찬영, 민승기, 오승환, 권경환, 이준, 차재원
원광대학교 치과대학 구강악안면외과학교실

Abstract

Clinical study of surgically assisted rapid maxillary expansion

Chan-Young Yang, Seung-Ki Min, Sung-Hwang Oh, Kyung-Hwan Kwon, Jun Lee,
Jae-Won Cha

Department of Oral and Maxillofacial Surgery, School of Dentistry, Wonkwang
University

Orthopedic rapid maxillary expansion(RME) has been a common treatment modality used to widen narrow maxillae in young children. However, since more skeletally matured adolescents or adults has closed midpalatal suture, the result of RME was undesirable because of dental tipping with little or no basal skeletal movement and resulted to many other complications. After such treatment, complications often occurred such as alveolar bending, compression of periodontal ligament, extrusion, buccal tipping, and severe relapse. Thus, surgically assisted rapid maxillary expansion(SA-RME) is required, especially for patients over 14 years old, to skeletally release maxillary expansion.

We used two methods of maxillary expansion surgery. Surgically assisted rapid maxillary expansion(SA-RME) & surgically assisted posterior segmental expansion(SA-PSE) were used for narrow maxilla.

The study was divided into two groups(SA-RME group and SA-PSE group). SA-RME group was consisted of 2 males and 4 females, and the ages of materials ranged from 15 years to 25 years with a mean of 20.2 years. SA-PSE group was consisted of 1 male and 5 females, and the ages ranged from 13 years to 23 years with a mean of 18.7 years. Dental study models were fabricated before starting the expansion and immediately after the expansion was completed. It was fabricated again 1 month later, 3 months later when the expansion device was removed, and 6 months later after the expansion was completed.

A repeated measures analysis of variance(ANOVA) test was applied to assess changes between each groups over time. The amount of expansion and the amount of tipping movement each in both groups were compared by using paired t-test and it was also compared between each subjects within the group by using independent t-test.

Both SA-RME and SA-PSE group showed stable results, but SA-PSE group showed

statical significance in tipping movement of second premolar.

We compared 6 patients who recieved SA-RME with 6 patients who received SA-PSE, and appraised the clinical usefulness.

Key words : Surgically assisted rapid maxillary expansion(SA-RME), Surgically assisted posterior segmental expansion(SA-PSE)

※ 이 논문은 2004년도 원광대학교 교내연구비 지원의해 이루어짐

I. 서 론

상악의 횡적 성장 부전은 상악 치아의 배열 공간 부족을 야기하고 치아 총생과 순측 돌출을 가진 부정 교합의 원인이 되며 절절한 횡적 성장은 안정되고 기능적인 교합에 필수 불가결하다. 상악 확장술은 상악의 횡적 성장 부전으로 편측 또는 양측성의 반대교합, 협측으로의 치아경사, 협소한 악궁의 폭을 가진 환자에 있어 치아 이동만으로 상악궁의 폭을 증가시키는데 한계가 있는 경우 사용된다.

상악의 횡적 결핍은 상대성(relative)과 진성(real) 상악 횡적 결핍으로 분류될 수 있다. 상대성 상악 횡적 결핍은 임상적으로 상하악 치열궁 간에 횡적 부조화가 존재하는 것처럼 보이나 실제로는 연구모형(study model) 상에서 1급 견치 관계로 위치 시에 횡적 부조화가 존재하지 않는 경우이다. 이러한 형태의 횡적 부조화는 시상면상에서 전후방 발육 부전에 의해 주로 나타나며 발치 또는 비발치를 이용한 교정치료로 치료되고 외과적 수술은 불필요하다. 반면에 진성 상악 횡적 결핍은 실제로 상하악 치열궁 간에 횡적 부조화가 존재한 경우로서 구치부 반대교합이 존재하거나 존재하지 않을 수 있으나, 제1급 견치 관계로 위치 시에 편측 또는 양측 반대교합이 존재하거나 더 심해진다. 이런 환자에서 상악 확장을 위한 외과적 수술 등이 필요하다.

상악의 확장술은 1860년 Angell¹⁾에 의해 성장기 아동에서 상하악 치열궁 간의 횡적 부조화를 치료하기 위해 구개확장장치를 이용한 비외과적 급속 상악 확장술이 처음 소개된 이후 현재 까지 많은 연구가 이루어져 왔다. ‘급속 상악 확장’이라는 용어는 Haas²⁾에 의해 처음 명명하게 되었는데 상악의 확장에 저항하는 주된 부위는 관골-상악 봉합이라고 주장하였고 상악 확장 후 회귀를 방지하기 위한 최선의 수단은 과교정(overcorrection)이라고 주장하였다.

비외과적 급속 상악 확장술은 정중구개봉합이 완전히 석회화되지 않은 어린 환자의 경우에 시도되어 왔으나 성인에서는 골봉합부가 융합됨에 따라 상악골의 분리가 어려울 뿐만 아니라 치조압박, 치주인대막의 압박, 치아의 측방변이나 정출, 심한 회귀 현상 등으로 실패할 수 있다. 그러므로 성인에서의 이러한 문제점들을 외과적 술식을 동반한 급속 상악 확장술(surgically assisted rapid maxillary expansion : SA-RME)을 시행하여 해소할 수 있다. 이 술식은 상악 골절단술과 구개확장장치를 이용한 교정치료를 병용하여 상악골을 확장하는 방법으로서 술자에 따라 외과적 술식을 동반한 급속 상악 확장(surgically assisted rapid maxillary expansion : SA-RME), 외과적 술식을 동반한 급속 구개 확장(surgically

assisted rapid palatal expansion ; SA-RPE), 외과-교정적 상악 확장(surgical-orthodontic expansion of maxilla), 외과적 상악 확장(surgical maxillary expansion) 등 다양한 명칭이 사용되고 있다.

1938년 Brown³⁾은 정중구개융합부의 골절단을 이용해 외과적 술식을 동반한 급속 상악 확장술을 처음으로 소개하였고 Starnbach⁴⁾은 외과적으로 정중 구개를 분열하고 급속히 확장하는 경우 치조골의 물리적인 힘의 아니고 새로 생긴 공간에 골침착이 유도되면서 두개-안면 복합체의 융합부가 적응하게 된다고 보고하였다. 그러나 상악의 확장에 저항하는 부위가 어디인지, 어느 부위를 절단해야 하는지에 대한 정확한 이론이 정립되지 않아 많은 임상가들은 환자에게 가해지는 외과적 스트레스와 합병증을 최소화 하면서 적절한 상악의 확장을 얻기 위한 술식이 어떠한 것인지에 대한 연구를 계속하고 있다.

협소한 상악의 확장을 위해 외과적 술식을 동반한 급속 상악 확장술을 이용하기도 하지만 외과적 술식을 동반한 구치부 분절 확장술을 통해서도 상악의 확장을 이룰 수 있다. 그러나 이 두 수술법에 대한 비교 연구는 아직 진무하다. 또한 외과적 술식을 동반한 급속 상악 확장술 시 비강 외측벽(lateral nasal wall)을 절단하지 않고 확장시킨 연구도 없다. 본 연구에서는 위의 두 가지 술식을 모두 병행해서 협소한 상악궁을 가진 환자를 치료하고 있으며, 수술시 환자가 받는 외과적 스트레스를 줄이고자 비강 외측벽(lateral nasal wall)을 절단하지 않는 술식을 사용하고 있다. 본원에서 시행하고 있는 상악 확장수술에 있어 위의 2가지 수술법을 비교하고 술식의 유용성에 대해 본 연구를 시행하게 되었다.

II. 연구 대상 및 방법

1. 연구 대상

2000년 1월에서 2003년 3월 까지 구치부 및 전치부의 반대교합, 전치부의 총생, 전치부 개교합 등 상악의 횡적 열성장으로 진단된 12 명의 환자를 대상으로 하였다. 남자가 3 명, 여자가 9 명 이었으며, 연령 범위는 13 세에서 25 세, 평균 나이는 19.4 세였다.

이들 환자들은 외과적 술식을 동반한 급속 상악 확장술(Surgically assisted rapid maxillary expansion group ; SA-RME group)을 시행 받은 환자 6 명과, 외과적 술식을 동반한 구치부 분절 확장술(surgically assisted posterior segmental expansion ; SA-PSE group)을 시행 받은 환자 6 명이다.

2. 수술 술식

1) 외과적 술식을 동반한 급속 상악 확장술

(Surgically assisted rapid maxillary expansion ; SA-RME)

적절한 진정요법과 국소 마취를 시행한 후 견치에서 최후방 구치까지 전정부에 절개를 가하고 외측 비강벽(lateral nasal wall)은 남겨둔 채로 상악 결절 까지 #701 fissure bur나 수술용 reciprocating saw를 사용하여 수평 피질골 절단술을 시행하였는데, 이 때 치근의

손상을 막기 위해 치근에서 최소한 5mm 상방에서 시행했다. 익상돌기의 분리(ptyergomaxillary disjunction)는 만곡된 골 절단도(curved osteotome)를 이용하여 시행했다. 또 상악 중절치 사이의 순소대에 수직 절개를 가하고 얇은 직선형 골절단도(straight osteotome)로 양쪽 중절치의 치근에 손상이 가해지지 않도록 조심스럽게 정중 구개 봉합을 분리시켰다. 이 때 환자의 연령을 고려하여 posterior nasal spine까지 완전하게 정중구개 봉합의 절단을 시행 한 경우도 있고 절치공(incisive canal)을 지나 구개의 전방 1/3 까지만 절단을 시행한 경우도 있다.

모든 경우에 있어 구개 확장 장치(distractor)는 치아 유지형(tooth-borne type)으로 Hyrax를 이용하였으며 수술 전에 미리 양측 제 1소구치와 제 1대구치에 밴드를 이용하여 장착하였다. 장착 높이는 골편의 치체 이동을 도모하고 혀의 이물감을 줄이기 위해 최대한 구개측에 가까이 위치시켰다(그림. 1).

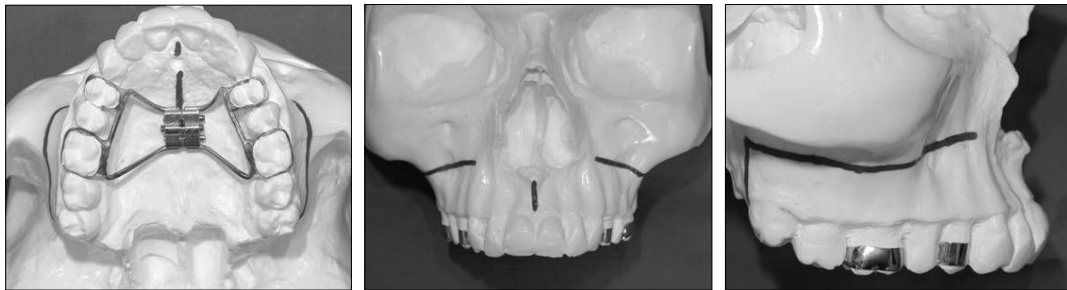


Fig. 1. Surgically assisted rapid maxillary expansion (Device and osteotomy line)

2) 외과적 술식을 동반한 구치부 분절 확장술을 이용한 상악 확장술

(Surgically assisted posterior segmental expansion ; SA-PSE)

이 수술법은 협측, 설측으로 각각 통상 2회로 나누어서 시행하였고, 경우에 따라 협측만 피질골 절단술을 시행한 경우도 있었다. 일반적으로 피질골 절단술은 협측과 구개측을 동시에 시행해도 무방한 것으로 보고 되고 있으나 본 연구방법에서 피관 형성과 골절단에 따르는 허혈 손상을 최소화하고 치은 퇴축 및 치조골 소실을 예방할 목적으로 2회에 나누어 골절단을 시행하였다. 대개 먼저 설측 부터 시행하였는데 sulcular incision으로 구개측에 접근하여 #701 fissure bur와 예리한 골절단도(osteotome)로 원하는 치아를 포함한 분절에 수평, 수직 피질골 절단술을 시행하였다. 이 때 치조정 골의 소실이나 치은 퇴축을 막기 위해 치조정 상방까지 완전한 절단은 시행하지 않고 약 1 mm 정도의 치조정골은 남겨두었다.

약 1 주 뒤에 협측은 vestibular incision으로 협측 골을 노출 시킨 후 #701 fissure bur와 예리한 골절단도로 원하는 치아를 포함한 분절에 수평, 수직 피질골 절단술을 시행하였다. 이 때에도 마찬가지로 치조정 상방까지 완전한 절단은 시행하지 않고 약 1 mm 정도의 치조정골은 남겨두었다.

모든 경우에 있어 구개 확장 장치(distractor)는 치아 유지형(tooth-borne type)으로 Hyrax를 이용하였으며 수술 전에 미리 확장하려는 부위의 해당 치아에 장착하였다. 장착

높이는 골편의 치체 이동을 도모하고 혀의 이물감을 줄이기 위해 최대한 구개측에 가까이 위치시켰다(그림. 2).

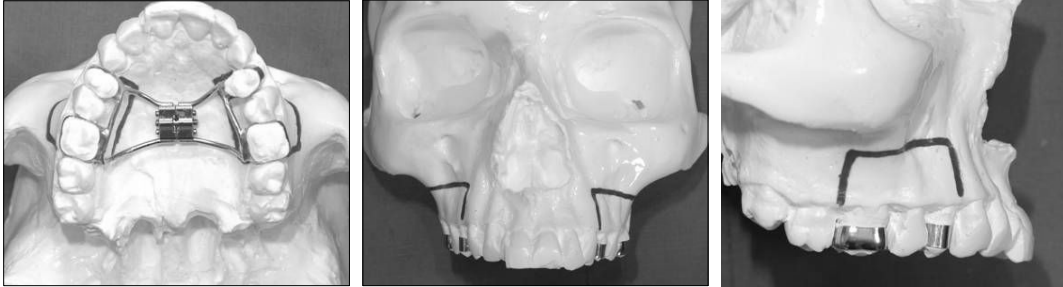


Fig. 2. Surgically assisted posterior segmental expansion
(Device and corticotomy line)

3. 연구 방법

1) 연구 모형 비교 측정

연구 모형은 술 전, 확장종료일, 확장 후 1 개월, 장치 제거일(대략 3 개월), 그리고 6 개월에 인상을 채득하여 제작하였다.

제작된 연구모형에서 전자 캘리퍼(ABSOLUTE DIGIMATE, Mitutoyo[®])를 이용하여 intercanine width(견치 tip 사이의 거리), intercanine width(견치의 협측 CEJ 사이의 거리), interpremolar width(제2소구치 협측 tip 사이의 거리), interpremolar width(제2소구치 협측 CEJ 사이의 거리), intermolar width(제1대구치 근심협측 교두 사이의 거리)를 측정하였다(그림. 3).

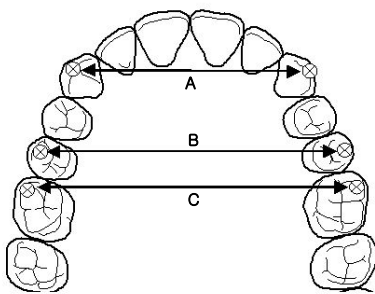


Fig. 3. A : intercanine width (tip and CEJ)
B : interpremolar width (buccal cusp and CEJ)
C : intermolar width (mesiobuccal cusp)

* CEJ : Cementoenamel junction

측정한 계측치를 이용하여 1) 평균 확장량과 시간에 따른 회귀량, 2)전방, 중간, 후방 확장량, 3) 치아의 경사 이동량을 각 그룹간과 그룹별로 비교하였다.

2) 합병증 조사

외과적 수술 중이나 장치 활성화기간 동안 또는 그 이후 유지기 동안 발생한 합병증을 조사하였다.

4. 통계

모든 통계처리는 SPSS 10.0 for Windows를 이용하여 각 변수를 부호화하여 평균과 표준편차로 요약하였고, 같은 그룹간 비교는 paired t-test를, 다른 두 그룹간 비교는 independent t-test를 이용하여 분석하였다. 그리고 시간이 지남에 따른 비교는 ANOVA 분석을 이용하여 분석, 유의성을 검정하였으며, p-value가 0.05이하인 경우 통계적인 유의성이 있는 것으로 인정하였다.

III. 연구 성적

외과적 술식을 동반한 급속 상악 확장술을 시행 받은 그룹은 남자가 2명, 여자가 4명이었으며, 연령 범위는 15세에서 25세, 평균 나이는 20.2세였고 평균 activation rate는 3 turns/day, 평균 확장일은 10.5일, 평균 consolidation time은 78.7일, 평균 교정 시작일은 80일이었다.(Table 1)

외과적 술식을 동반한 구치부 분절 확장술을 시행 받은 그룹은 남자가 1명, 여자가 5명이었으며, 연령 범위는 13세에서 23세, 평균 나이는 18.7세였고 평균 activation rate는 3.6 turns/day, 확장일은 평균 10.1일, 평균 경화기(consolidation time)은 97일, 평균 교정 시작일은 58.2일이었다.(Table 2)

두 그룹 모두 평균 확장률은 0.75~1 mm/day 사이에 있었으며 평균 확장 시간은 10일 정도로 비슷했고 경화기(consolidation time)은 약 3개월 정도였다. 평균 교정 시간은 외과적 술식을 동반한 구치부 분절 확장을 시행한 경우가 더 빨랐으나 이는 확장과는 관계가 없으며 구치부만 확장시킴으로 전치부에는 교정치료가 먼저 시행될 수 있기 때문이었다.

Table 2. Cases of Surgically Assisted Rapid Maxillary Expansion Group (SA-RME)

Cases	Sex	Age	Arch shape	Arch symmetry	Cross -bite	Activation rate(turn)	Activation time (days)	Consolidation time (days)	Orthodontics start time (days)
1	F	22	U	Symmetry	No	2	16	27	27
2	M	17	V	Symmetry	Yes	4	7	65	100
3	F	25	V	Asymmetry	No	3	10	130	90
4	F	15	V	Symmetry	Yes	3	8	90	90
5	F	20	V	Symmetry	No	4	7	70	83
6	M	22	U	Symmetry	Yes	2	15	90	90
Mean		20.2				3	10.5	78.7	80

Table 3. Cases of Surgically Assisted Posterior Segmental Expansion (SA-PSE)

Cases	Sex	Age	Arch shape	Arch symmetry	Cross-bite	Activation rate(turn)	Activation time (days)	Consolidation time (days)	Orthodontics start time (days)
1	F	23	V	Asymmetry	Yes	4	14	120	45
2	F	17	V	Symmetry	Yes	3	15	72	141
3	F	13	V	Symmetry	Yes	4	4	90	43
4	F	20	U	Symmetry	Yes	3	8	120	30
5	M	20	V	Asymmetry	Yes	4	12	90	60
6	F	19	U	Asymmetry	No	4	8	90	30
Mean		18.7				3.6	10.1	97	58.2

A. 연구 모형 분석

1. 전방부, 중반부, 후방부의 확장량 비교

SA-RME 그룹과 SA-PSE 그룹의 전방부에서 후방부까지의 최소, 최대 평균 확장량은 Table 3과 같다.

Table 4. Comparison of Antero-posterior Expansion Quantities of SA-RME group & SA-PSE group

	Group	Expansion quantities (mm)			SD
		Min	Max	Mean	
ICW (tip)	SA-RME	1.13	4.09	2.64	± 1.22
	SA-PSE	0.00	7.40	3.56	± 2.59
IPMW (buccal cusp)	SA-RME	1.22	6.40	4.75	± 1.89
	SA-PSE	2.75	7.50	5.82	± 1.85
IMW (buccal cusp)	SA-RME	0.90	7.51	4.88	± 2.40
	SA-PSE	3.26	7.01	5.21	± 1.25

ICW : intercanine width

IPMW : interpremolar width

IMW : intermolar width

1) 외과적 술식을 동반한 급속 상악 확장 그룹 (SA-RME group)

측정 결과 전방부의 평균 확장량은 2.64 mm, 중반부는 4.75 mm, 후방부는 4.88 mm의 확장이 관찰되었다. 전방부보다 후방부의 확장량이 더 많은 것으로 관찰되었으나 통계학적 유의성은 관찰되지 않았다.

2) 외과적 술식을 동반한 구치부 분절 확장 그룹 (SA-PSE group)

측정 결과 전방부의 평균 확장량은 3.56 mm, 중반부는 5.82 mm, 후방부는 5.21 mm의 확장이 관찰되었다. 중반부의 확장이 가장 많았으며 후방부, 전방부 순으로의 확장량이 관찰되었으나 통계학적 유의성은 관찰되지 않았다.

3) 두 그룹 간의 확장량 비교

부위별 평균 확장량 비교 시 SA-PSE 그룹이 SA-RME 그룹에 비해 확장량이 더 많았고 이는 전방부에서도 마찬가지로 나타났으나 통계적 유의성은 없었다.

2. 시간에 따른 확장량 비교

SA-RME 그룹과 SA-PSE 그룹의 술전에서 활성화종료까지, 그리고 활성화 종료 후 1 개월, 3 개월, 6 개월에서 각 항목의 평균 측정치는 Table 4와 같다. 각 항목의 시간별 평균 측정치를 ANOVA를 이용하여 통계 분석을 시행하였다.

Table 5. Measurement Changes By the Time

		Pre-Op	Activation Stop	1 Month	3 Months	6 Months
ICW (tip)	SA-RME	32.04 ± 5.12	34.68 ± 4.55	35.21 ± 4.28	35.62 ± 5.00	35.04 ± 4.40
	SA-PSE	33.27 ± 2.07	36.83 ± 2.97	36.50 ± 2.60	36.63 ± 3.06	36.02 ± 2.43
ICW (CEJ)	SA-RME	34.17 ± 3.58	36.63 ± 2.97	36.85 ± 3.02	36.00 ± 3.07	37.33 ± 3.40
	SA-PSE	35.90 ± 2.79	38.84 ± 3.48	38.37 ± 3.87	38.47 ± 3.35	37.84 ± 2.86
IPMW (buccal cusp)	SA-RME	39.77 ± 2.03	44.52 ± 4.64	45.53 ± 1.65	45.80 ± 2.48	44.85 ± 1.81
	SA-PSE	39.34 ± 2.02	45.16 ± 2.34	45.49 ± 1.95	44.64 ± 1.55	44.73 ± 1.24
IPMW (CEJ)	SA-RME	42.45 ± 1.75	45.30 ± 2.70	46.46 ± 1.75	46.36 ± 1.88	46.43 ± 1.76
	SA-PSE	43.00 ± 1.63	45.16 ± 2.29	46.85 ± 2.04	46.35 ± 1.96	46.42 ± 2.09
IMW (buccal cusp)	SA-RME	50.29 ± 2.67	55.17 ± 2.63	55.48 ± 2.13	55.40 ± 2.25	54.76 ± 2.58
	SA-PSE	48.43 ± 4.38	53.64 ± 3.82	53.12 ± 3.43	52.73 ± 3.62	52.43 ± 3.42

ICW : intercanine width

IPMW : interpremolar width

IMW : intermolar width

CEJ : Cementoenamel junction

1) 외과적 술식을 동반한 급속 상악 확장 그룹 (SA-RME group)

시간에 따른 확장량의 변화를 관찰한 결과 활성화 종료 후 1 개월까지는 회귀(relapse) 양상 보다는 확장량이 유지되거나 오히려 더욱 확장이 지속되었다가 1 개월에서 3 개월 사이에 약간 감소하는 경향을 발견하였다. 그러나 이에 대한 통계학적인 유의성은 발견되지 않았다.

장치 제거 후인 3 개월에서 6 개월에서는 intercanine width(tip), interpremolar width(buccal cusp), intermolar width(MB cusp)에서 약간의 회귀 소견이 보이나 통계적 유의성은 없었다.

2) 외과적 술식을 동반한 구치부 분절 확장 그룹 (SA-PSE group)

SA-PSE 그룹도 SA-RME 그룹과 마찬가지로 장치 활성화 종료부터 1 개월 까지 소구치

및 대구치 부에서 relapse보다는 약간 확장이 더 일어나거나 유지되는 경향을 보이다가 1개월에서 3개월, 6개월에서는 약간의 감소가 나타나는 경향을 보였으나 통계학적인 유의성은 발견되지 않았다.

3. 경사 이동(tipping movement)의 양 비교

전방 치아의 경사 이동 양은 다음과 같이 계산하였다.

$$\text{Amount of tipping (canine)} = \{\text{술후 intercanine width(tip)} - \text{술전 intercanine width(tip)}\} - \{\text{술후 intercanine width(CEJ)} - \text{술전 intercanine width(CEJ)}\}$$

마찬가지로 후방 치아의 경사 이동 양도 위와 같은 방법으로 계산하였다.

$$\text{Amount of tipping (premolar)} = \{\text{술후 interpremolar width(tip)} - \text{술전 interpremolar width(tip)}\} - \{\text{술후 interpremolar width(CEJ)} - \text{술전 interpremolar width(CEJ)}\}$$

이상적으로 경사 이동이 일어나지 않고 치아 치조분절의 치체 이동이 일어났다면 위의 값이 0에 가까울 것이고, 만약 값의 차이가 크다면 경사이동이 일어난 것으로 판단하였고 이의 통계학적 유의성을 검사하였다.

Table 5는 SA-RME 그룹과 SA-PSE 그룹의 견치와 제2소구치의 평균 경사 이동의 양이다. 이 측정치를 가지고 paired t-test를 통계 기법으로 이용하여 두 그룹의 경사 이동의 양을 비교하였다.

두 그룹 모두 제2소구치에서 견치보다 더 많은 경사 이동이 관찰되었다. 평균 경사 이동의 양은 SA-RME 그룹에서는 견치부에서 0.17 mm, 제2소구치에서 1.89 mm 였고, SA-PSE 그룹에서는 견치부에서 0.62 mm 제2소구치에서 2.28 mm 였다. 즉 견치부에서는 임상적으로 어느 정도의 경사 이동이 발생하였으나 통계적인 유의성은 없었다. 그러나 소구치부에서는 두 그룹 모두 임상적, 통계적으로 유의성을 갖는 경사 이동이 관찰되었다. (**p value=0.01**)

SA-RME 그룹에서 소구치부의 평균 확장량이 4.75 mm 였고 여기에서 평균 경사 이동이 1.89mm 일어났으므로 순수한 골격적 평균 확장은 3 mm 정도만 나타난 것으로 보인다. SA-PSE 그룹에서 소구치부의 평균 확장량이 5.82 mm 였고 평균 경사 이동이 2.28 mm 일어났으므로 순수한 골격적 평균 확장은 3.54 mm 정도 일어난 것으로 보인다.

Table 6. Measurement of tipping movement

	SA-RME group			SA-PSE group		
	Mean	SD	Sig.	Mean	SD	Sig.
Canine	0.17	± 1.14	0.72	0.62	± 1.05	0.21
Premolar	1.89	± 0.96	0.01*	2.28	± 1.27	0.01*

paired t-test

* p value<0.05

B. 합병증

SA-RME 그룹과 SA-PSE 그룹의 합병증은 Table 6과 같다.

두 그룹 모두에서 합병증이 발생하였으나 모두 임상적으로 크게 문제가 될 정도는 아니었으며 특별한 치료를 요하지 않고 저절로 해결되는 경우가 대부분이었다.

1. 외과적 술식을 동반한 급속 상악 확장 그룹 (SA-RME group)

6 명 중 1 명의 환자에게 악관절 부위의 불편감이 나타났으나 특별한 치료 없이 증상이 소실되었고 1 명의 환자에게 좌우측 견치의 일시적인 충혈 현상이 나타났으나 이 역시 특별한 치료 없이 저절로 치유되었다.

2. 외과적 술식을 동반한 구치부 분절 확장 그룹 (SA-PSE group)

6 명 중 2 명의 환자에게 골절단부 치아 주변에서 3mm 이하의 치은퇴축이 발생하였고, 1 명의 환자에게 악관절 부위의 불편감이 발생하였으나 특별한 치료 없이 증상이 소실되었으며, 1 명의 환자에게 협측 전정의 국소적 염증이 발생하였으나 절개 및 배농으로 몇일 뒤 바로 치유되었다. 또한 1 명의 환자에서 활성 장치가 자주 탈락해서 새로운 장치를 제작하여 장착하였다. 이는 처음 장치의 디자인이 hyrax가 밴드를 이용한 견고한 고정이 이루어지지 않고 hyrax를 치아에 와이어와 레진을 이용하여 고정함으로 인해 견고성이 떨어짐으로 발생한 것으로 새로 밴드를 이용한 새 활성 장치를 이용하여 확장을 얻어 해결되었다. 또 한 명의 환자에서 유지기에 hyrax가 풀려 다시 2 turn을 시행한 경우도 있었다.

Table 7. Complications of SA-RME group & SA-PSE group

	SA-RME group	SA-PSE group
Complications	Transient TMJ discomfort (1) Transient pulpal hyperemia (1)	Transient TMJ discomfort (1) Gingival recession (2) Local infection (1) Device expulsion (1) Hyrax loosening (1)

IV. 총괄 및 고찰

좁은 상악궁은 저속 상악 확장술(slow maxillary expansion; SME), 급속 상악 확장술(rapid maxillary expansion; RME), 외과적 술식을 동반한 급속 상악 확장술(surgically assisted rapid maxillary expansion; SA-RME)에 의해 교정될 수 있다.⁵⁾

저속 상악 확장술은 매우 경미한 상악궁의 협착을 가진 어린 환자에게 Quard-helix를 이용하여 서서히 확장하는 것으로 치아의 치체 이동과 경사 이동이 모두 일어나게 된다.

급속 상악 확장술(RME)은 저속 상악 확장술(slow maxillary expansion)과는 달리 강한

힘을 사용해 1~4 주 동안의 단 시간 내에 정중구개봉합선을 이개 시키는 술식으로⁶⁾ 치조골 내의 구치부 치아아동은 최소화하면서 상악 기저골의 폭경을 넓히는데 그 목적이 있다. 또한 비강의 폭경을 증가시킴으로써 비강의 확장시킬 목적으로도 사용되고 있다.⁷⁾

그러나 급속 상악 확장술은 통상적으로 정중구개봉합의 석회화가 완료되지 않은 12 세 미만의 아동에게서는 가능하나 그 이상의 청소년이나 성인에게 있어서는 통상적인 방법으로는 기저골을 포함한 상악의 전반적인 확장이 일어나기 보다는 치아의 경사 이동(tipping movement)이 발생하며 회귀 성향도 더욱 크게 나타난다. 14 세 이상의 청소년 및 성인에서 수술을 동반하지 않고 급속 상악 확장술 시행 시 치조골의 굽힘 현상(alveolar bending), 치아의 경사 이동 및 정출(tooth tipping and extrusion),^{8,9,10)} 치주인대 손상, 협측 치근 흡수,^{11,13)} 협측 피질골의 천공^{9,10,13)} 등의 합병증 발생 위험이 매우 커지며 회귀 성향도 커지므로 과교정이 더욱 요구되는 한계를 가지고 있다. 따라서 상악의 확장에 저항이 되는 부위를 외과적 수술을 통하여 분리시켜야 하는 외과적 술식을 동반한 급속 상악 확장술이 개발되게 되었다.

환자에게 가능한 외과적 스트레스를 줄여 주면서 최적의 상악 확장을 얻는 술식이 어떤 것인가에 대한 많은 연구가 있어왔다. Lines과 Bell & Jacobs^{15,16)}는 관골-상악 봉합(zygomatico-maxillary suture), 전두-관골 봉합(fronto-zygomatic suture), 관골-측두 봉합(zygomatico-temporal suture)이 상악의 확장에 저항하는 주된 부위라 주장하였으며 Wertz¹⁷⁾는 상악의 확장에 저항하는 모든 부위는 관골궁(zygomatic arch)으로부터 나온다고 주장하였다. Isaacson과 Murphy⁸⁾는 정중구개봉합부(midpalatal suture)가 없는 구개열(cleft palate) 환자에게 시행한 급속 상악 확장술을 통해 상악의 확장을 실패하도록 만드는 구조는 정중구개봉합부의 골화(ossification) 보다는 안면골격(facial skeleton)의 견고성이 더욱 중요한 요인이라고 주장하였다.

각각의 학자들이 주장하는 여러 가지 가설에 의해 상악 확장을 위한 골절단선의 디자인이 결정되었다. Steinhauser¹⁸⁾는 Le-Fort I 골절단과 정중구개봉합 절단 후 interpositional bone graft를 하는 테크닉을 보고하였다. Kennedy¹⁹⁾는 원숭이 실험에서 한 그룹은 관골주(zygomatic buttress)에 양측으로 골절단을 시행하고 다른 그룹은 정중구개봉합부에 골절단을 시행하였을 때 첫 번째 그룹에서만 진정한 상악의 확장이 일어났다고 보고하였다. Timms²⁰⁾과 Glassman²¹⁾은 보다 비침습적인 방법으로 이상구(pyramidal aperture)에서 관골-상악 결절(zygomatico-maxillary tuberosity)까지의 골절단술을 제안하였다. 즉 관골주(zygomatic buttress) 부위만 골절단을 시행할 뿐 정중구개봉합의 절단(midpalatal cutting)이나 익돌상악 분리(ptyergomaxillary disjunction)는 시행하지 않는 술식이며 Schimming²²⁾은 이러한 골절단 디자인으로 21명의 환자에게 급속 상악 확장술을 시행하여 20명에서 양호한 결과를 얻었다고 보고하였고 30세 이전의 환자에게 있어서 이런 골절단술 만으로도 충분한 상악 확장을 이룰 수 있다고 주장하였다. 그러나 현재 정중구개봉합과 상악골 외면의 이상구에서 상악 결절까지 그리고 익돌-상악 봉합부의 골절단을 시행하는 술식이 일반적으로 가장 많이 사용되고 있다.

외과적 술식을 동반한 급속 상악 확장술 시 대개 Ilizarov의 견인골 신장술(distraction osteogenesis)의 개념에 근거하여 약 1 주일 정도의 잠복기(latency period) 후 하루 0.5~1 mm 정도의 activation rate로 확장을 시행하였다.^{21,23,24)} 그러나 잠복기가 특정한 규칙성을 가지지는 않으며 실제로 수술 중에도 중절치 주변의 치은이 하얗게 창백해질 때 까지 약 1.5~2 mm 정도의 gap을 만들어 주는 경우가 많았다.²³⁾ 잠복기는 가골의 형성에 중

요한 역할을 하며 이 가골이 신장되고 석회화되어 안정된 상악의 확장을 얻게 되며, 장치 활성이 끝난 후 장치의 제거까지의 시간인 경화기(consolidation period)를 3~6 개월로 추천하고 있다.^{25,26,27)} 교정적 치아 이동은 확장 장치(distractor)의 제거 후 바로 시행하는 것이 대부분이다.²⁸⁾

상악 확장을 위한 견인장치는 치아-의존형(tooth-borne type)과 골-의존형(bone-borne type)으로 나눌 수 있으며,²⁹⁾ 임상적으로 골-의존형 장치는 주로 유럽에서 많이 사용되고 있으나, 미국이나 우리나라에서는 아직 활발히 사용되고 있지 못하다.^{5,31)} 이들은 골-의존형 장치가 치아-의존형 장치에 비해 더욱 견고하고 이물감이 적으며 보다 완벽한 치체 이동을 얻을 수 있으나 치아-의존형 장치에서 발생 가능한 경사 이동 등의 합병증의 발생도 일어날 가능성이 적다고 주장한다,

외과적 술식을 동반한 급속 교정술 시 발생할 수 있는 합병증으로 확장 장치에 의한 구개 측 연조직의 자극, 술중 그리고 술후의 출혈, 수술 부위의 감염, 장치 활성시의 통증, 비대칭적인 확장, 치주적 문제, 치근 흡수, 치수 충혈, 그리고 회귀경향 등이 보고 되었다.²⁹⁾ 확장 장치에 의한 구개측 연조직의 자극에 대한 합병증에 대해서 Lehman과 Haas³²⁾, Alpern과 Yurosko³³⁾가 발표하였는데 그리 주목할 만한 유병률은 보이지 않았다. 술중과 술후의 출혈에 대한 여러 가지 보고도^{23,34)} 있었는데 대부분의 출혈은 그리 심하지 않았으나 Mehra³⁴⁾는 생명에 위협을 줄 정도의 심한 출혈에 대해 보고하였고 Li³⁵⁾는 안구 후방의 출혈로 인한 영구적인 시각 상실에 대한 증례를 발표하였다. 그러나 대부분의 경우 출혈은 큰 문제를 발생시키지 않는 것으로 보고 되고 있다. Steven³⁶⁾은 외과적 술식을 동반한 급속 상악 확장술 시 부적절한 정중구개봉합 절단에 의해 중절치 사이의 치은 퇴축과 치조골 소실의 합병증이 발생할 수 있으므로 술 전에 교정적으로 중절치의 치근 사이를 벌려 놓아야 하고 또한 골 절단 시 정확히 중절치 사이 치조골의 중앙에 골 절단을 시행해야 위의 합병증이 예방될 수 있다고 보고하였다. Mustafa³⁷⁾는 외과적 술식을 동반한 급속 교정술 시 치근의 5 mm 상방에서 피질골 절단술 시행 시 pulpal blood flow에는 별다른 영향이 없음을 laser doppler flowmetry를 통해 증명했다. 그 밖에 감염, 부적절한 surgical release로 인한 장치 활성 시의 동통, 대칭적이지 못한 확장, 치주적 문제, 치근의 외흡수나 치수 손상, 회귀 등의 합병증이 발생할 수 있으나 대부분의 저자들은 위의 합병증들의 발생 빈도나 그 정도가 임상적으로 큰 문제를 야기하지는 않는다고 보고하였다.

현재까지 좁은 상악궁을 확장하기 위한 방편으로 외과적 술식을 동반한 급속 상악 확장술(SA-RME)과 외과적 술식을 동반한 구치부 분절 확장술(SA-PSE)을 이용한 급속 상악 확장에 대해 비교한 연구는 없었다. 물론 위의 두 가지 술식은 비슷한 적응증을 가지고 있으나 자세히 살펴보면 약간의 차이를 지니고 있다. 또한 외과적 술식을 동반한 급속 상악 확장술 시 비강 외측벽(lateral nasal wall) 부위의 골절단술을 시행하지 않은 연구도 존재하지 않고 있다. 이에 본 저자는 이번 연구를 통해 위의 두 가지 술식의 적응증 및 장, 단점을 비교해 보고 비강 외측벽을 절단하지 않고 상악을 확장시키는 술식이 임상적으로 유용한지 알아보았다. 그 결과 두 방법간 차이는 보이지 않아 시술적인 면과 환자 편의도를 고려하여 시행하는 것이 필요하리라 본다.

외과적 술식을 동반한 급속 상악 확장술(SA-RME)은 구치부와 전치부 모두의 확장이 필요한 경우나 치아 배열 공간을 위한 소구치 발치가 기능적 심미적으로 양호하지 못한 결과를 얻을 것으로 예상되는 경우에 사용된다. 이 술식은 전방부와 후방부 모두 확장시킬 수 있으므로 V-shape의 악궁과 더불어 전치부 총생을 가진 경우 외과적 술식을 동반한 구치

부 분절 확장술(SA-PSE)보다 양호한 결과를 얻을 수 있었다. 또한 수술이 구치부 분절 확장술(SA-PSE) 보다 간편하고 쉬우며 1회만 수술하면 된다는 장점을 가지고 있었다.

외과적 술식을 동반한 구치부 분절 확장술(SA-PSE)의 적응증으로는 전치부를 제외한 구치부의 확장만 원하는 경우, 구치부의 몇 개의 치아만 확장하고자 하는 경우, 편측의 구치부 치아만 확장하고자 하는 경우, 악궁의 넓이(arch width)는 적절하나 소구치 부위가 과도하게 collapse 되어 이의 해소가 필요한 경우에 주로 사용된다. 이 술식의 장점 중 하나는 주로 환자는 malleting시에 두려움과 동통을 호소하는데 SA-RME에 비해 이런 과정이 적게 요구된다는 것이다. 즉, 정중구개봉합부 절단(midpalatal cutting)과 익돌상악 분리(pterygomaxillary disjunction) 과정이 필요치 않아 수술 시 환자에게 보다 편안할 수 있었다. 또한 정중구개봉합부 절단 시 절치공의 혈관(incisive vessel) 및 신경(incisive nerve)에 손상을 주며 익돌상악 분리 시 pterygoid plexus에 손상을 주어 출혈이 발생할 수 있는데 이를 피할 수 있다.

그러나 이 술식은 치근 사이에서 피질골 절단(corticotomy)이 이루어 져야 하므로 치근 및 치조정 골의 손상 가능성이 있고, 정확히 치근단 사이와 치조정 중심부에서 피질골 절단이 이루어지지 않는다면 확장 시 치은 퇴축, 치조골 소실과 같은 합병증이 발생할 가능성이 높으며, 주로 협측과 설측을 1주일 간격으로 2 회에 걸쳐 수술해야 하므로 환자에게 수술적 부담을 줄 수 있는 단점을 가지고 있다.

본과에서 외과적 술식을 동반한 급속 상악 확장술 시 비강 외측벽(lateral nasal wall)을 절단하지 않고 상악 확장은 시행하는 이유는 다음과 같다.

첫째, 비강 외측벽은 상악의 확장에 큰 저항부위는 아니라는 이론에 의해서 이다. Biederman³⁸⁾은 비강의 외측벽은 매우 얇아서 disarticulation 보다는 bending이 쉽게 일어난다고 보고하였다.

둘째, 절개 범위가 비익 기저부(alar base) 까지 확장되어야 하고 nasalis m.의 alar part, levator labi superioris m. zygomatico major, minor muscle이 detach 되어야 하므로 alar base widening이 발생할 가능성이 있다.

셋째, nasal mucosa detach 과정과 골절단 과정 시 sphenopalatine artery의 lateral nasal branch가 찢김으로써 비출혈이 발생한다.

위의 이유에서 비강 외측벽은 절단하지 않는데 이번 연구의 결과 전방부가 후방부에 비해 평균 확장량에서 2 mm 정도 확장이 덜 되는 것으로 봐서 이런 현상이 나타난 원인이 이 부위를 절단하지 않아서 일어난 현상으로 고려되며, 이에 대한 보다 정확한 연구를 위해서는 비강 외측벽을 절단한 군과 절단하지 않은 군으로 나누어 보다 구체적인 연구가 필요하다.

정중구개봉합의 피질골 절단 시 연령을 고려하여 25세 이상의 성인 환자의 경우에는 완전한 정중구개봉합 절단을 시행하고 그 이하의 환자는 절치공 후방까지 즉, 구개의 전방 1/3 까지만 골절단을 시행하였다. Strömberg³⁹⁾는 절치공 후방에만 골절단을 시행하였을 때에도 절치공 전방의 정중구개봉합부도 확장되어 몇 주 이내에 큰 정중구개개 발생한 사실로 미루어 절치공 전방의 정중구개봉합은 늦게까지 골화되지 않는다고 주장하였다. 이번 연구에서는 연구 대상이 부족하여 완전한 정중구개봉합 절단과 불완전한 정중구개봉합 절단 시 상악의 확장량 비교에 대한 연구는 시행되지 못했으나 더 많은 연구 대상을 모아 이것에 대한 연구를 진행하는 것이 필요할 것으로 보인다.

본 연구에서 두 그룹간 확장량에 있어서는 커다란 차이를 보이지 않았고 후방부에 비해

전방부의 확장이 적게 발생하였다. 시간에 따른 확장량의 변화를 관찰한 결과 활성화 종료 후 1개월까지는 relapse 양상 보다는 확장량이 유지되거나 오히려 더욱 확장이 지속되었다가 1개월에서 3개월 사이에 약간 감소하는 경향을 발견하였다. 이렇게 활성화 종료 후 1개월까지 relapse보다 확장이 유지되거나 오히려 확장이 되는 경향이 발생하게 만든 가능한 요인으로는 장치의 확장에 따라 상악의 대부분이 확장되고 나머지 부분은 장치의 remaining static force에 의해 확장이 일어났기 때문인 것으로 보인다. 장치 제거 후인 3개월에서 6개월에서는 intercanine width(tip), interpremolar width(buccal cusp), intermoalr width(MB cusp)에서 다른 문헌들과 마찬가지로 약간의 회귀 소견이 보였다.

SA-RME 그룹에서는 일시적인 악관절부의 불편감과 일시적인 치수충혈의 증상이 발생하였다. SA-PSE 그룹에서는 일시적인 악관절부의 불편감, 치은퇴축, 국소적인 감염, 장치 탈락 및 hyrax loosening의 합병증이 발생하였으나 모두 임상적으로 크게 문제가 될 정도는 아니었으며 특별한 치료를 요하지 않고 저절로 해결되는 경우가 대부분이었다. 일시적인 악관절부의 불편감은 두 그룹 모두에서 발생한 경우로 이는 상악의 확장과 더불어 급작스러운 교합의 변화로 인하여 악관절부의 생리적 기능에 일시적인 교란이 일어나 발생한 것으로 보인다.

본 연구에서는 연구 모형을 이용하여 두 그룹의 확장량을 비교하고 두 술식의 합병증에 대한 연구와 더불어 환자에게 설문지를 제작하여 작성하게 하게 함으로써 실제 환자가 수술 전 후 느끼는 바, 개선점, 그리고 만족도에 대해 조사하였다(그림. 4).

설문조사 결과 주로 환자가 수술 중 느끼는 가장 큰 불편감은 골절단도를 골망치(mallet)로 칠 때 가장 큰 것으로 나타났으나 대체로 통증은 참을 만 하다는 의견이 많았다. 수술 후 약 2-3일 정도 통증을 느꼈다는 대답이 많았고 얼굴의 붓기와 입 안의 복잡한 장치가 불편하다는 의견이 많았다. 코피는 그룹 1의 환자에서만 나타났고 대개 수술 당일이나 다음 날까지만 흘렀다고 대답했으나 3일 후까지 코피가 나왔다는 환자도 1명 있었다. 그러나 그 양은 심각할 만한 수준은 아니었다고 대답했다. 수술 후 장치를 활성화 시킬 때의 통증을 묻는 질문에 장치를 돌릴 때만 통증을 느낀 환자가 대부분이었고 10분 이상 통증이 지속되었다고 답한 환자는 없었다. 또한 장치를 활성화 시킬 때 상악이 늘어나는 느낌을 묻는 질문에 대부분의 환자가 실제로 느낄 수 있었다고 답했다. 수술 후 얼굴의 변화를 묻는 질문에 인상이 달라졌다고 대답한 환자가 3명이었고 모두 긍정적인 변화라는 반응을 나타냈다. 입안의 장치의 불편감을 묻는 질문에 대부분의 환자가 장치의 불편감을 호소하였다. 보다 작고 효율적인 장치 개발의 필요성이 필요함을 알 수 있는 대답이었다. 전반적으로 환자들은 자신이 받은 치료에 만족하였다고 대답하였다.

V. 결론

본 연구는 2000년 1월에서 2003년 3월까지 외과적 술식을 동반한 급속 상악 확장술(SA-RME)과 외과적 술식을 동반한 구치부 분절 확장술(SA-PSE)을 시행 받은 12명의 환자를 통해 두 술식의 적응증 및 장단점, 그리고 임상적 유용성에 대해 알아보려고 시행되었다.

이번 연구를 통해 다음과 같은 결론을 얻었다.

1. 외과적 술식을 동반한 급속 상악 확장술을 시행한 그룹(SA-RME group)에서 후방부의 확장이 가장 많았으며 중반부, 전방부 순으로 확장이 일어났다.
2. 외과적 술식을 동반한 구치부 분절 확장술을 시행한 그룹(SA-PSE group)에서는 중반부가 가장 확장이 많이 일어났으며 후방부, 전방부 순으로 확장이 일어났다.
3. SA-RME group과 SA-PSE group 모두에서 시간에 따른 변화를 관찰한 결과 활성화 종료 후 1개월까지는 확장이 유지되거나 오히려 더욱 확장이 지속되다가 1개월에서 3개월 사이에 약간 감소하는 경향을 발견하였다.
4. 경사 이동에 있어서 두 그룹 모두 제2 소구치에서 견치보다 많은 경사 이동이 있었다.
5. 두 술식 모두 약간의 합병증이 발생하였으나 대부분 특별한 치료 없이 해결되는 경우가 대부분이었다.
6. 설문 조사 결과 대부분 환자는 수술의 전후 과정에 비교적 잘 적응하는 것으로 생각되었다. 그러나 골망치로 때리는 과정이나 입안의 활성화 장치의 불편감에 대해 호소하는 경향이 많았다.

참고 문헌

1. Angell EH : Treatment of irregularities of the permanent or adult tooth. Dental Cosmos 1 : 540, 1860
2. Haas AJ : Rapid palatal expansion of the maxillary dental arch and nasal cavity by opening the midfacial suture. Angle Orthod 31 : 73, 1961
3. Brown VGI : The surgery of oral and facial disease and malformation, 4th edn. London. Kimptom : 507, 1938
4. Starnbach H, Bayne DI : Fascioskeletal and dental changes resulting from rapid expansion. Angle Orthod 36 : 152, 1966
5. Mommaerts MY : Transpalatal distraction as a method of maxillary expansion. Br J Oral Maxillofac Surg 37 : 268, 1999
6. Leslie AC : Slow maxillary expansion : Skeletal versus dental relaps to low magnitude force in Macaca mulatta. Am J Orthod 73 : 1, 1978
7. Hershey HG : Changes in nasal airway resistance associated with rapid maxillary expansion. Am J Orthod 39 : 274, 1976
8. Isaacson RJ, Murphy TD : Some effects of rapid maxillary expansion in cleft lip and palate patients. Angle Orthod 34 : 143, 1964
9. Moss JP : Rapid expansion of the maxillary arch. I. Int J Pract Orthod 2 : 165, 1968
10. Moss JP : Rapid expansion of the maxillary arch. II. Int J Pract Orthod 2 : 215,

1968

11. Barber AF, Sims MR : Rapid maxillary expansion and external root resorption in man : a scanning electron microscope study. *Am J Orthod* 79 : 630, 1981
12. Langford SR : Root resorption extreme resulting from clinical RME. *Am J Orthod* 81 : 371, 1982
13. Haas AJ : Long-term post operative treatment evaluation of rapid palatal expansion. *Angle Orthod* 50 : 189, 1980
14. Isaacson RJ : Forced produced by rapid maxillary expansion. *Angle Orthod* 34 : 256, 1969
15. Lines PA : Adult rapid maxillary expansion with corticotomy. *Am J Orthod* 67 : 44, 1975
16. Bell WH, Jacobs JD : Surgical-orthodontic correction of horizontal maxillary deficiency. *J Oral Surg* 37 : 897, 1979
17. Wertz RA : Skeletal and dental changes accompanied by rapid midpalatal suture opening. *Am J Orthod* 58 : 41, 1970
18. Steinhauser EW : The midline-splitting of maxillar for correction of malocclusion. *J Oral Surg* 30 : 413, 1972
19. Kennedy JW, Bell WH : Osteotomy as an adjunct to rapid maxillary expansion. *Am J Orthod* 70 : 123, 1976
20. Timms DJ : The relationship of rapid maxillary expansion to surgery, with special reference to midpalatal synostosis. *Br J Oral Surg* 19 : 180, 1981
21. Glassman AS, Nahigian SJ : Conservative surgical orthodontic adult rapid palatal expansion : sixteen cases. *Am J Orthod* 86 : 207, 1984
22. Schimming R, Feller KU, Herzmann K : Surgical and orthodontic rapid palatal expansion in adults using Glassman's technique : retrospective study. *Br J Oral Maxillofac Surg* 38 : 66, 2000
23. Bays RA, Greco JM : Surgically assisted rapid palatal expansion : an outpatient technique with long-term stability. *J Oral Maxillofac Surg* 50 : 110, 1992
24. Bell WH, Epker BN : Surgical-orthodontic expansion of the maxilla. *Am J Orthod* 70 : 517, 1976
25. Bashara SE, Staley RN : Maxillary expansion : clinical implications. *Am J Orthod Dentofac Orthop* 91 : 3, 1987
26. Lassman AS, Nahigian SJ : Conservative surgical orthodontic adult rapid palatal expansion : sixteen cases. *Am J Orthod* 86 : 207, 1984
27. Kraut RA : Surgically assisted rapid maxillary expansion by opening the midpalatal suture. *J Oral Maxillofac Surg* 42 : 651, 1984
28. Jacobs JD, Bell WH, Williams CE : Control of the transverse dimension with surgery and orthodontics. *Am J Orthod* 77 : 284, 1980
29. Lanigan DT : Complications of surgically assisted rapid palatal expansion : review of the literature and report of a case. *J Oral Maxillofac Surg* 60 : 104, 2002
30. Block MS, Cervini D, Chang A : Anterior maxillary advancement using tooth-supported distraction osteogenesis. *J Oral Maxillofac Surg* 53 : 561, 1995

31. Matteini C, Mommaerts MY : Posterior transpalatal distraction with pterygoid disjunction. A short-term model study. *Am J Orthod Dentofac Orthop* 120 :498, 2001
32. Lehman JA, Haas AJ : Surgical-orthodontic correction of transvers maxillary deficiency. *Dent Clin North Am* 34 : 385, 1990
33. Alpern MC, Yurosko JJ : Rapid palatal expansion in adults with and without surgery. *Angle Orthod* 57 : 245, 1987
34. Mehra P, Cottrell DA, Caiszzo A : Life-threatening delayed epistaxis after surgically assisted rapid palatal expansion : A case report. *J Oral Maxillofac Surg* 57 : 201, 1999
35. Li KK, Meara JG, Rubin PA : Orbital compartment syndrome following orthognathic surgery. *J Oral Maxillofac Surg* 53 : 964, 1995
36. Steven LC : Surgically assisted rapid palatal expansion : Orthodontic preparation for clinical success. *Am J Orthod Dentofac Orthop* 116 : 46, 1999
37. Mustafa Ö : Pulpal blood flow. effect of corticotomy and midline osteotomy in surgically assisted rapid palatal expansion. *J Craniomaxillofac Surg* 31 : 97, 2003
38. Biederman W : Rapid correction of class III malocclusion by midpalatal expansion. *Am J Orthod* 63 : 47, 1973
39. Strömberg C :Surgically assisted rapid maxillary expansion in adults. A retrospective long-term follow up study. *J Craniomaxillofac Surg* 23 : 222, 1995