

# 상악 분절골 후퇴술 후의 상순위치 변화 연구

노광섭, 홍종락, 김창수

성균관대학교 의과대학 삼성서울병원 구강악안면외과

## A study of upper lip profile change after anterior segmental setback osteotomy

Kwang-Seob Noh, Jong-Rak Hong, Chang-Soo Kim

Department of Oral and Maxillofacial Surgery, Samsung Medical Center,

Sungkyunkwan University School of Medicine,

Seoul, Rep. of Korea

교신저자: 임상조교수 홍종락

135-710, 서울 강남구 일원동 50 삼성서울병원 구강악안면외과

Tel. 02-3410-2420, Fax. 02-3410-0038

Jong-Rak Hong, Clinical Assistant Professor

Dept. of Oral & Maxillofacial Surgery, Samsung Medical Center

#50, Ilwon-dong, Kangnam-gu, Seoul, Rep. of Korea

Tel. 02-3410-2420, Fax. 02-3410-0038

## **Abstract**

### **A Study of upper lip profile change after anterior segmental setback osteotomy**

Kwang-Seob Noh, Jong-Rak Hong, Chang-Soo Kim

Department of Oral and Maxillofacial Surgery, Samsung Medical Center, Sungkyunkwan

University School of Medicine, Seoul, Rep. of Korea

## **Purpose**

Prediction for soft tissue change after orthognathic surgery is very important for the final esthetics. In this study, we have tried to get the amount of upper lip movement relative to bony segment movement after anterior segmental osteotomy by cephalmetric analysis to predict final upper lip position after surgery.

## **Material and Methods**

20 patients was studied on whom anterior segmental osteotomy as performed by Cupar method during the years 2002 to 2003.

Cephalometric radiograph were taken at 1month before surgery and 6 month after surgery. Change of upper lip was measured on landmark Ls and Sto relative to hard tissue (landmark Ia) setback on these X-rays and analyzed.

## **Results**

### 1. Upper lip setback movement

Setback of upper lip showed proportional relation to the hard tissue setback and the ratio was about 84 % ( $p=0.01$ ).

### 2. Upper lip downward movement

Downward movement of upper lip showed no proportional relation to hard tissue setback

And the amount was mean 1.38 mm and SD 1.21mm ( $p=0.922$ ).

### **Conclusion**

The posterior movement of upper lip is affected by hard tissue movement and shows good proportional change whereas downward movement is not so much influenced by hard tissue movement. And we think slight downward movement shown in this study could be explained by the V-Y closure performed during surgery.

## I. 서론

악교정 수술후 연조직변화의 예측은 최종적인 안모의 심미적 결과를 얻기위해 중요하다. 특히 상악골 분절골 절단술후의 상순의 위치변화를 술전에 어느정도 예측할 수 있다는 것은 술자에게 수술방법을 결정하는데 중요한 정보를 주게 된다. 앵글씨 교합분류의 Class I에 해당하며, 상악 치조돌기의 전방 돌출을 가진 환자의 경우 상악골 분절 골절단술이 적응증이 되며, 상악 치조골의 수직적 과잉 및 전후방적 과잉을 보이는 경우에도 적용이 가능하다<sup>1)</sup>. 전방으로 돌출된 상악 치조돌기는 전방으로 돌출된 상순을 야기하며, 이의 해결을 위해 상악골 분절골 후퇴술이 많이 시행되는데, 상악골 분절골을 후방이동 시에 상순은 비부와 밀접한 관련이 있어, 경조직 이동량에 대한 상순의 후방이동량을 예측하기는 용이하지 않다<sup>2)</sup>.

상악골 분절골 후퇴술 후 예견할 수 있는 연조직 변화는 상순 후퇴, 상순 길이증가, 상순구 깊이감소, 비순각 증가, 비기저폭 증가<sup>2,3)</sup> 등을 들 수 있다. 이중 상순의 위치변화를 보면, subnasale를 중심으로 시계방향의 회전을 하며, stomion의 후하방 이동으로 비순각의 증가를 야기 하게 된다<sup>4,5)</sup>. 측모상으로 예견할 수 있는 상순의 이동은 크게 후방이동과 하방이동이다. 이때, 상순의 위치변화는 후방이동은 주로 상악골이나 치아의 후방이동량에 영향을 받고, 하방이동은 상악골의 후방이동의 영향을 받을 것이라 생각되나, 오히려 봉합시 여러 술기 즉, V-Y 봉합, 비기저부 봉합 등의 영향을 받는 것으로 알려져 있다.

또한 경조직 및 상순 이동량의 기준점을 제시하는 여러 landmark중 본 연구에서는 경조직 이동량의 landmark를 incisor 의 최전방점으로 정하였는데, 그 이유는 실제 술전 분석시 하악 전치에 대한 상악전치의 후퇴량은 석고모델상에서 쉽게 계측 가능하여, 수술 전 분석시 경조직 이동량의 기준으로 쉽게 적용할 수 있다.

이에 본 연구의 목적은 두부계측방사선 분석을 통해, 상악골 분절의 이동에 대한 상순의 후방 및 하방 이동량의 선형적 관계를 조사하고, 통계학적 방법을 통해 수술 후 상순부의 안모변화를 술전에 미리 예측하는 것에 도움을 주는 임상적 지표를 만들고자 함에 있다.

## II. 연구 대상 및 방법

### 1. 연구 대상

본원에서 2001-2003년 동안 수술 받은 20명의 환자(남성 2명, 여성 18명)로 수술시 평균 연령은 23.2세로, 모두 Cupar의 down fracture 방법<sup>23)</sup> 또는 이의 변형법으로 상악골 분절골 수술을 시행하였으며, wafer 장착한 상태로 악간고정을 평균 2.3주 시행하였다. 교정방법은 협측 교정10명 설측 교정이 6명 이었고, 오직 상악 분절골 후퇴술만 시행받은 환자는 6명, 하악 수술을 동반한 환자는 10명 이었다.

환자 선택 기준은 다음과 같다.

- 1) Cupar 방법 또는 이의 변형법으로 상악골 분절골 시행 환자
- 2) 봉합시 비기저부 봉합 및 V-Y 봉합시행 환자
- 3) 분절골의 수직적 변화량이 2mm이내
- 4) 안면 성장 이 완료된 환자.
- 5) 비순부 외상이나 수술 병력이 없는 환자.

### 2. 연구방법

위의 대상으로 술전 1개월, 술후 6개월에 촬영한 두부방사선 사진을 수술 후에도 변하지 않는 기준점으로 PNS 및 상악 제 2대구치 distal surface등을 기준점으로 삼아, superimposition 을 하여 계측하였다.

### 1) 기준점

분석에 주로 이용된 landmark 는 다음과 같다 (Fig. 1).

ANS : anterior nasal spine

PNS : posterior nasal spine

Ls : labrale superius

Ia : incisor anterior

Sn : stomion

### 2) 가상으로 설정한 계측점

각 landmark를 이용하여 다음의 계측점을 설정하였다(Fig. 2, 3)

L: Ls에서 접선이 A-P line과 수직으로 만나는 점

L': 수술후의 L

I: Ia에서 접선이 A-P line과 수직으로 만나는 점

I': 수술후의 I

Sn': 수술후의 Sn

### 3) 계측선

A-P line: ANS 와 PNS를 연결한 선으로, 이 선을 horizontal reference line으로 정하여, 후방이동의 기준선으로 하였다.

L-L' : 상순 후퇴량



$I-I'$  : 상악전치 후퇴량

$Sn-Sto$  :술전 상순 수직길이

$Sn'-Sto'$  :술후 상순 수직길이

#### 4) 계측치

상순 후퇴량( $L-L'$ )를 편의상  $U$ 라 정하고, 상악 전치 후퇴량( $I-I'$ )를  $H$ 라 정하고, 술후 상순길이( $Sn-Sto$ )에서, 술전 상순길이( $Sn'-Sto'$ )를 뺀차를  $V$ 라 정하여 각각의 수치의 측정(Table 1) 및 분석을 시행하였다(Fig. 4).

### 3. 통계방법 및 분석

$U$ 변수와  $H$ 변수에 대한 관계 및  $V$  변수와  $H$  변수에 대한 관계를 알아보기 위해, 선형회귀분석 (Linear regression analysis)을 시행하여 검증하였고, SPSS 10.0 for Window 를 이용하였다.

### III. 연구 결과

각 수치들의 평균 및 표준편차는 다음과 같으며(Table 2), 상악전치 이동에 대한 상순 후방이동 및 하방이동의 비례관계 및 수치를 분석하였다.

#### 1. 상순 후방이동

상악전치 후방이동(H)에 대한 상순 후방이동(L)은 선형적 관계가 성립되며( $p=0.001$ )

H에 대한 U의 회귀계수는 0.839 (SE=0.206)으로 U가 한 단위(1mm) 증가할 때 H는 0.839mm 증가한다고 할 수 있다.

#### 2. 상순 하방이동

상악전치 후방이동(H)에 대한 상순의 하방이동(V)은 선형적 관계가 성립하지 않으며, ( $p=0.922$ ), 평균 1.38 을 보이며 표준편차는 1.21을 나타내었다(Fig. 5).

#### IV. 총괄 및 고찰

악교정 수술에서 연조직 및 경조직의 술후 모양변화를 예측하는 능력은 전체적인 치료계획에 매우 중요하다. 많은 수술기법의 발전과 rigid fixation technique 의 발전으로, 술자는 경조직의 위치를 정확히 예측, 시행이 가능해졌다. 그러나 연조직의 경우는 변수가 다양하여, 술후 연조직 변화는 골편위치 이외에도 절개위치, 봉합방법, 교정적 치아이동, 입술 두께, 입술 긴장도, 입술의 지방 및 근육분포 등에도 많은 영향을 받게 된다<sup>6,7,8,9,10,11,12</sup> .

본 연구에서 상악 경조직 이동에 대해 연조직 이동의 비율은 약 84%로, 다른 저자들의 연구수치에 비해(table 3), 다소 큰 경향을 보이며, 위의 여러 영향 인자들이 복합적으로 작용해서, 비율의 차이를 나타나는 것으로 생각된다. 이중 가장 큰 영향인자는 상순의 두께라고 생각 되어지는데, Burstone 등은 안면을 덮고있는 연조직 두께의 다양성 때문에, 경조직과 연조직 사이에 비례관계가 항상 존재하는 것이 아니라고 말한 바 있으며<sup>13</sup>, 많은 저자들은 두꺼운 입술 보다 얇은 입술에서 더 좋은 비례관계를 보인다고 보고하고 있다<sup>7,10,15,17,18</sup>. John 등은 상악골 전진술 후 상순연조직 변화를 연구한 논문에서, 입술 두께가 얇은 군 (12mm-16mm)은 두꺼운 상순을 갖는군 (17mm 이상)에 비해, 더 큰 비례 연관성을 보인다고 보고하였다<sup>19</sup>. 본 연구 대상자들의 성별이 대부분 여자였고, 입술두께가 대부분 17mm 이하 인, 비교적 얇은 상순을 갖는 연구군의 구성으로, 다소 큰 상순 이동비율을 나타낸 것으로 사료된다.

여러 연구들의 결과를 보면, 연조직의 수평면상의 변화는 어느 정도 예측가능한 비례성을 보이거나, 수직적 변화는 비례 관계가 떨어지는 것을 알 수 있는데, 본 연구에서도 상순의 길이증가는 비례관계를 나타내지 않았고, 평균 1.38mm 증가한 것으로 나타났다. Betts 등의 연구에 의하면, 연조직 변화는 경조직 변화보다는 연조직 절개법의 종류나 위치 및 봉합법등에 더 많은 영향을 받는다고 보고하였다. 또한 Ingersoll 등에 의하면, 상악수술 시 V-Y 봉합을 시행하지 않으면, 술후 상순 길이감소와 노출되는 vermilion의 소실을 가져올 수 있다고 보고하였다. 본 연구에서 평균 1.38mm 증가된 상순길이 증가는, 골편의 후방이동에 기인하는 것 보다는, 상순봉합시 사용한 V-Y 봉합의 영향으로 생각 되어진다<sup>14)</sup>.

두부방사선 분석의 측정오차를 줄이기 위해, 술후에도 변하지 않는 점을 기준으로 삼아 superimposition을 통해 계측해야 한다<sup>20,21)</sup>. 또한 교정적 치아이동의 영향을 최소화하기위한 노력으로, 술전 1개월 이내의 방사선 사진으로 분석하고, 이 기간동안 최소한의 교정만을 시행하여야 하며, (F10)술후 안정된 연조직을 얻기위해 많은 저자들은 술후 6개월째를 추천하고 있다<sup>10,12,15,17,22)</sup>. 본 연구에서도 측정오차를, 위의 방법을 통해 줄이려고 노력하였다.

술후 안면 연조직에 변화에는 다양한 영향인자들이 있어, 술후 안면 연조직의 정확한 예측은 단순한 연, 경조직 이동비율로 얻어지기는 매우 힘들다고 하며, 저자들간에도 다양한 비율을 보이고있다. 이를 극복하기위해 경조직이동을 vector-specific 하게 환자를 묶어 분석할 경우에는 좀더 개선된 예측성이 가능하다는 보고도 있다<sup>14,16)</sup>. 그러나 좀더

개선되고, 정확한 연구를 위해 3차원적인 컴퓨터영상 분석이 필요하리라 생각되며, 이것이 단순 방사선 분석만을 시행한 본 연구에서 미흡한 점이라 하겠다. 또한 좀더 많은 수의 샘플이 요구되며, 실제수술 시 행해지는 bone contouring, 봉합방법등에 의한 영향 및 입술두께 및 경조직 이동의 벡터의 보정 등의 다양한 영향인자를 고려하여 다형회귀분석에 의해 통계를 내는 것이 앞으로 보완해야 할 문제라 사료된다.

## V. 결론

본 연구는 20명의 환자를 대상으로 Cupar의 down fracture 방법을 이용하여, 상악분절골 후방이동술을 시행하였을 때, 상순의 위치변화를 술전 1개월 및 술후 6개월 때 두부계측 방사선 분석을 통해 연구하여 다음의 결론을 얻었다.

### 1. 상순 후방이동

상악전치 후방이동량에 대해 상순은 선형관계가 성립하며, 약 평균 84%로 후방이동하였다 ( $p=0.001$ ).

### 2. 상순 하방이동

상악전치 후방이동에 대한 상순의 하방이동은 선형관계가 성립하지 않으며( $p=0.922$ ), 이것의 원인은 상악골 후방이동량 보다는 상순 봉합법 특히 V-Y 봉합의 영향을 많이 받는 것으로 사료된다.

## References

1. Hershy HG: Incisor tooth retraction and subsequent profile change in postadolescent female patients. *Am J Orthod* 1972;61:45.
2. Lines PA, Steinhauser EW: Soft tissue changes in relationship movement of hard tissue structures in orthognathic surgery: A preliminary report. *J Oral Surg* 1974;32:891
3. Lew KKK, Loh FC, Yeo JF et al: Profile changes following anterior subapical osteotomy in Chinese adults with bimaxillary protrusion. *Int J Adult Orthod Orthognath Surg* 1989;4:189.
4. Radney LJ, Jacobs JD: Soft tissue changes associated with surgical total maxillary intrusion. *Am J Orthod* 1981;80:191.
5. Schendel SA, Eisenfeld JH, Bell WH et al: Superior repositioning of the maxilla: Stability and soft tissue osseous relations. *Am J Orthod* 1976; 70:663.
6. Waite PD: Simultaneous orthognathic surgery and rhinoplasty. In Epker BN (ed): *Oral and Maxillofacial Surgery Clinics of North America, Cosmetic Oral and Maxillofacial Surgery*. Philadelphia, WB Saunders, 1990, pp 339–350
7. Mansour S, Burstone C, Legan H : An evaluation of soft tissue changers resulting from LeFort I maxillary surgery. *Am J Orthod* 1983;84:37.

8. Sakima T, Sachdeva R: Soft tissue response to LeFort I maxillary impaction surgery. *Int J Adult Orthod Orthognathic Surg* 1987;4:221
9. Ingersoll SK, Peterson LJ, Weinstein S: Influence of horizontal incision on upper lip morphology [abstract 360]. *J Dent Res* 1982;61:218.
10. O'Reilly MT: Integumental profile changes after surgical orthodontic correction of bimaxillary dentoalveolar protrusion in black patients. *Am J Orthod Dentofacial Orthop* 1989;96:242
11. Proffit WR, Epker BN: Treatment planning for dentofacial deformities. In Bell WH, Proffit WR, White RP(eds): *Surgical Correction of Dentofacial Deformities*. Philadelphia, WB Saunders, 1980, pp 183–187
12. Tomlak DJ, Piecuch JF, Weinstein S: Morphologic analysis of upper lip area following maxillary osteotomy via the tunneling approach. *Am J Orthod* 1984;85:488.
13. Burstone CJ: Integumental contour and extension patterns. *Angle Orthod* 1959;29:93.
14. Betts NJ ,Fonseca RJ, Vig P,et al: Changes in nasal and labial soft tissue after surgical repositioning of the maxilla. *Int J Adult Orthod Orthognath Surg* 1993;8:7.
15. Dann JJ, Fonseca RJ,Bell WH: Soft tissue changes associated with total maxillary advancement: A preliminary study. *J Oral Surg* 1976;34:19
16. Stella JP, Streater MR, Epker BN, Sinn DP: Predictability of upper lip soft tissue



changes with maxillary advancement. J Oral Maxillofac Surg 1989;47:697.

17. Freihofer HPM Jr : The lip profile after correction of retromaxillism in cleft and non-cleft patients. J Maxillofac Surg 1976;4:136

18. Rosen HM: Lip-nasal aesthetics following LeFort I osteotomy. Plast Reconstr Surg 1988;81:171.

19. John P. Stella et al: Predictability of Upper Lip Soft Tissue Changes With Maxillary Advancement. J Oral Maxillofac Surg 47:697-703,1989.

20. Sakima T, Sachdeva R: Soft tissue response to LeFort I maxillary impaction surgery. Int J Adult Orthod Orthognath Surg 1987;4:221.

21. Bloom LA: Perioral profile changes in orthodontic treatment Am J Orthod 1961;47:371.

22. Freihofer HPM Jr: Changes in nasal profile after maxillary advancement in cleft and non-cleft patients. J Maxillofac Surg 1977;5:20.

23. Epker BN: A modified anterior maxillary osteotomy. J Maxillofac Surg 1977;5:35-38.

Table 1. Measured values of soft and hard tissue movement

Patients number	H (mm)	U (mm)	V (mm)
1	5	3.5	0
2	7	6	3
3	8	3.5	-1
4	6	4.5	2.5
5	8	6	3
6	5.5	5.5	2.5
7	4	3	1.5
8	4.5	2.5	1.5
9	5	5	3
10	8	4	2
11	2.5	2.5	1
12	7	5	1.5
13	6	4	1
14	5	3	2
15	5.5	3	2
16	4	3	1.5
17	3.5	2.5	0
18	7.5	6	-1
19	7.5	6	0.5
20	5.5	2.5	1

Table 2. Mean and standard deviations of changes of hard tissue , upper lip thickness and upper lip length.

parameter	mean	SD
H	5.75	1.62
U	4.05	1.34
V	1.38	1.21

Table 3. Soft tissue changes associated with anterior segmental setback osteotomy

Soft tissue	Movement	Landmarks	Study
Increased nasolabial angle Upper lip (H)	-0.68: 1	Ls: Ia	Bell, ann (1973) f65
Upper lip (H)	-0.5: 1	Ls: Is	Lines, Steinhauser (1974) f45
Upper lip (H)	-0.67: 1		Porfit, Epker
Increased nasolabial angle Lower lip (H)	-0.3: 1		(1980)f18
Upper lip (H)	-0.43: 1	Ls: Is	Lew et al (1989)f48
Nasolabial angle	12.2 degrees	Increase	

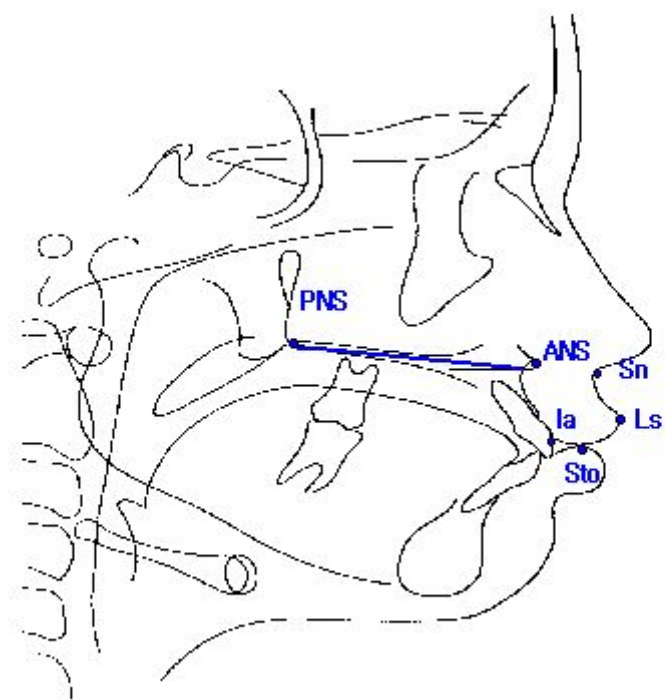


Fig. 1. The cephalometric landmarks used in this study.

## Pre-Op

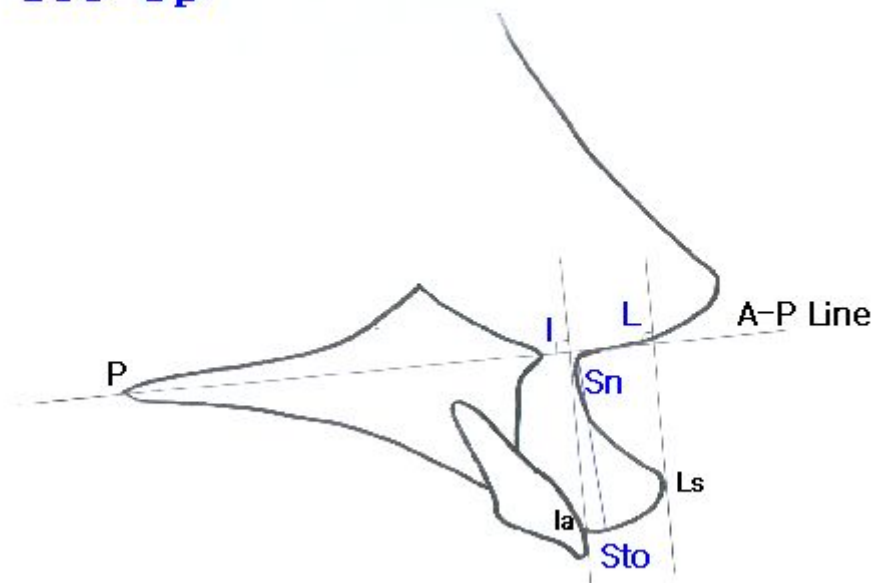


Fig. 2. Preoperative measurement points.

## Post-Op

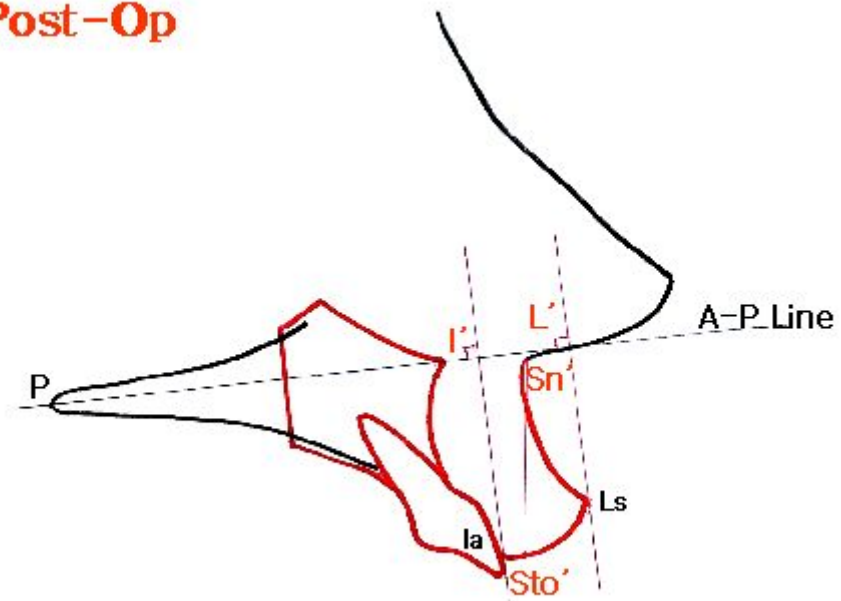


Fig. 3. Postoperative measurement points.

## Measurement

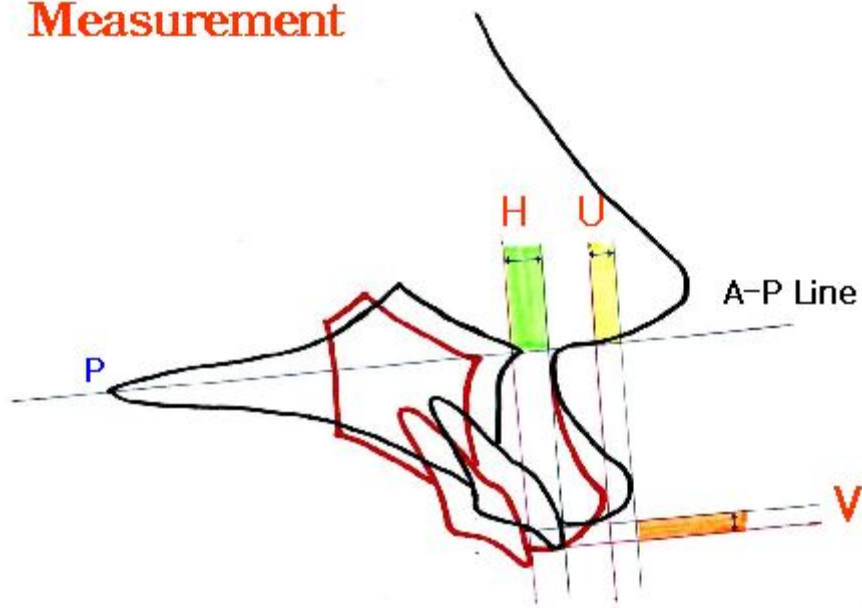


Fig. 4. Soft tissue and hard tissue change measurement.



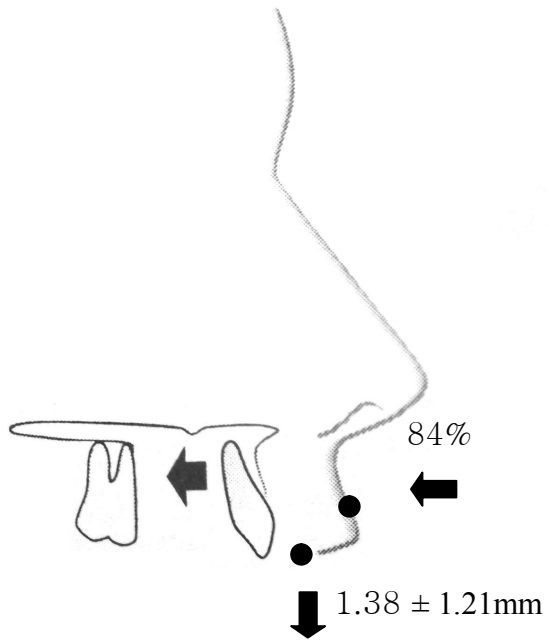


Fig. 5. Change of upper lip position after anterior segmental osteotomy.