

가토대퇴정맥에서 미세혈관문합시 Argatroban의 국소세척 및 전신투여가 혈전형성에 미치는 영향

국민석 · 박홍주 · 오희균

전남대학교 치의학전문대학원 구강악안면외과학교실, 치의학연구소

Abstract (J. Kor. Oral Maxillofac. Surg. 2005;31:300-305)

EFFECTS OF LOCAL IRRIGATION AND/OR INTRAVENOUS ADMINISTRATION OF ARGATROBAN ON THROMBOSIS IN MICROVASCULAR ANASTOMOSES OF FEMORAL VEIN OF RABBIT

Min-Suk Kook, Hong-Ju Park, Hee-Kyun Oh

*Department of Oral and Maxillofacial Surgery, School of Dentistry,
Dental Science Research Institute, Chonnam National University*

Purpose: For the reconstruction of maxillofacial defect created by trauma, infection, or tumor etc, the role of microvascular anastomosis or vessel graft has been increased. Many methods has been tried to increase the success rate of microvascular anastomosis. Various anticoagulants and thrombolytic agents have been used to reduce the failure rate of microvascular anastomosis and avoid re-operation. Many drugs, however, have been used in the limited cases because most of these drugs may cause complications, such as allergy, fever or systemic bleeding.

This study was performed to evaluate the influence of the Argatroban on patency and thrombosis in microvascular anastomosis when it is used for local irrigation or general administration.

Materials & methods: Eight mature rabbits, weighing 2kg, were used. After exposing both femoral veins, the artificial thrombotic model was made by crushing injury using a smooth needle holder, and the transverse incision were made on femoral vein. The animals were divided into 4 groups according to Argatroban administration methods; control group (n=4), topical irrigation of lumen with saline solution; experimental group 1 (n=4), topical irrigation of lumen with Argatroban saline solution; experimental group 2 (n=4), topical irrigation of lumen with heparin followed by intravenous injection of Argatroban; experimental group 3 (n=4), topical irrigation of lumen with Argatroban followed by IV of Argatroban. Microvascular anastomosis was done with 10-0 Ethilon.

The patency was evaluated by empty-and-refill test 30 minutes and 3 days after microanastomosis. The thrombus formation was examined 3 days after microanastomosis by surgical microscope. The histologic findings were also examined.

Results:

1. Thirty minutes after microvascular anastomosis, the patency of all experimental groups was better than that of control group, but there was no significant difference among groups.
2. Three days after microvascular anastomosis, the patency of all experimental groups was more improved than that of control group (p<0.05). There was no significant difference among experimental groups.
3. Three days after microvascular anastomosis, the amount of thrombus in all experimental groups was less than that of control group (p<0.05). There was no significant difference among experimental groups.
4. Histologically, a lot of luminal thrombus was observed around sutured area in control group. Few luminal thrombus was observed in all experimental groups. The necrotic changes were observed on the sutured vein wall in all specimens.

Conclusion: These results indicate that topical irrigation and/or intravenous administration of Argatroban is effective in improving patency and preventing thrombus formation after microvascular anastomosis.

Key words: Argatroban, Local irrigation, Intravenous administration

I. 서 론

오 희 균

501-757 광주광역시 동구 학동 5번지
전남대학교 치의학전문대학원 구강악안면외과학교실

Hee-Kyun Oh

Dept. of OMFS, College of Dentistry, Chonnam National Univ.
5 Hak-Dong, Dong-Ku, Gwangju, 501-757, Korea
Tel: +82-62-220-5439 Fax: +82-62-228-8712
E-mail: hkoh@chonnam.ac.kr

결손된 악안면 조직의 재건을 위해 미세혈관문합술을 시행 시 문합부의 혈전 형성으로 인해 실패하게 되며 혈전 형성은 정맥에서 잘 일어난다. 정맥은 동맥에 비하여 압력이 낮고 혈류 속도가 늦어서 정맥에서 미세혈관문합시 혈전이 쉽게 발생되어 인공혈관의 개존이 떨어지게 된다¹⁾. Holt와 Lewis²⁾는 동맥

과 정맥 사이에 인위적으로 형성된 동정맥루가 혈전 형성을 억제함으로써 정맥 내의 압력과 혈류량을 증대시켜 혈전 형성 억제 효과가 있다고 하였다.

혈전 형성에 관여하는 혈액응고 과정은 3단계로 나누어진다. 응고 1단계에서는 내인계에 속하는 혈소판 phospholipid가 혈장 응고인자 V, VIII, IX, X, XI, XIII 및 칼슘과 작용하여 혈장 thromboplastin을 형성하고 외인계에 속하는 조직에서 유래한 불완전한 thromboplastin이 혈장응고인자 V, VII, X 및 칼슘과 작용하여 완전한 thromboplastin을 형성하게 된다. 응고 제 2단계에서는 thromboplastin에 칼슘이 작용되어 prothrombin을 thrombin으로 전환하게 된다. 응고 제 3단계에서는 thrombin이 fibrinogen을 fibrin으로 전환된다. 최근들어 혈전용해제로서 heparin, warfarin, low-molecular-weight heparin (LMWH), human tissue-type plasminogen activator (t-PA), direct thrombin inhibitors (DTI)의 유용성이 보고되고 있다^{3,7}. 그러나 대부분의 항응고제는 전신 출혈 경향 등의 심각한 합병증이 발생할 수 있어 사용이 제한되어 왔다. 근래에 들어 전신 출혈 경향 등의 합병증이 없고 안전한 국소 효과를 가진 혈전용해제의 개발을 위한 많은 연구가 시행되었다.

DTI는 응고 제 3단계에서 thrombin을 억제하여 fibrinogen으로부터 fibrin으로 전환을 억제하는 작용을 하게 된다. DTI로 작용하는 여러 약제 중 Argatroban은 다수의 약리적 특성을 갖는 arginine 유도체로서 hirudin이나 hirulog와 같은 다른 항트롬빈 약제와는 다르게 가역적, 선택적으로 혈장응고인자를 억제하는 항혈전작용을 가짐으로써 전신 출혈 경향, 체온 상승, 알러지 등의 부작용 없이 임상적으로 급성기 뇌혈전, 말초동맥혈전증, 정맥 및 동맥 혈전증, 파종성 혈관내 응고증후군(DIC, disseminated intravascular coagulopathy) 등의 치료에 사용되고 있다^{8,10}. 그리고 Argatroban은 hirudin과 bivalirudin에 비해 분자 크기가 작기 때문에 혈관 내피와 세포 장벽을 쉽게 통과할 수 있어 미세혈관질환의 항트롬빈(anti thrombin) 치료에 더 효과적이며, activated clotting time(ACT)과 activated partial thromboplastin time(aPTT)의 관점에서 볼 때 더 효과적이고 강력한 항혈전작용을 가지고 있다¹¹.

Valji 등¹²의 실험에 의하면 경정맥 혈전의 토끼 모델에서 Argatroban의 전신투여가 혈전용해 시간을 감소시키고 혈전용해의 정도를 향상시키며 혈전용해 후 일어날 수 있는 혈관 재폐색을 억제한다고 한다. 또한 Yamada 등¹³은 햄스터의 쇄골하동맥에서 혈전모델을 형성 후 Argatroban을 점적정주하여 양호한 혈전 예방 효과를 얻었다고 하였다.

Argatroban은 비경구투여의 항혈전제로 개발되었으며 임상적으로 5% 포도당액 500 ml 또는 생리식염수 500 ml로 희석하여 점적정주하는 전신적 투여 방법이 주로 사용되고 있다¹⁴. 지금까지 Argatroban의 국소 세척법에 의한 혈관 개존 및 혈전 예방 효과에 대한 연구는 현재까지 미미한 상태이다. 따라서 Argatroban의 전신 투여 또는 국소세척법에 따른 임상적 효과에 대해 알아볼 필요가 있다.

본 연구는 가토의 대퇴정맥에서 Argatroban의 국소 세척 또는

전신 투여가 미세혈관문합부의 개존 상태 및 혈전 형성에 미치는 효과에 대해 알아보고자 시행하였다.

II. 실험 재료 및 방법

1. 실험 재료

실험동물로는 체중 2.0 kg 내외의 건강한 잡종 가토 8마리를 선택하여 실험 전부터 약 2주 동안 동일한 조건에서 사육한 후 실험에 이용하였다. 미세혈관수술에는 수술현미경(Karl Kaps., Leica, Germany), 미세수술기구 및 10-0 Ethilon®(Ethicon Ltd. UK) 문합사를 사용하였다.

2. 실험방법

미세혈관문합시 Argatroban(Novastan®, Mitsubishi Pharm Co., Japan)의 투여방법에 따라 실험동물을 4군으로 분류하였다. 즉, 절개된 혈관강 내를 멸균된 생리식염수로 세척하고 미세혈관 문합한 것을 대조군(n=4), Argatroban으로 국소 세척하고 미세혈관 문합한 것을 실험 1군(n=4), 헤파린으로 국소 세척하고 미세혈관 문합한 후 3일 동안 Argatroban을 정맥내 주사한 것을 실험 2군(n=4), Argatroban으로 국소 세척하고 미세혈관 문합한 후 3일 동안 Argatroban을 정맥 내 주사한 것을 실험 3군(n=4)으로 하였다.

50 mg/kg의 ketamine HCl과 1 ml/kg의 xylazine HCl을 혼합하여 근육주사하여 전신마취를 유도하였다. Calcium tioglycollate 연고를 양측 서혜부 주위에 도포하여 털을 제거하고 베타딘으로 소독하였다. 수술현미경의 시야를 통해 천하복벽동맥(superficial inferior epigastric artery)의 분지부에서 서혜인대까지 주위 조직을 박리하여 좌우측 대퇴정맥을 노출하였다.

대퇴정맥의 근위부 및 원위부에 double microvascular clamp를 장착하여 양단을 고정한 후 clamps 사이에 위치한 정맥에 좌상을 가하기 위해 smooth jaw needle holder로 세 번째 튜니바퀴까지 10초간 조인 후 3초간 푸는 방법으로 각각 3차례 좌상을 가함으로써 인공 혈전모델을 만들었다. 수술현미경하에서 microscissors로 손상된 혈관의 1/2 정도 횡절개를 가해 절개창을 형성하였다.

실험 1군에서는 멸균증류수 1 ml당 Argatroban 1 mg/ml의 비율로 혼합한 후 30G needle을 이용하여 문합부 혈관 내강에 Argatroban을 주입하고 10분간 유지한 후 미세수술기구를 사용하여 절개창 부위를 10-0 Ethilon®(Ethicon Ltd., U.K.)으로 미세혈관문합술을 시행하였다. 실험 2군에서는 100 U/ml 농도의 헤파린으로 절개된 혈관 내강을 세척하여 혈액응고물질을 제거하고 절개창을 문합한 후 가토 귀의 중심정맥에 Argatroban을 0.3 mg/kg씩 술 후 3일 동안 하루에 1회씩 정맥주사하였다. 실험 3군에서는 멸균증류수에 Argatroban을 1 mg/ml의 비율로 혼합한 후 절개된 혈관 내강을 세척하여 혈액응고 물질을 제거하고 절개창을 문합한 후 가토 귀의 중심정맥에 Argatroban을 0.3 mg/

kg씩 술 후 3일 동안 하루에 1회씩 정맥주사하였다. 대조군은 절개된 정맥강 내를 멸균된 생리식염수로 세척하고 문합하였다.

3. Empty-and-refill test

문합 30분 후와 3일후에 혈관의 개존 상태를 empty-and-refill test로 평가하여 양호(0점), 약간 감소(1점), 심한 감소(2점) 및 비개존(3점)으로 분류하여 점수화하였다. 문합 30분 후 혈관의 개존 상태를 empty-and-refill test로 평가하고 피부 절개 창상을 3-0 Mersilk로 봉합하였다. 창상부위의 감염 예방을 위해 문합 후 3일 동안 Peracillin®을 0.2 mg/kg씩 주사용 증류수 2 ml에 혼합하여 근육주사하였다. 문합 후 3일째에 실험동물을 문합시와 동일한 방법으로 전신마취를 유도한 후 양측 서혜부를 소독하고 절개한 다음 수술현미경하에서 좌, 우측 대퇴정맥 문합부를 주위 조직으로부터 박리하여 노출시키고 empty-and-refill test를 이용하여 개존 상태를 평가하였다. 통계학적 검증을 위하여 Kruskal-Wallis test를 이용하여 각 군사이에 통계학적 유의성에 대하여 평가하였다

4. 혈전 형성 검사

문합부 혈관 내강에 부착된 혈전의 양에 대해 수술현미경하에서 육안적 평가를 시행하여 관찰 안됨(0점), 소량의 혈전(1점), 중등도의 혈전(2점) 및 다량의 혈전(3점)으로 분류하고 점수화하였다. 문합 후 3일째에 empty-and-refill test 후 수술현미경하에서 문합부로부터 약 5 mm 거리의 근원심부에서 대퇴 정맥을 절단하여 제거한 후 문합부 반대측에서 microscissors로 혈관의 장축에 평행하게 종절개하였다. 절개된 혈관을 생리식염수에 담근 후 수술현미경하에서 문합부의 혈관 내벽에 부착된 혈전의 양을 평가하였다. 절개된 혈관을 10% 포르말린 용액에 24시간 고정 후 일련의 탈수 과정을 거쳐 파라핀에 포매하고 5 µm 두께의 절편을 제작하여 H&E 염색을 시행하고 광학현미경으로 관찰하였다. 통계학적 검증을 위하여 Kruskal-Wallis test를 이용하여 각 군사이에 통계학적 유의성에 대하여 평가하였다.

Table 1. Patency score 30 minutes after anastomoses

Groups	P0	P1	P2	P3	Score
1(n=4)	1	3	0	0	3
2(n=4)	1	2	1	0	4
3(n=4)	1	2	1	0	4
Control(n=4)	0	3	1	0	5

P0, good patency; P1, slightly reduced patency; P2, severely reduced patency; P3, no patency

III. 결 과

1. Empty-and-refill test

가. 문합 30분 후

실험 1군에서 양호한 개존은 1례, 약간 감소된 개존은 3례였다. 실험 2군에서 양호한 개존은 1례, 약간 감소된 개존 2례, 심하게 감소된 개존은 1례였다. 실험 3군에서 양호한 개존은 1례, 약간 감소된 개존 2례, 심하게 감소된 개존은 1례였다. 대조군에서 약간 감소된 개존은 3례, 심하게 감소된 개존은 1례였다. 문합 30분 후 개존상태는 실험 1군(3점), 실험 2군(4점)과 실험 3군(4점) 모두에서 대조군(5점)보다 개존상태가 양호하였으나 통계학적으로 유의한 차이는 없었다(Table 1).

나. 문합 3일 후

실험 1군과 2군에서 양호한 개존은 3례, 약간 감소된 개존은 1례를 보였고, 실험 3군에서 4례 모두 양호한 개존을 보였다. 대조군에서 심하게 감소된 개존은 2례, 비개존은 2례였다. 문합 3일 후의 개존상태는 실험 1, 2군(1점)에 비해 실험 3군(0)이 가장 양호하였으나 이들 실험군들 간에 차이는 없었으며 모든 실험군은 대조군(10점)에 비해 양호한 개존을 나타내었다 ($p<0.05$, Table 2). 또한 문합 3일째의 개존 상태는 문합 30분 후에 비해 실험군 모두에서 개선된 반면에 대조군에서는 악화되어 있었다(Tables 1, 2).

Table 2. Patency score 3 days after microvascular anastomoses

Groups	P0	P1	P2	P3	Score
1(n=4)	3	1	0	0	1
2(n=4)	3	1	0	0	1
3(n=4)	4	0	0	0	0
Control(n=4)	0	0	2	2	10

*, $p<0.05$;

P0, good patency; P1, slightly reduced patency;

P2, severely reduced patency; P3, no patency

Table 3. Thrombus score 3 days after microvascular anastomoses

Groups	T0	T1	T2	T3	Score
1(n=4)	3	1	0	0	1
2(n=4)	3	1	0	0	1
3(n=4)	4	0	0	0	0
Control(n=4)	0	0	2	2	10

*, $p<0.05$;

T0, no thrombus; T1, small thrombus; T2, moderate thrombus;

T3, large thrombus

2. 혈전 형성 검사

문합 3일후 실험 1군과 2군에서 혈전이 관찰되지 않은 경우가 3례, 소량의 혈전이 관찰된 경우가 1례였다. 실험 3군에서는 4개의 정맥 모두에서 혈전이 관찰되지 않았다. 대조군에서는 중등도의 혈전이 관찰된 경우가 2례, 다량의 혈전이 관찰된 경우가 2례였다. 혈전 형성은 실험 1, 2군(1점)에 비해 실험 3군(0점)이 가장 양호한 상태였으나 이들 실험군들 간의 통계학적 차이는 없었으며, 실험군 모두는 대조군(10점)에 비해 혈전형성이 적었다($p < 0.05$, Table 3).

3. 조직학적 소견

대조군의 혈관 내강에서 다량의 혈전이 관찰되었고 문합부 주위 혈관벽의 괴사가 관찰되었다(Figs. 1, 2). 반면에 실험 1군(Figs. 3, 4), 실험 2군(Figs. 5, 6)과 실험 3군(Figs. 7, 8)에서는 대부분 혈전이 없는 깨끗한 내강이 관찰되었으며 봉합사 주변이나 외막의 부분적인 괴사를 보였고 일부에서는 염증세포의 침윤이 관찰되었다.

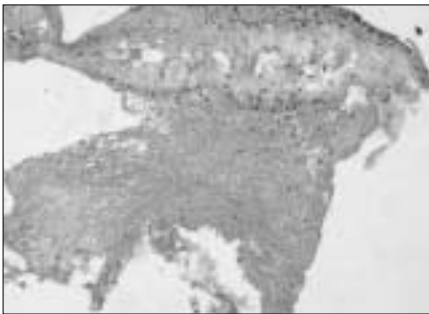


Fig. 1. Photomicrograph of control group. A lot of thrombus is adherent to intima of vein. The necrotic change is observed in the media of vein (H-E, $\times 200$).

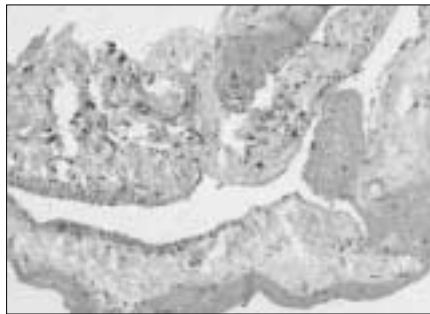


Fig. 2. Photomicrograph of control group. Luminal thrombus is observed around the sutured area. The necrotic changes can be seen in the vessel wall (H-E, $\times 100$).

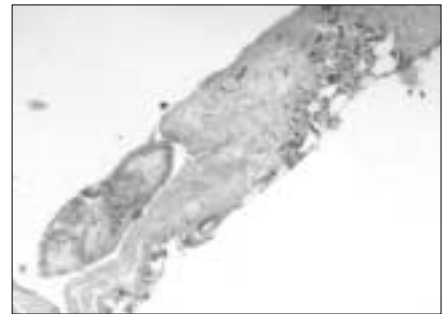


Fig. 3. Photomicrograph of experimental group 1. There is no thrombus in the lumen of vein. (H-E, $\times 50$).

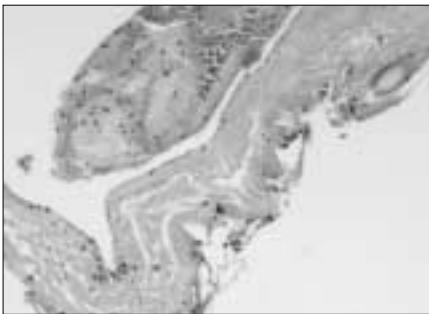


Fig. 4. Photomicrograph of experimental group 1. The vessel shows clear lumen. The inflammatory change is observed around the suture material (H-E, $\times 100$).

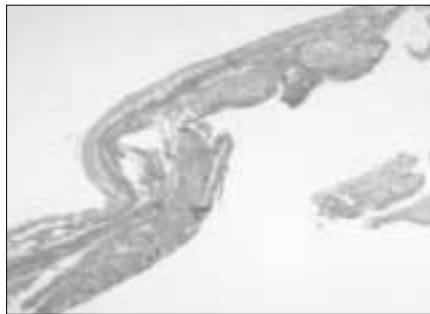


Fig. 5. Photomicrograph of experimental group 2. No thrombus is observed in the lumen (H-E, $\times 50$).

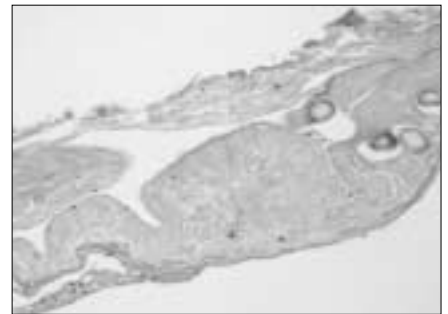


Fig. 6. Photomicrograph of experimental group 2. The clear lumen is observed without thrombus. The silk is observed in media of vein (H-E, $\times 100$).

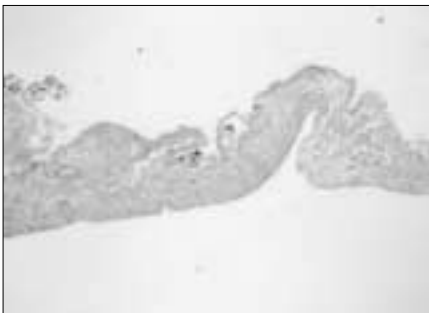

Fig. 7. Photomicrograph of experimental group 3. The vessel shows clear lumen (H-E, $\times 50$).

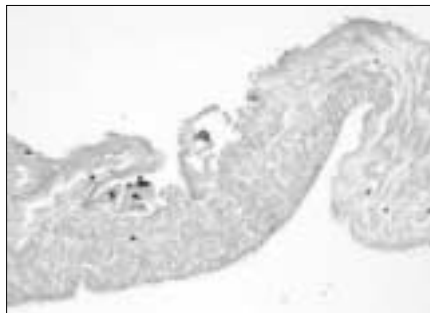


Fig. 8. Photomicrograph of experimental group 3. No thrombus is observed in the lumen. The necrotic change is observed in media (H-E, $\times 100$).

IV. 고 찰

미세혈관문합술의 실패를 야기하는 혈관폐색에는 조기폐색과 후기폐색이 있다. 조기폐색은 혈전 형성으로 인한 것이며 후기폐색은 가성내막비후로 인하여 나타난다. 조기폐색의 원인이 되는 혈전은 동맥보다 정맥에서 더욱 심각한 문제점으로 제기되어 왔다^{15,16)}. 많은 연구들¹⁷⁻²⁰⁾에서 인공혈관 이식시 동맥보다 정맥에서 혈전 형성으로 인한 낮은 혈관 개존율을 나타냈다. Fujiwara 등¹⁾은 정맥에 대한 인공혈관 이식시 혈전 형성이 쉽게 일어나는 것은 정맥은 동맥에 비하여 압력이 낮고 혈류의 속도가 늦은 이유라고 하였다.

혈전 형성을 억제하기 위해 Haimovici 등³⁾, Lord와 Rossi²¹⁾ 및 Nagasue 등²²⁾은 항혈전제 혹은 항혈소판제 등을 이용한 직접적인 약물 실험과 혈액응고 과정에 관련된 혈장응고인자들에 대한 연구를 시행하였다. Fu 등²³⁾은 이상적인 항혈전제에 대하여 국소적인 활성이 있어야 하고 전신적인 영향은 거의 없어야 하며 재내막화(re-endothelialization)가 일어나는 술 후 7-10일 동안 국소적 혈전 형성을 최소화 해야 한다고 하였다. 그러나 이러한 조건에 부합되는 이상적인 항혈전제는 아직까지 개발되지 못한 상태이며 임상적으로 헤파린이 가장 많이 이용되고 있으나, 전신적 출혈 위험 등의 부작용이 있어 제한적으로 사용되고 있다. 그 외에도 혈관 개존을 위하여 LMWH⁵⁾, t-PA⁶⁾, DTP⁷⁾의 유용성에 대한 연구가 최근 많이 보고 되고 있다. 본 연구에서는 미세혈관 문합시 DTI로 작용하는 Argatroban의 국소 세척 및 전신투여 후의 항혈전 효과를 구명하기 위하여 시행되었으며 혈전증을 유발시키기 위해 손상받은 정맥에서 미세혈관문합술을 시행하였다.

항혈전제들을 연구하기 위한 실험에서 인공혈전모델을 형성하기 위하여 여러 방법들이 이용되었는데, Fu 등²³⁾은 가토의 대퇴정맥을 노출시킨 후 smooth jaw needle holder를 이용하여 3회에 걸쳐 좌상을 가함으로써 실제 임상에서 정맥에 가해진 외상과 유사한 외상을 형성하였으며, Hudson 등²⁴⁾은 뒤집힌 정맥 이식(inverted vein graft)을 사용하였다. 본 연구에서 미세혈관 문합술시 혈전형성이 쉽게 일어나게 하기 위해 Fu 등²³⁾의 실험과 동일한 방법으로 가토 대퇴정맥에 손상을 가하여 인공혈전 모델을 형성한 후 실험에 사용하였다.

Fareed와 Jeske¹⁰⁾에 의하면 Argatroban은 저분자 약물이기 때문에 혈관내벽 혹은 세포벽의 투과성이 뛰어나 항혈전 작용을 하는 다른 약제 즉, heparin이나 hirudin에 비하여 탁월한 효과를 내며 알러지 반응 없이 다른 thrombin inhibitor보다 확실한 임상 효과를 기대할 수 있다고 하였다. 그리고, heparin과 달리 혈장 단백질과 결합하지 않아 더 강한 항응고 효과가 있으며 PT 및 aPTT가 연장되지 않고 항혈전작용을 유지하므로 streptokinase, urokinase 및 heparin 등에서 보이는 전신적 출혈 등의 부작용 없이 뇌혈전, 심장 혈관 수술 후 혹은 혈행 재건술 후의 항응고 요법 뿐 아니라 heparin 사용으로 인해 초래된 혈소판 감소증의 치료에도 사용되고 있다²⁰⁾. 본 연구에서 비록 실험 기간이 짧았으나 모든 실험동물은 별다른 전신적인 부작용없이 모두 생존

하였으며 모든 실험군에서 문합부의 출혈 등 이상소견은 관찰되지 않았다.

미세혈관문합술시 혈전형성억제 목적으로 사용되는 Argatroban의 투여방법은 대부분 5% 포도당액 또는 생리식염수 500 ml에 희석하여 점적정주하는 전신적 투여 방법이 사용되고 있다¹⁴⁾. 본 연구에서 실험군 내강에 Argatroban을 국소 세척법과 문합 후 정맥 투여하는 전신투여법을 시행하고 혈관 개존과 혈전 예방 효과를 평가한 결과 두 방법 모두에서 양호한 혈관 개존과 혈전 예방 효과를 관찰할 수 있었다.

Argatroban의 투여량에 대하여 Yamada 등¹³⁾은 햄스터의 쇄골 하동맥에서 혈전모델을 형성 후 0.1~0.3 mg/kg의 Argatroban을 점적정주하여 양호한 혈전 예방 효과를 얻었으며 0.3 mg/kg에서 가장 높은 효과를 얻었다고 하였다. Lewis 등²⁵⁾은 heparin에 의한 저혈소판증의 치료에 Argatroban 0.24 mg/kg을 전신투여한 결과 양호한 결과를 얻었다고 하였다. 본 연구에서 국소세척을 실시한 실험 1군에서는 점적정주 용량보다 고농도인 1 mg/ml의 Argatroban을 사용하여 양호한 혈관개존과 혈전예방 효과를 얻었으며, 전신 투여한 실험 2군과 3군에서는 Yamada 등¹³⁾이 추천한 용량인 Argatroban 0.3 mg/kg의 용량을 문합 후 하루에 1회씩 3일동안 정맥내 주사하여 양호한 혈관 개존과 혈전 예방 효과를 얻을 수 있었다.

Acland²⁶⁾는 미세혈관문합술시 혈관 내층의 손상에 의해 혈소판과 섬유소의 축적이 일어나고 문합 후 15~30분에 혈소판의 최대 축적이 발생하므로 손상된 혈관에서 손상 후 처음 20분 동안에 혈전증 발생위험이 가장 높은 시기라고 하였다. 본 연구에서 혈관문합 후 초기 개존은 Li 등²⁷⁾과 같이 문합 30분 후에 empty-and-refill test로 평가하였다. 임상적으로 문합 후 며칠이 지나면 혈전은 잘 형성되지 않으며 문합부에서 부분적으로 초기 재내피화가 일어난다. 따라서 Greenberg 등²⁸⁾과 같이 본 연구에서 문합 후 3일째 혈관 개존과 혈전 형성을 평가하였다. 본 연구에서 문합 30분 후 모든 실험군에서 대조군보다 개존상태는 양호하였으나, 통계학적 유의성은 없었다. 문합 3일 후에 대조군에서는 문합 30분 후에 비해 악화되어 있었으나, 세 실험군에서는 문합 30분 후에 비해 개존 상태가 호전되어 있었고 또한 대조군에 비해 현저히 개선된 개존 상태를 보였다.

문합 3일 후 시행한 조직학적 검사에서 대조군은 문합부 혈관 내강에 소량 또는 다량의 혈전이 관찰되었으나 실험군은 모두 혈전이 거의 없는 깨끗한 내강이 관찰되었다. 모든 조직 시편에서 문합부 주위 혈관벽에 약간의 괴사 소견을 관찰할 수 있었으며 이런 괴사 소견은 혈전모델을 형성하기 위해 smooth jaw needle holder를 이용하여 3회에 걸쳐 좌상을 가함으로써 초래된 것으로 생각된다.

본 연구결과 손상된 정맥에서 미세혈관문합 시 출혈 경향 등의 전신 합병증이 거의 없다고 알려진 Argatroban을 국소 세척 또는 전신 투여하여 향상된 개존 상태 및 혈전 예방 효과를 얻을 수 있었다. 임상에서 미세혈관문합 시 혈전 예방과 양호한 혈관 개존을 얻기 위하여 이 약제가 유용하게 사용될 수 있을 것으로 사료된다. 향후 Argatroban의 국소 세척시 혈전 형성을

예방하는 기전 및 protocol에 대한 지속적인 연구가 필요하리라 생각된다.

V. 결 론

본 연구는 손상받은 정맥에서 미세혈관문합시 혈전용해제인 Argatroban을 국소 세척 또는 전신 투여한 경우에 혈관 개존과 혈전 형성에 미치는 영향을 평가하여 다음과 같은 결과를 얻었다.

1. 문합 30분 후 개존 상태가 실험군 모두에서 대조군보다 약간 양호하였으나 통계학적으로 유의한 차이는 없었다.
2. 문합 3일 후 개존 상태가 실험군 모두에서 대조군보다 양호하였으며($p < 0.05$), 세 실험군 간의 차이는 없었다.
3. 문합 3일 후 혈전 형성이 실험군 모두에서 대조군보다 감소되어 있었으며($p < 0.05$), 세 실험군 간의 차이는 없었다.
4. 문합 3일 후 조직학적 조건상 혈관 문합부 주위의 혈관 내강에 소량 또는 다량의 혈전이 대조군에서 관찰되었으며, 세 실험군 모두에서는 혈전이 거의 관찰되지 않았다.

이상의 결과는 미세혈관 문합술시 Argatroban의 국소 세척 또는 전신투여로 양호한 혈관 개존과 혈전 예방 효과를 얻을 수 있음을 시사한다.

참고문헌

1. Fujiwara Y, Cohn LH, Adams D, Collins JJ: Use of Goretex grafts for replacement of the superior and inferior venae cavae. *Thorac Cardiovasc Surg* 1974;67:774-779.
2. Holt MH, Lewis FJ: Experimental grafts of the superior vena cava with temporary arteriovenous shunts. *J Thorac Cardiovasc Surg* 1965; 49:818-823.
3. Haimovici H, Zinicola N, Noorani M, Hoffert PW: Vein grafts in the venous system. *Arch Surg* 1963;87:542-547.
4. Todd RS, Sive EB, Dejode LR, Danese C, Howard JM: Replacement of segments of the venous system. *Arch Surg* 1963;87:998-1002.
5. Brais M, Bertranous E, Brassard A, Stanley P, Chartrand C: Effect of dextran on patency of pericardial tubular grafts of the superior vena cava in the dog. *J Thorac Cardiovasc Surg* 1973;65:296-303.
6. Hergueter CA, Handren J, Kersh R, May JW Jr: Human recombinant tissue type plasminogen activator and its effect on microvascular thrombosis in the rabbit. *Plast Reconstr Surg* 1988;81:418-424.
7. Warkentin TE: Current agents for the treatment of patients with heparin-induced thrombocytopenia. *Current Opinion in Pul Med* 2002;8:405-412.
8. Okamoto S, Hijikata A, Kikumoto R, Tonomura S, Hara H, Ninomiya K: Potent inhibition of thrombin by the newly synthesized arginine derivative No. 805. The importance of stereo-structure of its hydrophobic carboxamide portion. *Biochem Biophys Res Commun* 1981;101:440-446.
9. Hijikata-Okunomiya A, Okamoto S, Wanaka K: Effect of a synthetic thrombin-inhibitor MD805 on the reaction between thrombin and plasma antithrombin-III. *Thromb Res* 1990;59:976-977.
10. Lunven C, Gauffeny C, Lecoffre C, O'Brien DP, Roome NO, Berry CN: Inhibition by Argatroban, a specific thrombin inhibitor, of platelet activation by fibrin clot-associated thrombin. *Thromb Haemost* 1996;75:154-160.
11. Fareed J, Jeske WP: Small-molecule direct antithrombins: Argatroban. *Best Pract Res Clin Haematol* 2004;17:127-138.
12. Valji K, Arun K, Bookstein JJ: Use of a direct thrombin inhibitor (Argatroban) during pulse-spray thrombolysis in experimental animals. *J Vasc Int Radiol* 1995;6:91-95.
13. Yamada K, Tsuji H, Kimura S, Kato H: Effects of Argatroban and heparin on thrombus formation and tissue plasminogen activator-induced thrombolysis in a microvascular thrombosis model. *Thromb Res* 2003;109:55-64.
14. Swan SK, Hursting MJ: The pharmacokinetics and pharmacodynamics of Argatroban. *Pharm* 2000;20:318-329.
15. Friedman EW, Hamilton AJ: Polytetrafluoroethylene grafts in the peripheral venous circulation of rabbits. *Am J Surg* 1983;146:355-359.
16. Ross R, Vogel A: The platelet-derived growth factor. *Cell* 1978; 14:203-210.
17. Collins HA, Burrus G, Debakey ME: Experimental evaluation of grafts in the canine inferior vena cava. *Am J Surg* 1960;99:40-44.
18. Dale W, Scott HW: Grafts of the venous system. *Surg* 1963;53:52-73.
19. Haimovici H, Hoffert PW, Sinicola N: An experimental and clinical evaluation of grafts in the venous system. *Surg Gyencol Obstet* 1970;131:1173-1186.
20. Scherck JP, Kerstein MD, Stansel HC: The current status of vena caval replacement. *Surg* 1974;76:209-233.
21. Lord JW, Rossi G: Mesocaval shunt modified by the case of a Teflon prosthesis. *Surg Gynecol Obstet* 1970;130:525-526.
22. Nagasue N, Ogawa Y, Yukata H, Hirose S: Modified distal splenorenal shunt with expanded polytetrafluoroethylene interposition. *Surg* 1985;98:870-877.
23. Fu K, Izquierdo R, Hubbard T, Fareed J: Modified crush-avulsion anastomosis model on the rat femoral vein. *Microsurg* 1995;16:536-541.
24. Hudson DA, Engelbrecht G, Duminy FJ: Another method to prevent venous thrombosis in microsurgery; An in situ venous catheter. *Plast Reconstr Surg* 2000;105:999-1003.
25. Lewis BE, Wallis DE, Hursting MJ, Kelton JG: Argatroban anticoagulation in patients with heparin-induced thrombocytopenia. *Arch Intern Med* 2003;163:1849-1856.
26. Acland R: Prevention of thrombosis in microvascular surgery by the use of magnesium sulphate. *Br J Plast Surg* 1972;25:292-299.
27. Li X, Cooley BC, Gould JS: Influence of topical induced thrombosis of microvascular anastomoses. *Microsurg* 1992;13:72-75.
28. Greenberg BM, Masem M, Wang YX, Rubin P, May JW: Efficacy of intraarterial heparin in maintaining microvascular patency; An experimental model. *Plast Reconstr Surg* 1991;87:933-940.