

치과에서의 적외선 체열사진의 응용

이 훈 · 김수관*

¹여수시 남면 보건지소 치과, ²조선대학교 치과대학 구강악안면외과학교실,

*조선대학교 치과대학 구강생물학연구소

Abstract (J. Kor. Oral Maxillofac. Surg. 2005;31:335-341)

APPLICATION OF INFRARED THERMOGRAPHY IN DENTISTRY

Hoon Lee¹, Su-Gwan Kim^{2,*}¹Nam-Myun, Yeosu, Health Subcenter, Dental Clinic,²Dept. of Oral & Maxillofacial Surgery, College of Dentistry, Chosun University,

*Oral Biology Research Institute

This study discusses the effects of infrared thermography in dentistry. Infrared thermography allows the quantification of infrared rays and provides useful data for dental care and research. It has been used for the diagnosis of temporomandibular dysfunction (TMD) and proposed as an objective measure of myofascial pain. It is closely related to temperature and produces beneficial objective data. A study of the heat emissions from facial structures has the potential to benefit dental diagnosis of TMD, postoperative inferior alveolar damage, and endodontic and conservative treatments. In this paper, we assessed infrared thermography in dentistry and consider future developments of infrared thermography.

I. 서 론

치과 분야에서의 디지털화와 더불어 많은 신기술들이 치과계에 도입되고 있다. 컴퓨터의 발달에 따른 디지털화는 환자의 디지털 방사선 촬영을 가능하게 하였고 많은 발전을 거듭하여 일반 개원가에서도 사용이 늘고 있는 추세이다. 이는 환자의 자료 관리를 효율적으로 돕는가 하면 환자 교육 및 진료 계획 설정에 효율적인 도움이 되며 진료의 질을 향상시키는데 도움을 준다. 디지털 방사선이나 디지털 카메라를 통한 자료는 진료실에 chair마다 설치된 LCD 모니터를 통해 치료시술자에게 정보를 실시간으로 제공하며 환자 상담에 바로 이용된다. 이러한 치과계의 디지털화와 최신기술의 빠른 도입으로 치과 분야는 하루가 다르게 변화하고 있으며 이러한 치과계의 변화에 적응하고 새로운 기술들에 대한 이해와 응용이 필요하다.

infrared thermography는 1800년 William Herschel에 의해 발견된 적외선을, John G. Herschel이 영상을 처리하는 방법을 연구하여 thermograph라고 명명한 것에서 시작되었다. 그 후 1973년에는 Duensing에 의해 진단에 적외선 체열 촬영이 처음 사용되었고 발전을 거듭하여 1982년 Pochaczewsky와 Wexler는 접촉식 액정 체열 촬영 장치(Liquid Crystal Contact Thermograph, LCT)를 사용하여 요추간판 탈출증(Lumbosacral Disc Herniation)을 포함한 신경근 병변의 진단에 적외선 체열 영상 진단 검사가 매우 유용함을 보고하였다¹⁾. 1980년대와 1990년대 디지털 기술의 발달로 컴퓨터를 이용한 디지털 적외선 체열촬영기술이 발달하였고 이러한 기술은 촬영시 방사선 촬영에서와 같은 방사선의 노출이 없고 비침습적이며 통증이 없는 안전한 방법이라는 점에서 의학 분야에서 많은 사용이 이루어졌다²⁾. 또한 통증의 생리적이고 기능적인 상태를 가시화 할 수 있는 방법이라는 점에서 유용성이 이야기되었다. 이러한 적외선 체열 촬영의 활용은 의학 분야에서 자기공명영상(MRI)나 컴퓨터 단층촬영(CT), 근전도(EMG) 등과 함께 유용하게 사용되고 있으며 근골격계 질환, 신경계 질환, 심혈관계질환, 피부질환, 암 등의 분야에서 임상적으로 사용되고 있다. 이러한 의학 분야의 적외선 체열사진 사용은 치과 분야에서의 활용가능성을 말해주고 있다.

본 연구의 목적은 치과 분야의 디지털화와 더불어 적외선 체열사진의 사용과 앞으로 연구 방향을 논의하는 데 있다.

김수관

501-825 광주광역시 동구 서석동 421번지
조선대학교 치과대학 구강악안면외과학교실

Su-Gwan Kim

Dept. of Oral & Maxillofacial Surgery, College of Dentistry, Chosun Univ.

421, Seosuk-dong, Dong-Gu, Gwangju, 501-825, Korea

Tel: 82-62-220-3815 Fax: 82-62-228-7316

E-mail: SGCKIM@mail.chosun.ac.kr

II. 본 론

적외선 체열사진(infrared thermography)

infrared thermography의 소개

인체의 피부에서는 자연적으로 발생하는 눈에 보이지 않는 적외선이 방출된다. 적외선 체열촬영법은 인체의 피부에서 방출되는 눈에 보이지 않는 적외선을 감지하여 컴퓨터에서 이미지 작업을 거쳐 모니터에 등고선 모양의 체열 지도로 나타내게 된다. 적외선 감지 센서에 의해 변환된 디지털정보는 측정범위 내의 온도분포에 따라 컬러화되어 나타나는 것이다(Fig. 1).

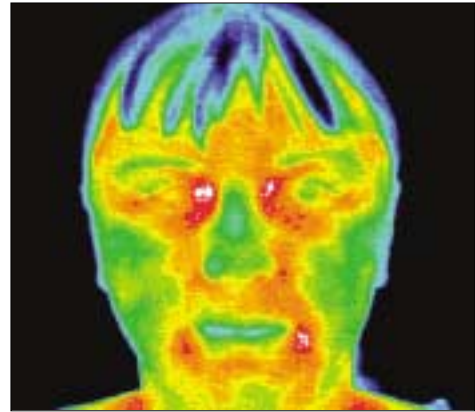


Fig. 1. Facial thermography of normal subject

촬영 시 필요한 조건

표준화된 체열사진을 얻기 위한 임상에서의 조건은 다음의 몇 가지들이 있다. 먼저 외풍으로부터 차단된 방이 있어야 하고 (창문이 없고 문은 닫혀져야 한다) 21-23°C 정도로 온도를 조절할 수 있어야 하며, 30-70%의 습도, 환자를 안락하게 위치시킬 수 있는 자리가 필요하다. 촬영은 생리적으로 안정될 수 있게 15분 정도 편안한 상태를 유지한 후 촬영한다¹⁾. 치과 분야에서의 체열사진 촬영은 의학 분야에서의 사용법이 주로 사용되었고 다른 실험에서는 실험마다 다른 기준을 적용한 것을 볼 수 있었다.

치과 분야에서의 체열사진의 활용

의학 분야에서보다 사용에 미치지 못하는 못하지만 치과의 임상 분야에서도 적외선 체열촬영이 시행되어 치료에 효과적인 진단 자료를 제공하고 있고 실험에서도 유용한 자료를 제공하고 있다. 악안면 동통의 진단에 사용되는 경우^{3,6)}와 보존치료에 관한 연구^{7,8)}, 근관치료에 관한 실험논문^{9,12)}에서 적외선 체열촬영법이 사용되는 것을 살펴볼 수 있다. 임플란트에 실험^{13,15)}과 악교정수술에서 적외선 체열사진의 사용^{16,18)}과 연관된 객관적인 자료를 제공함으로써 효과적인 측정방법으로 사용되는 것을 알 수 있다. 각각의 분야에서 적외선 체열사진이 사용된 논문을 살펴보도록 한다.

TMD 분야의 적외선 체열사진의 응용

TMJ의 internal derangement를 평가하는 현재의 진단학적 시각화 방법은 관절단층촬영, 관절경검사, 컴퓨터 단층촬영, 그리고 자기공명영상촬영이 있다. 이러한 기술의 대부분은 전리방사선을 필요로 하나 침습성이고 모두 비싼 편이다. 적외선 체열사진촬영법은 대안적인 진단 영상장비가 될 수 있다. 다른 촬영법에 비해 촬영이 비싸지 않고, 침습적이지 않은 장점이 있기 때문이다. 논문에서 시행한 연구는 internal derangement를 가진 11명의 환자와 12명의 정상 환자들로 실험을 진행하였다. TMJ의 internal derangement의 진단을 위한 2명의 전문가가 주관적인 결과를 내렸는데 sensitivity, 86%(±7.8%) ; specificity,

78% (±7.1%)였다. derangement 환자의 체열사진을 통한 객관적인 관찰을 시행한 결과, 66.1%(±16.2%); =-4.89, p<0.01이었다⁹⁾. 결론적으로 적외선체열사진은 TMJ의 internal derangement의 평가에 진단적 도움이 된다는 것을 알 수 있다. TMD 환자에서 등과 목의 근신경계의 연관성을 실험해본 연구에서는 대조군의 22명의 환자에서 좌우 승모근(trapezius muscle)의 온도 차이가 0.13°C인 반면에 실험군의 TMD를 가진 22명의 환자 중 21명의 환자에서 TMD 이환 부위의 온도차가 0.78°C로 증가된 것을 보여주었다⁵⁾. 교정치료와 TMD사이의 관계에 대한 연구 분야에서도 적외선 체열사진의 활용이 가능하다. 적외선 체열사진이 TMD에 접근하는 도구로서 가능성을 확인할 수 있는 것이다. TMD의 임상적 검사와 적외선 체열사진 촬영이 21명의 대조군, 교정치료를 받은 18명의 사람, TMD 통증이 있는 20명에게서 수행되었다. 적외선 체열촬영 자체로 87%의 정확도로 통증성 clicking TMD를 확인했다. 그리고 비통증성 clicking은 86% 정확도로 확인했다. 적외선 체열촬영은 근육육진에 대한 통증과 긴밀한 관계를 갖고 있을 뿐만 아니라 TMD환자와 정상인과의 선별에 객관적 도구로서 가능성을 갖고 있다⁶⁾. 이와 같이 TMD 질환의 진단에 적외선 체열촬영이 높은 수준의 정확도와 객관성을 갖고 이루어지고 있으며, 환자의 주관적인 진술에 의해 동통을 평가해야 하는 것을 술자가 직접 판단할 수 있다는 장점을 갖고 있다.

보존학에서의 적외선 체열사진의 사용

보존학 분야의 적외선 체열사진의 사용은 레진 수복에 있어서 광중합 동안 수복물의 표면에서 적외선 방출량을 측정함으로써 레진 composite resin을 중합하는 동안 온도 변화에 대해 관찰할 수 있다. 10명의 환자에서 상악 절치 레진 composite 수복물을 광중합하는 동안 Thermovision 900 system을 사용해 변화를 측정했다. 광원에 의해 활성화 되자마자 발열반응이 거의 즉시 일어났고 30초 만에 최대 온도까지 상승하는 것을 관찰할 수 있었다. 측정 결과에 따르면 15초 미만의 짧은 기간이라도 12°C의 최대 온도상승이 일어날 수 있었다. 측정된 온도상승의

범위(평균 $5.4^{\circ}\text{C} \pm 2.5^{\circ}\text{C}$)는 pulp가 레진중합 동안의 온도 변화에 의해 치수가 위협해질 수 있는 것을 말해주고 있다⁷⁾. dentin pin을 식립에 관한 연구에서는 10개의 발치된 치관이 제거된 소구치를 사용하였다. 치아들은 bench vice에 고정시켜 놓고, 주위 온도인 24°C 에 이르도록 했다. Agema Thermovision 900 system을 삭제된 치관면에 수직으로 0.05m 거리에 위치시켰다. pin을 식립시키는 각 과정에서 초당 3회로 영상을 촬영했다. 이 과정은 초기 drill(pilot drill), 삽입로 삭제 drill(channel cutting drill), 그리고 pin 식립의 순서로 진행되었다. 모든 pin은 0.675mm 직경에 2mm의 길이이고, 4000rpm의 Kavo 핸드피스를 사용하여 법랑-상아질 경계로부터 1mm에 위치되었다. 안정된 상태의 치아의 평균 기준 온도는 23.9°C 이었다. round pilot drill 작업은 25°C 로 온도 변화가 있었다. channel drill 작업은 최대의 열을 발생시켰는데, 평균 최대 온도가 $94^{\circ}\text{C} \pm 9^{\circ}\text{C}$ 에 이르렀다. pilot drill은 pin 식립 동안 $31.3^{\circ}\text{C} \pm 17.7^{\circ}\text{C}$ 의 평균 온도 변화를 나타냈다. dentin pin 식립은 dentin의 표면에 고온을 야기하는 것을 알 수 있었고, pin 식립의 모든 단계는 온도 증가를 발생시키며, 특히 channel drill에서 최대 변화가 나타나는 것을 체열사진 촬영을 통해 알 수 있었다⁸⁾. 이상의 실험들에서 체열촬영은 실험의 주된 측정 장비로 사용되었고 열 발생이 필연적인 광중합이나 핸드피스의 사용에서의 조직 손상을 직접적으로 측정할 수 있는 방법이라는 점에서 효과적인 측정 장비임을 알 수 있다.

근관치료 분야에서의 적외선 체열사진의 사용

치근이 충전된 치아에서의 post 공간의 형성은 저속의 핸드피스가 주로 사용된다. 이러한 작업은 마찰열을 발생시키는데 치근표면으로 전달될 수 있다. 12개의 치아를 치근단을 충전한 후 post 공간을 형성하면서 적외선 체열촬영을 실시해 보았다. 실험결과 높은 열이 치근표면으로 전달되는 것을 알 수 있었다. 이는 엔진을 사용하는 post 공간 형성이 치근표면의 부착기구에 손상을 줄 수 있음을 말해주는 결과이다⁹⁾.

치근관의 충전과 온도와의 영향을 평가한 실험에서 근관 충전이 gutta-percha를 사용하여 이루어졌고, 3가지 속도의 핸드피스가 gutta condensor와 함께 사용되었다. 방사선학적으로 충전 상태를 평가하였고 충전에는 별다른 차이점이 없었다. 충전이 시행되면서 적외선 체열촬영이 실시되었는데, 치근 표면의 온도증가를 관찰할 수 있었다. 더 높은 속도의 회전은 더 많은 치근 표면의 열을 발생시킨다는 것을 체열촬영을 통해 알 수 있었다¹⁰⁾. 적외선 체열사진을 통한 근관충전 방법인 ThermoFil Plus system에 대한 연구에서는 총 60개의 발치된 상악 중절치와 제 1 대구치가 사용되었다. 근관을 ThermoFil Plus system을 사용하여 폐쇄하였는데, 치근의 표면 온도를 적외선 체열사진을 통해 측정하였다. 사진 촬영결과 치근 표면의 상승된 평균 온도는 근심협측 치근에서 4.26°C , 원심협측 치근에서 4.58°C , 구개측 치근에서 4.76°C , 그리고 순측 치근에서 4.87°C 이었다. 이들 온도는 부착기구에 피해를 야기하는 10°C 의 수준에 이르지 못했다. 이 실험으로부터 ThermoFil Plus 폐쇄 방법이 치주인대와

주위의 부착기구에 치근 표면의 온도상승으로 인한 손상을 주지 않는다는 것을 알 수 있었다¹¹⁾. 2년 뒤의 다른 연구에서는 System B를 이용한 근관 폐쇄에 관한 연구가 진행되었는데, System B를 사용한 ThermoFil의 재치료 동안에 치근표면에서 온도가 증가하는 것을 측정하여 보았다. 20개의 발치된 상악 소구치(단근치)들을 plastic carriers를 가지고 thermoFil로 채워지도록 하였고 각각을 10개의 치아씩 2개 그룹으로 나누어 실험하였다. Group 1과 Group 2에서 System B를 사용하여 협측과 설측에서 각각 5초, 8초동안 ThermoCam SC500 thermal imaging camera(Flir, Danderyd, Sweden)를 사용하여 적외선 촬영을 실시하였고 120초 동안 2초 간격으로 적외선 사진이 기록되었다. System B를 사용한 ThermoFil의 재치료는 26.7°C 에서 46.0°C 의 온도 범위로 온도상승을 일으켰다. 이것은 periodontal tissues에 대해 손상을 야기할 수 있는 온도의 범위이다. 그러므로 System B의 사용에는 주의가 필요하다는 것을 알 수 있다¹²⁾.

임플란트 분야에서의 적외선 체열사진의 사용

적외선 체열사진이 임플란트 실험에 사용된 경우를 살펴보면, 임플란트시 drill로 골을 삭제할 때 골에 나타나는 열의 분포와 최대 온도를 적외선 체열사진으로 측정하는 것이 가능하다. IMZ, Brånemark, ITI implant(F type) drill로 구멍을 뚫을 때 세정의 유무에 따라 퍼지는 열이 적외선 사진을 통해 돼지 갈비뼈에서 관찰되었다. 세정이 없을 경우 각각의 drill과 bur의 열확산의 상태는 bur의 모양과 drilling 위치에 따라 달랐다. 기구가 제거 되었을 때 원래의 온도로 돌아오는 데는 60초 정도 소요되었고, IMZ, ITI, Brånemark drill시 세정하지 않을 때 최대 열 온도는 세정했을 때 최대온도보다 더 높았다. 대부분 세정을 시행하면 열이 발생하지는 않았다. Brånemark의 사용시 세정의 유무에 따라 주목할 만한 차이점이 발견되었다¹³⁾. 다른 연구에서 Brånemark technique을 이용한 임플란트 부위의 drilling 과정 동안 골 온도가 어떻게 변하는지 적외선 체열촬영으로 검사되었다. 소의 하악골이 인간의 하악골과 유사한 피질골의 특성을 보이기 때문에 연구에 이용되었다. Nobelpharma에서 제공된 motor를 사용한 일반적인 핸드피스를 사용했으며, 적외선이 물을 통과하지 못하기 때문에 세정은 시행하지 않고 실험을 하였다. Thermovision 900 system으로 implant 매식부위의 drilling 동안 영상이 순차적으로 기록되었다. drilling하는 동안의 온도 변화는 3회 검사되었다. 사용된 세가지 drill은 고정부위를 결정하는 round bur, implant 방향을 설정하는 spiral drill, 매식부위의 직경을 점차적으로 증가시키는 3mm pilot drill이 사용되었다. 적외선 체열영상의 촬영결과 round, spiral(2mm), 그리고 pilot(3mm) drill은 각각 82.7°C , 130.1°C , 126.3°C 의 최대 온도를 나타냈다. 온도 변화는 각각 45.7°C , 79.0°C , 78.9°C 였다. 실험결과 적외선 체열사진은 임플란트에 이용될 수 있는 기술이다. 두 가지 주요한 장점은 완전한 온도 측정을 할 수 있는 안전한 기술이고, 2차원적으로 모든 drilling 부위를 시각화 가능하게 한다는 것이다¹⁴⁾. 임플란트에 대한 실험중 적외선 체열사진이

이용된 다른 경우를 살펴보면, drilling시 발생하는 열을 세정으로 제거하는 것에 대한 연구가 있다. 임플란트 부위의 preparation에서 일반적인 external irrigation과 함께 한 bone drilling은 열에 의한 손상은 없는 것으로 보여진다. internal irrigation drilling system은 bone과 drill 경계면에 냉각제를 더 잘 전달한다는 근거 하에 이루어졌다. 결과적으로 bone에 열적 손상을 줄일 수 있다는 것이다. 임플란트를 위한 bone preparation 동안 external과 internal irrigation system에 의한 온도를 비교하여 평가했는데 drilling 과정 동안 1.7kg의 지속적인 drill load가 적용되었다. 두 세정방법에서 사용된 bur는 channel을 삭제하기 위한 2mm twist drill과 이 channel을 trephining할 3.25mm drill이었다. 중요한 정보는 drilling 과정에서 발생한 온도의 변화이었다. 2mm twist drill은 internal과 external irrigation system에 각각 단지 3.0°C와 3.1°C의 최대 온도 변화를 나타냈다. 3.25mm drill의 최대 변화는 각각 1.34°C와 1.62°C이었다. t-test를 시행했을 때, 각각의 세정 system은 어떤 통계적인 장점을 보여주지 못했다. 고가의 internal irrigation system 사용은 단순 irrigation에 비해 임상적인 장점이 많은 것으로 보여지지는 않는다¹⁵⁾.

악교정 수술에서 적외선 체열사진의 사용

악교정 수술에서 발생하는 주요한 합병증은 하치조신경의 손상으로, 이전에 사용된 평가방법으로는 static light touch detection, brush direction discrimination, two-point discrimination, pin pressure nociceptive discrimination, thermal discrimination의 검사방법이 있었으나 이러한 방법들은 환자의 주관적 판단에 의존하여 하치조신경의 손상과 회복의 정도를 판별하는데 어려울 뿐 아니라 신경의 손상 정도를 실제 organic nerve damage인지 아니면 psychogenic factor인지 구분하기가 쉽지 않다^{16,17)}. 적외선체열사진을 이용한 20명의 악교정 수술 환자의 하치조신경 평가실험에서 술전, 술후 1주와 4주에 양측 이부를 Medi core의 IRIS 5000을 이용하여 촬영하였다. 수술전 환자(n=20)의 정면 체열 사진에서는 정면에서 양측 이부의 평균온도의 차이는 0.01°C의 차이가 나타났으며, 술전 측면의 체열사진에서는 양측 이부의 온도 차이가 0.09°C 차이가 났다(Fig. 2). 술후 1주의 편측 신경

손상 환자(n=14)의 정면 체열 사진에서 양측 이부의 온도 차이는 0.64°C 차이가 나타났으며 술후 4주에서는 0.23°C로 감소하였다. 편측 신경손상 환자의 측면 체열 사진에서 술후 1주의 양측 이부의 온도 차이는 0.10°C로 나타났으며 술후 4주의 양측 이부의 온도 차이는 0.27°C로 나타났다(Fig. 3, 4). 양측 신경손상 환자(n=6)에서 술후 1주의 정면 체열 사진에서 양측 이부의 온도 차이는 0.20°C 차이를 나타냈으며, 술후 4주에서는 0.13°C로 나타났다. 양측 신경손상 환자의 측면 체열 사진에서는 술후 1주에 0.18°C, 술후 4주에는 0.34°C로 나타났다(Fig. 5, 6). 반복측정 분석법으로 통계 분석하여 편측 신경손상 환자에서 정면 사진에서 통계적으로 유의할만한 결과를 나타냈다 ($p<0.05%$)¹⁸⁾. 이 연구의 결과에서 하치조 신경손상으로 판명된 환자에서 체열촬영검사의 가능성을 제시하였다. 이는 감각의 초기 손상이 하치조신경 수술의 적응증이 아니기 때문에 임상적인 관리에서 중요성을 가진다. 4-6주후에 회복이 되지 않은 신경이상온은 체열촬영으로 수술의 범위를 결정할 수도 있고, 수술을 통한 신경손상 회복이 필요하다는 구실을 제공할 수 있다.

다른 분야의 실험에서 적외선 체열사진의 사용 (scaler tip에 의한 열 발생 연구)

ultrasonic scaling을 하는 동안 치아 표면의 scaler tip이 접촉하면 마찰열이 발생한다. 이것을 Agema 900 thermal imaging system을 사용하여 측정해 보았다. TFI-3 tip을 가진 Cavitron sustained performance system(SPS)와 P-tip을 가진 Mini piezon를 모두 테스트 하였다. 측정은 25, 50, 100g의 힘 아래에서 10, 20, 40ml/min 물이 흐르는 상태에서 low, medium, high generator power settings에서 tip을 가지고 실험하였다. 기구의 모든 조합은 온도의 증가를 가져왔다. 온도 증가는 일반적으로 load가 증가할 때, power setting이 증가할 때, 그리고 물 흐름량의 감소 시 관찰되었다. 열 발생은 low/medium power setting과 가벼운 접촉에 의해서 최소화된다. 과도한 열 때문에 환자가 불편한 것을 방지하기 위해 적절한 물이 존재해야 하는 것을 확실히 증명해 주는 실험이었다¹⁹⁾.

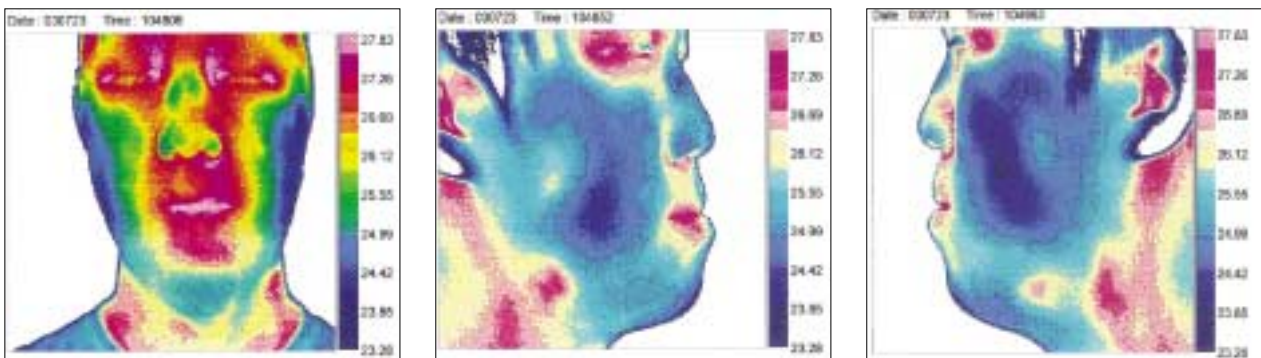


Fig. 2. Preoperative thermography

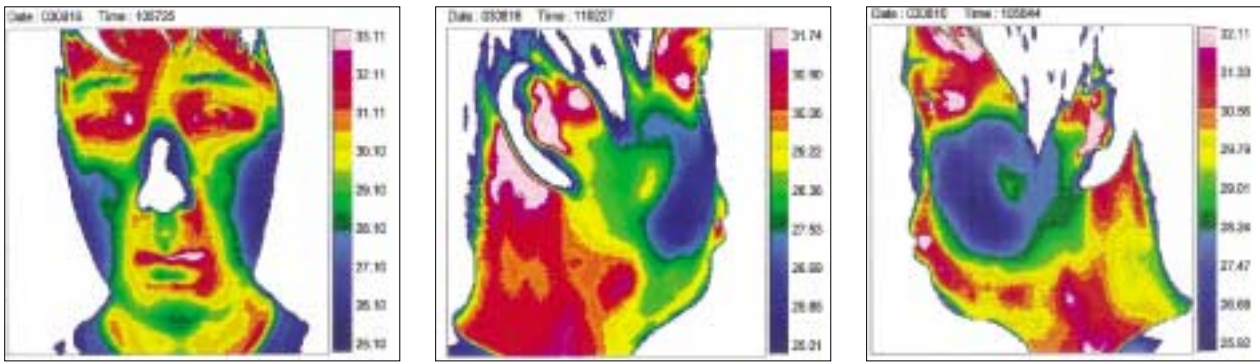


Fig. 3. Postoperative thermography on 1 week of right inferior alveolar nerve damage

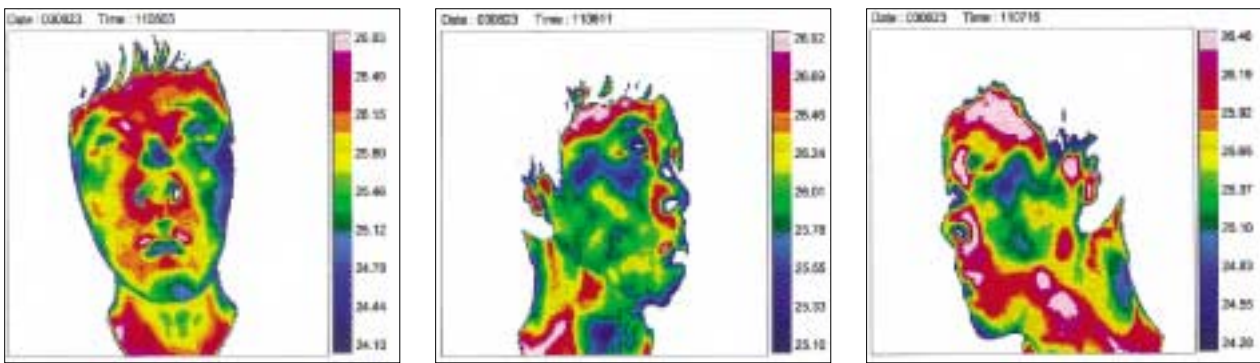


Fig. 4. Postoperative thermography on 4 weeks of right inferior alveolar nerve damage

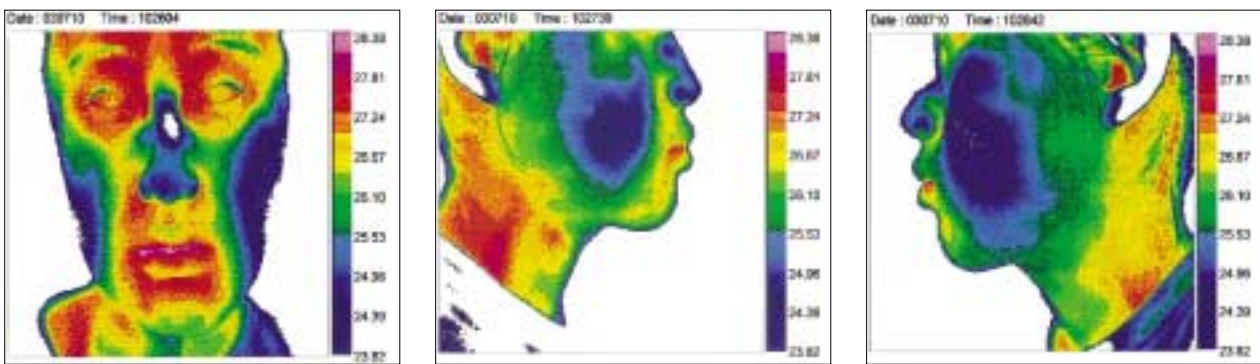


Fig. 5. Postoperative thermography on 1 week of bilateral inferior alveolar nerve damage

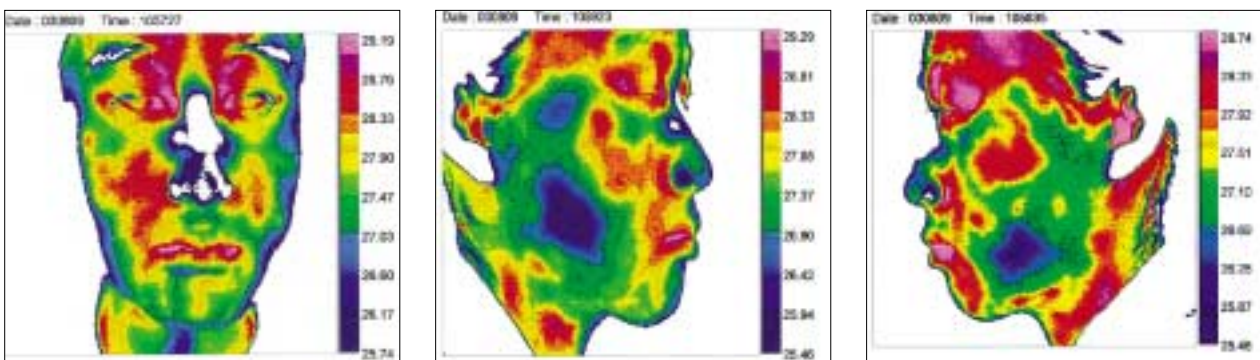


Fig. 6. Postoperative thermography on 4 weeks of bilateral inferior alveolar nerve damage

구강악안면부위의 동통과 염증 반응

orofacial pain을 가진 환자에서 0.1°C 정확도의 Agema 870unit을 사용해서 관찰했다. 온도 변화 ΔT가 0.0에서 ±0.25°C 일 때 'normal', ΔT가 >0.35°C 일 때를 'hot', ΔT가 <-0.35°C 일 때를 'cold' 라 하였고, ΔT가 ±(0.26-0.35)°C 일 때는 'equivocal' 이라고 하였다. 실험의 모집단은 진단적 문제를 가진 164명의 치과 환자와 164명의 정상 대조군으로 이루어졌다. 이 실험에서 'hot' 으로 분류된 피실험자는 고감신경에 의한 통증, 말초 신경 자극 통증, TMJ관절염, 상악동염으로 임상적으로 진단되었다. 'cold' 로 분류된 피실험자는 말초신경 자극 통증, 고감신경 비의존적 통증으로 임상적 진단되었다. 'normal' 로 분류된 피실험자는 cracked tooth syndrom, 3차 신경통, pretrigeminal neuralgia, 또는 psychogenic facial pain으로 임상적 진단되었다. thermography를 이용한 실험이 통증 환자와 대조군에서 92% 일치함을 보였다²⁰⁾. 이 실험은 구강악안면 동통에 관한 객관적인 자료를 제공하는 실험이다. 여러 가지 구강악안면 관련 질환에 대해 환자의 주관적인 진술과 술자의 임상적 판단으로 진단했던 것을 객관적으로 진단할 수 있게 한 것이다. 또한 가시적인 자료를 제공함으로써 환자 설명에 도움을 주고 얻어진 자료가 객관적이라는 점은 높은 활용성을 말해준다.

적외선 체열사진을 통한 구강 내 병소와 관련된 염증의 정도를 평가한 연구에서는, 염증 조직에서 증가된 혈관이 피부 표면온도의 증가를 야기하기 때문에 이것을 적외선 체열촬영을 통해 분석할 수 있다. 정상 구강 점막을 가진 하나의 대조군과 다양한 원인으로 인한 구강 내 병소를 갖는 실험군을 적외선 체열촬영을 통해 연구하였다. 각 실험 대상의 적외선 체열 사진을 찍었다. 체열사진은 0.2°C의 감도에서 30.0°C에서 34.2°C의 범위를 가졌다. 대조군 점막의 정상 표면 온도는 화학요법에 의해 발생한 병소를 갖는 대조군의 염증 부위에 비해 상당히 낮았다. 연구는 안면부의 체열사진 촬영뿐만 아니라 구강 점막에 대한 실험에서도 병소와 정상 부분을 구별해낼 수 있다는 것을 보여주었다.

제3대구치 발치 후 염증 반응관찰에 대해 thermography의 유용성을 평가한 연구에서는, 하악 제3대구치를 발치한 후 1일과 7일째 30명의 환자(15명 남자, 15명 여자)에서 양쪽 볼의 체열 사진이 촬영되었다. 수술 받지 않은 반대편은 대조군으로 주어졌다. 그리고 수술 직후 diclofenac 150mg이 구강내로 투여되었고 (rapid-release 50mg, and prolonged-release 100mg, n=15), diclofenac 100mg은 구강내로(prolonged-release) 투여되고 50mg은 근주(n=11)되었고, 그리고 위약(n=4)이 투여되었다. 수술 받은 쪽의 수술 후 피부 표면 온도가 수술 받지 않은 쪽보다 상당히 높았다. 온도 차이는 수술 후 첫날에 0.9°C ±0.1°C 이고 7일후에는 0.3°C ±0.1°C 까지 감소하였다. 술전 diclofenac를 받은 환자에서 온도 차이는 위약(1일후에 1.6°C ±0.1°C, 7일후에 0.8°C ±0.3°C)을 받은 환자에서 보다 훨씬 더 작았다(1일후에 0.8°C ±0.1°C, 7일후에 0.2°C ±0.1°C). 그러나 diclofenac이 똑같은 양으로 투여된다면 구강내로 rapid-release투여와 pronged-release

알약의 혼합 투여법이 근대 투여와 함께 구강으로 투여된 prolonged-release보다 피부 온도를 감소시키는 데 더욱 효율적이었다²¹⁾. 이 실험은 염증 발생시 발산되는 열을 적외선 체열사진으로 평가함으로써 염증을 억제할 술후 항생제 사용에 대한 평가와 함께 체열사진을 통한 환자의 상태 평가가 가능함을 보여주었다.

III. 결 론

이 논문에서 적외선 체열사진의 치과 분야에서의 사용에 대해 알아보았다. 적외선 체열촬영법이 적용된 구강 악안면 동통, 근관치료 분야 실험에서의 사용, TMD 분야에서의 사용, 하치조신경손상 평가 등 치의학 관련 실험에서 객관적인 자료를 제공하며 그 사용가치를 인정받고 있다. 적외선 촬영법의 사용에서 아직은 치과와 관련하여 치과 분야의 특성이 고려되지 않은 장비의 사용으로 문제점을 갖고 있기도 하다. 하지만 각각의 분야에서 발전가능성이 크다. 구강악안면 영역의 동통 치료에서 좀더 객관적이고 가시적인 자료들을 제공함으로써 환자에게 실제적인 영상을 보여줄 수도 있고, 치료에 있어서 효율성을 얻을 수도 있다.

근관 보존치료에서는 발생하는 열에 대한 효과적인 관리로 인접한 지지조직의 손상을 최소화하는 방법을 연구할 수 있고 여러 실험에서 효과적인 데이터 제공 역할을 할 수 있다. 임플란트 분야의 연구에서는 치료 성공률을 향상시킬 효과적인 시스템의 개발에 적극 활용될 수 있다.

치의학 분야에서의 효과적인 사용을 위해 치과에 맞는 적합한 기기의 개발 그리고 적외선 체열촬영 장비를 더욱 저렴하게 생산할 수 있다면 디지털화 되고 있는 치과에서 디지털 방사선, 디지털 사진, 구내 영상촬영장치 등과 더불어 환자 치료에 효과적이고 유용한 도구로 사용될 수 있을 것이다.

이 논문에서 살펴본 실험에서의 적외선 체열사진의 사용뿐만 아니라 임상적 사용에 있어서 많은 가능성을 보여준다. 앞으로 치과 임상에서도 많은 사용이 이루어질 수 있도록 더 많은 연구가 필요할 것이다.

참고문헌

1. 김종문: 적외선 체열촬영의 실제적 임상활용, The journal of the korea institute of oriental medical diagnostics. vol 4- Num 1
2. Gratt BM, Anbar M: Thermology and facial telethermography: Part II. Current and future clinical applications in dentistry. Dentomaxillofac Radiol 1998;27:68-74.
3. Venta I, Hyrkas T, Paakkari I, Ylipaavalniemi P: Thermographic imaging of postoperative inflammation modified by anti-inflammatory pretreatment. J Oral Maxillofac Surg 2001;59:145-148.
4. Gratt BM, Sickles EA, Ross JB: Electronic thermography in the assessment of internal derangement of the temporomandibular joint. A pilot study. Oral Surg Oral Med Oral Pathol 1991;71:364-370.
5. Pogrel MA, McNeill C, Kim JM: The assessment of trapezius muscle symptoms of patients with temporomandibular disorders by the use of liquid crystal thermography. Oral Surg Oral Med Oral Pathol Oral Radiol Endod 1996;82:145-151.

6. McBeth SB, Gratt BM: Thermographic assessment of temporomandibular disorders symptomatology during orthodontic treatment. *Am J Orthod Dentofac Orthop* 1996;109:481-488.
7. Hussey DL, Biagioni PA, Lamey PJ: Thermographic measurement of temperature change during resin composite polymerization in vivo. *J Dent* 1995;23:267-271.
8. Biagioni PA, Hussey D, Mitchell CA, Russell DM, Lamey PJ: Thermographic assessment of dentine pin placement. *J Dent* 1996; 24:443-447.
9. Hussey DL, Biagioni PA, McCullagh JJ, Lamey PJ: Thermographic assessment of heat generated on the root surface during post space preparation. *Int Endod J* 1997;30:187-190.
10. McCullagh JJ, Biagioni PA, Lamey PJ, Hussey DL: Thermographic assessment of root canal obturation using thermomechanical compaction. *Int Endod J* 1997;30:191-195.
11. Behnia A, McDonald NJ: In vitro infrared thermographic assessment of root surface temperatures generated by the thermafil plus system. *J Endod* 2001;27:203-205.
12. Lipski M, Wozniak K: In vitro infrared thermographic assessment of root surface temperature rises during thermafil retreatment using system B. *J Endod* 2003;29:413-415.
13. Watanabe F, Tawada Y, Komatsu S, Hata Y: Heat distribution in bone during preparation of implant sites: heat analysis by real-time thermography. *Int J Oral Maxillofac Implants* 1992;7:212-219.
14. Benington IC, Biagioni PA, Crossey PJ, Hussey DL, Sheridan S, Lamey PJ: Temperature changes in bovine mandibular bone during implant site preparation: an assessment using infra-red thermography. *J Dent* 1996;24:263-267.
15. Benington IC, Biagioni PA, Briggs J, Sheridan S, Lamey PJ: Thermal changes observed at implant sites during internal and external irrigation. *Clin Oral Implants Res* 2002;13:293-297.
16. Zaytoun HS, Phillips C, Terry BC: Long-term neurosensory deficits following transoral vertical ramus and dagittal split osteotomies for mandibular prognathism. *J Oral Maxillofac Surg* 1986;44:193-196.
17. Coghlan KM, Irvine GH: Neurological damage after sagittal split osteotomy. *Int J Oral Maxillofac Surg* 1986;15:369-371.
18. 이준길, 김수관: 체열 촬영을 이용한 악교정 수술 환자의 하치조 신경 손상의 평가. 조선대학교 대학원 박사학위논문, 2005.
19. Lea SC, Landini G, Walmsley AD: Thermal imaging of ultrasonic scaler tips during tooth instrumentation. *J Clin Periodontol* 2004; 31:370-375.
20. Gratt BM, Graff-Radford SB, Shetty V, Solberg WK, Sickles EA: A 6-year clinical assessment of electronic facial thermography. *Dento-maxillofac Radiol* 1996;25:247-255.