

# 전치부 개교합 환자의 하악지시상분할골절단술 후 수직적 안정성에 관한 연구

김종원 · 전하룡 · 홍종락

성균관대학교 의과대학 삼성서울병원 구강악안면외과

**Abstract** (J. Kor. Oral Maxillofac. Surg. 2005;31:422-426)

## THE STUDY ON VERTICAL STABILITY OF ANTERIOR OPEN BITE PATIENTS AFTER BSSRO

Jong-Won Kim, Ha-Ryong Jeon, Jong-Rak Hong

*Department of Oral and Maxillofacial Surgery, Samsung Medical Center, Sungkyunkwan University School of Medicine, Seoul, Rep. of Korea*

### Purpose

The purpose of this study was to investigate the vertical stability after BSSRO surgery in skeletal class III malocclusion patients with mild anterior open bite and to present a method to increase the stability.

### Materials and methods

36 patients, 11 male and 25 female, who received BSSRO surgery with the diagnosis of skeletal class III with anterior open bite at the Department of Oral and Maxillofacial Surgery in Samsung Medical Center, from January 2002 to August 2003, were selected for this study. The patients were between 18 to 45 years of age. Preoperative and postoperative (immediate, 6 months, and 1 year after operation) lateral cephalograms were compared to evaluate the vertical stability by measuring the distance of nasion-menton, mandibular plane angle, and overbite.

### Results

The nasion-menton distance decreased by 1.65mm immediately after the operation in comparison to the preoperative value. This distance further decreased by 0.60 mm at 6 months and 1.06mm at 1 year after the operation.

The mandibular plane angle increased after the operation and further increased at 6 months and 1 year.

The amount of overbite increased by the operation was 2.34mm and an additional increase of 0.70mm at 6 months and 0.94mm at 1 year were shown.

### Conclusion

Clinically, none of the patients showed relapse of anterior open bite and the vertical stability is highly influenced by orthodontic treatment after the operation. In this study, BSSRO surgery is considered to be a rather reliable procedure that restores stability to skeletal class III malocclusion patients with slight anterior open bite.

**Key words:** Anterior open bite, BSSRO, Vertical stability

## I. 서 론

개교합이란 대합치궁의 치아사이가 접촉이 안되는 것을 의미하며, 골격성 개방교합과 비골격성 개방교합으로 구분할 수 있다. 비골격성 개방교합은 악습관 등의 환경적 요인<sup>1,3)</sup>들이 제거

되면 대개 사춘기가 되면서 사라질 수 있으며 교정력으로 치아를 수직이동 시킴으로써 쉽게 개선할 수 있다. 이에 반해 골격성 개방교합은 전안모고경의 증가, 경사진 하악평면각 등의 소견을 보이며 교정치료를 동반한 악교정 수술로 개선할 수 있다. 교정치료만으로 해소할 수 없는 골격성 개방교합 환자의 악교정 수술에 있어 많은 경우 양악수술을 필요로 한다.

심한 개방교합을 수반한 하악전돌증이라면 수술의 안정성을 위해 처음부터 양악수술을 계획할 수 있지만 경미한 개방교합의 경우 교정과 의사나 구강악안면외과의사는 양악과 편악수술 선택에 있어 어려움을 겪게 된다. 경미한 개방교합을 가진 환자에 있어 양악수술은 경제적으로 부담을 주며, 수술규모가 커짐에 따라 환자에게 거부감을 줄 수 있다. 이에 전치부개교합

### 홍종락

135-710 서울 강남구 일원동 50

성균관대학교 의과대학 삼성서울병원 구강악안면외과

**Jong-Rak Hong**

Dept. of OMFS, Samsung Medical Center, Sungkyunkwan Univ. School of Medicine

#50, Ilwon-dong, Kangnam-gu, Seoul, 135-710, Rep. of Korea

Tel: 82-2-3410-2420 Fax: 82-2-3410-0038

E-mail: hongjr@netian.com

외에 하악우각각도, 교합평면각도 등이 양호할 경우 편악 악 교정수술만으로 개교합을 해결하는 것이 보다 나은 수술계획 이라 판단된다. 그러나, 개교합환자에서 하악수술만을 시행 할 때, 안정성 및 임상 적용 가능 범위에 대한 명확한 기준이나, 연구가 부족하여 이에 대한 임상지표가 필요한 실정이다.

하악지시상분할골절단술은 Schuchardt<sup>6)</sup>에 의해 상행지의 수 평골절단술이 처음 발표된 후, Trauner와 Obwegeser<sup>6)</sup>에 의해 하 악상행지의 시상골절단술식으로 고안되어 임상에 적용되었 다. 이 후 Dal Pont<sup>6)</sup>, Hunsuck<sup>7)</sup>, Epker<sup>8)</sup>등이 변형된 여러 형태의 술 식을 보고하였다. 하악지시상분할골절단술은 넓은 골접촉면 적으로 술후 골치유 및 안정성이 좋고 하악후퇴증 뿐 아니라 하악전돌증<sup>9)</sup>에도 사용할 수 있어 현재 악안면기형의 치료에 널리 이용되고 있다. Epker 등에 의해 변형된 하악지시상분할 골절단술은 전방 개교합을 가진 Class II 환자에서도 충분한 안 정성을 나타낸다고 보고된 바가 있다<sup>10)</sup>.

본 교실에서는 크지 않은 전치부 개교합을 동반한 골격성 제 3급 부정교합 환자에서 하악지시상분할골절단술만을 시행한 경우에 술 후 수직적 안정성에 대해 연구하고, 안정성을 높일 수 있는 방법에 대하여 알아보하고자 하였다.

## II. 연구 대상 및 방법

### 1. 연구 대상

본 연구는 2002년 1월부터 2003년 8월까지 삼성서울병원 구 강악안면외과에서 악교정 수술을 받은 환자중 전치부 개교합 을 동반한 골격성 제3급부정교합이고 상악의 악교정 수술 없 이, 하악지시상분할 골절단술을 받은 36명의 환자를 대상으로 하였다. 총 36명 중 남자가 11명, 여자가 25명이었으며, 평균연 령은 23년 1개월로 18세에서 45세까지 성장이 완료되었다고 평가되는 환자를 대상으로 하였다. 평균 개교합양은 1.13± 1.53mm였다.

환자선택은 5mm이내의 경미한 전치부 개교합 환자, 교합평 면각이 정상치에 가깝거나 하악우각각도가 정상치에 가까운 환자, 성장이 완료된 환자로 하였으며 증후군이나 외상에 의한 개교합환자는 제외하였다.

모든 환자는 Obwegeser-Dal pont의 개량된 하악지시상분할골 절단술을 시행하였으며 8명의 환자에서 이부성형술을 시행하 였다. Splint를 사용하였으며 2.0mm miniplate와 screw를 이용하 여 semirigid fixation을 시행하였다.

### 2. 연구방법

연구방법은 36명의 환자에서 수술 전(T0), 수술 후 3일내 촬 영한 수술직 후 사진(T1), 6개월(T2), 1년(T3)에 각 각 촬영한 측 면 두부계측 방사선사진을 사용하였다.

각 환자의 두부계측 방사선사진에서 수술전후의 변화량(T1-

T0), 술후 6개월, 1년의 변화량(T2-T1, T3-T1)을 측정하였다. 또 한 각각의 계측치에 대한 통계적인 유의성을 검증하기 위해 paired t-test( $\alpha=0.05$ )를 사용하여 통계적 분석을 시행하였다. 두 부계측 방사선사진은 삼성서울병원 치과진료부 방사선실에 있는 Cephalograph X-ray unit(Orthophos)를 이용하였으며 촬영조 건은 90kVp, 12Ma로 하였다. 환자는 중심교합 상태에서 구순 을 이완시킨 후 촬영하였다.

수평기준선을 sella와 nasion을 이은선에서 nasion을 기준으로 7도 올린 축으로 삼았다.

### 3. 계측항목 (Fig. 1)

#### 1) nasion-menton 거리<sup>10)</sup>

수술전, 수술직후, 술후 6개월, 1년에 각 각 촬영한 측면 두부 계측 방사선사진에서 nasion과 menton의 거리를 계측하였다.

#### 2) 하악평면각

SN plane(nasion과 sella를 이은선)을 nasion을 기준으로 7도 올 린선을 수평기준선으로 삼았다. 이 때 수평기준선과 하악평면 (menton에서 하악하연에 그은 점선)이 이루는 각도를 추측조 사 시기별로 측정하였다.

#### 3) 전치부 피개량

하악절치 절단연과 상악절치 절단연에서 수평기준선과 평 행한 선을 긋고, 그은 두 선간의 수직거리를 전치부 피개량으 로 하였다.

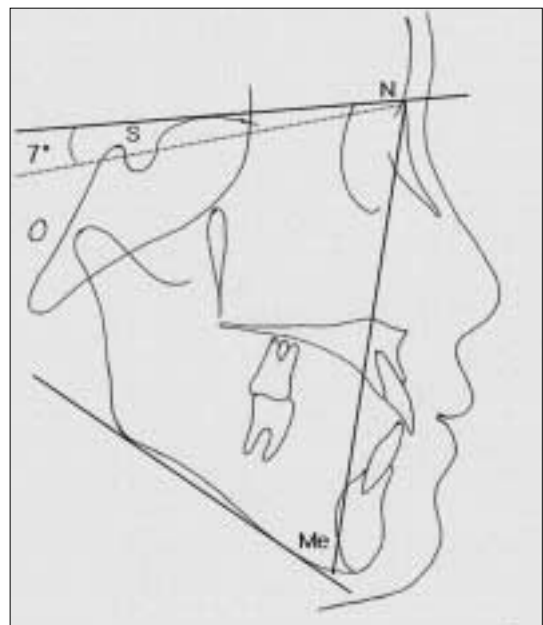


Fig. 1. Reference planes and landmarks on the lateral cephalogram (N-Me, mandibular plane angle, overbite).

### Ⅲ. 연구결과

전치부 개교합을 동반한 골격성 제3급 부정교합환자의 하악 지시상분할골절단술후 수직적안정성에 관한 본 연구의 결과는 다음과 같다.

#### 1. Nasion-menton의 거리 (Table 1, 2)

수술전 nasion-menton거리가  $143.18 \pm 8.81\text{mm}$ , 수술직후에  $141.52 \pm 7.91\text{mm}$  술후6개월에  $140.93 \pm 7.77\text{mm}$ , 술후 1년에  $140.47 \pm 2.82\text{mm}$ 였다. 수술전후 변화량은  $1.65 \pm 2.86\text{mm}$ 였으며,

**Table 1.** Nasion-menton (mm)

	Mean	SD
T0	143.18	8.82
T1	141.52	7.91
T2	140.93	7.77
T3	140.47	2.83

T0: Pre-op. T1: immediate post-op.  
T2: POD 6 months T3: POD 1 year

**Table 2.** Surgical change & relapse of nasion-menton (mm)

	Mean	SD
T1-T0 (surgical change)	-1.65	2.91
T2-T1 (relapse 1)	-0.60	1.15
T3-T1 (relapse 2)	-1.06	1.24

T0: Pre-op. T1: immediate post-op. T2: POD 6months T3: POD 1year  
Relapse 1: relapse for 6months Relapse 2: relapse for 1 year

**Table 4.** Overbite (mm)

	Mean	SD
T0	-1.13	1.53
T1	1.21	0.80
T2	1.91	0.83
T3	2.15	0.56

T0: Pre-op. T1: immediate post-op.  
T2: POD 6 months T3: POD 1 year

술후 6개월 1년을 수술직후와 비교시 각각  $0.60 \pm 1.15\text{mm}$  ( $P > 0.05$ ),  $1.06 \pm 1.24\text{mm}$  ( $P > 0.05$ ) 더 감소하였다.

Nasion-menton거리가 증가한 환자 수가 6개월에 5명, 1년에 2명이었다. 6개월, 1년을 수술직후와 비교시 통계적 유의성이 없음을 보였다.

#### 2. 하악평면각 (Table 3, 4)

하악평면각이 수술 전  $43.50 \pm 8.39^\circ$ , 수술 직후  $43.76 \pm 8.29^\circ$ , 술 후 6개월  $46.81 \pm 8.16^\circ$ , 술 후 1년  $47.15 \pm 8.12^\circ$ 로 나타났다.

#### 3. 전치부 피개량 (Table 5, 6)

전치부 피개량이 수술 전  $-1.13 \pm 1.53\text{mm}$ , 수술 직후  $1.21 \pm 0.80\text{mm}$ , 술 후 6개월  $1.91 \pm 0.83\text{mm}$ , 술 후 1년  $2.15 \pm 0.56\text{mm}$ 였다. 수술 전후 변화량은  $2.34 \pm 1.73\text{mm}$ , 술 후 6개월, 1년을 수술직후와 비교시 각각  $0.70 \pm 1.05\text{mm}$  ( $P < 0.05$ ),  $0.94 \pm 0.89\text{mm}$  ( $P < 0.05$ )로 나타났다.

전치부 피개량 감소 또는 전치부 개교합 재발환자는 없었으며 6개월 1년을 수술 직후와 비교시 통계적 유의성이 있음을 보였다. 이는 전치부 피개량이 증가하는 방향으로의 차이를 나타낸다.

**Table 3.** Mandibular plane angle (deg)

	Mean	SD
T0	43.50	8.39
T1	43.76	8.29
T2	46.81	8.16
T3	47.15	8.12

T0: Pre-op. T1: immediate post-op.  
T2: POD 6 months T3: POD 1 year

**Table 5.** Surgical change & relapse of overbite (mm)

	Mean	SD
T1-T0 (surgical change)	2.34	1.73
T2-T1 (relapse 1)	0.70	1.05
T3-T1 (relapse 2)	0.94	0.89

T0: pre-op. T1: immediate post-op. T2: POD 6 months T3: POD 1 year  
Relapse 1: relapse for 6 months  
Relapse 2: relapse for 1 year

## IV. 고 찰

악교정 수술 후 회귀 현상은 술 후 발생하는 문제점들 중 가장 보편적인 것으로 이런 회귀현상을 방지하거나 최소화하기 위한 많은 연구들이 구강외과의사 또는 교정과외과사들에 의해 연구되어 왔다. 하악지시상분할골절단술 후 재발 요인으로는 하악과두의 불안정한 위치, 하악주위조직의 긴장, 후안모고경의 증가, 경사진 하악평면각, 술부 가골의 미성숙, 교익삼각건의 부조화<sup>11-13)</sup> 등이 있다. Poulton과 Ware<sup>14)</sup>는 1971년 하악 후퇴증 환자의 악교정 수술 후 안정성에 관한 연구에서 술 후 골격성 변화의 대부분이 술 후 수 개월 내에 발생하며 회귀현상의 원인으로 경사진 하악평면각을 지적하였으며 이를 방지하기 위해 하악평면각의 개선이 필요하다고 하였다. Schendel과 Epker<sup>15)</sup>는 1980년 하악골 후퇴 증을 가진 87명의 환자를 대상으로 악교정 수술을 시행하였으며 술 후 재발현상을 관찰하였다. 이때 재발의 원인으로 부적절한 술기, 상설골근의 장력, 안면고경의 변화 등을 지적하였다. 또 1993년 Wolford<sup>16)</sup>에 의한 연구에 따르면 하악지시상분할골절단술로 악교정수술시 교합평면각이 큰 안모형태를 가진 환자의 경우 술 후 안정성이 낮다고 하였다. 하악지시상분할골절단술을 이용하여 전치부 개교합을 개선하였을 때 Sugawara는 우각부위에서 하방이동이 3mm 이내인 경우 수직적으로 안정적이라 보고하였으며, Shin<sup>19)</sup>은 후안면고경이 골 개조되므로 전안모의 수직적 안정성이 유지된다고 보고하였다. 하악지시상분할골절단술 후 전치부 개교합의 회귀현상물에 대해 MacIntosh 등<sup>17)</sup>이 1981년 발표한 연구에 따르면 하악지 악교정수술을 받은 236명의 환자에서 30%의 환자에서 재발을 보였고 12%의 환자에서 임상적으로 주요한 재발현상이 나타났다고 하였다. 특히 이러한 재발현상은 개교합환자에서 호발하였다고 보고하였다. 1981년 Manz와 Hadjiangelou<sup>18)</sup>의 연구에 따르면 하악지시상분할골절단술 후 회귀율이 50%라고 하였다.

술 후 발생하는 회귀현상을 줄이는 방법으로 1990년 Reitsik<sup>20)</sup>과 1997년 Oliveria<sup>10)</sup>는 견고한 고정을 추천하였다. 역시 1997년 Murphy<sup>21)</sup>등의 연구에 의하면 bicortical screw를 사용하여 고정하였을 때 회귀현상이 줄어든다고 보고하였다. 그러나 1991년 Proffit<sup>22)</sup>등의 연구에 따르면 견고한 고정이 하악지의 과도한 후방회전이 인접근육들에 의한 장력을 발생시켜 회귀현상을 증가시킨다고 하였다. 또 Beak은 과도한 수술적 교정, 변형된 하악지시상분할골절단술, 교익삼각건의 박리와 절개가 수직적 회귀현상을 최소화할 수 있다고 하였다. 본 교실에서도 개교합 환자의 술 후 수직적 회귀 현상을 막기 위해 5mm 미만의 개교합 환자 만을 대상으로 하악지시상분할골절단술을 시행하였으며, 피동적인 원심골편이동이 가능하도록 Epker의 변형된 수술법을 사용하여, 하악지의 하방골편을 단축하였고, 교익삼각건 박리를 시행하였다. 경미한 개교합증이라도, 과도한 하악각으로 인해 술 후 하악각의 하방 이동량이 많을 것으로 예상되거나, 후방 후퇴량이 많은 경우는 하악만의 악교정 수술 만으로는 안정성을 기대하기 어려울 것으로 판단하여, 이 경

우는 상하악 동시 수술을 시행하였다.

이번 연구결과 nasion-menton 거리가 수술로 감소하였으며, 술 후 6개월, 1년 추적조사 결과 지속적인 감소를 보였다. 전치부 개교합 역시 수술로 해소되었으며 추적조사 결과 절치폐개량이 증가하는 추세를 보였다. 수술 직후에 촬영한 방사선 사진에서 수술용 의치상의 두께 만큼(약 1-1.5mm)의 거리 증가 요인이 술 후 6개월, 1년 이후의 사진에서는 없으므로, 직 후와 6개월 결과의 감소효과에 영향이 있다고 사료되며, 발치와의 교정적 이동에 의한 폐쇄 이전의 조기 수술이나, 전치 폐개도를 증가시키기 위해 치아의 상방 이동으로 전치의 위치 변화에 기인 한 것으로, 이를 감안하더라도 술 후 결과는 안정성이 있었다. 하악평면각도는 술 전보다 술 후에 증가하였으나 이는 하악 우각부 성형술의 영향으로 평가 되었다. 1년간의 추적조사 결과 전치부 개교합의 임상적 재발을 보이는 환자는 없었다.

전치부 개교합을 동반한 골격성 제3급 부정교합 환자의 하악지시상분할골절단술 후 수직적 안정성을 높이기 위해 변형된 하악지시상분할골절단술, 과도한 수술적 교정, 교익삼각건의 박리와 하악우각부 성형술, 이부성형술에 의한 근육조직의 장력감소 등이 필요할 것으로 생각된다.

## V. 결 론

본 연구 결과 임상적으로 전치부 개교합이 재발한 환자는 없었다. 이번 연구결과 하악우각 각도, 교합평면 각도 등 개교합 재발에 영향을 줄 수 있는 요소들이 정상범주내에 있고, 전치부 개교합이 경미할 경우 하악의 악교정 수술만으로도 개교합을 성공적으로 수술할 수 있음을 알 수 있었다.

## 참고문헌

1. Harvold EP, Tomer BS, Vargervick K, Chierichi CT: Primate experiments on oral respiration. *Am J Orthod* 1981;79:359.
2. Hovell JH: Aetiology and development of anterior open bite. In R. V. Walker(Editor) 3rd International Conference on Oral Surgery, p.37. New York and Edinburgh: Livingstone. 1970.
3. Subtelny JD, Sakuda M: Open bite, diagnosis and treatment. *Am J Orthod* 1964;50:337.
4. Schuchardt K: Ein Beitrag zur chirurgischen Kieferorthopädie unter Berücksichtigung ihrer Bedeutung für die Behandlung angeborener. 1942.
5. Trauner R, Obwegesser H: The surgical correction of mandibular prognathism and retrognathia and consideration of genioplasty. Surgical procedures to correct mandibular prognathism and reshaping of the chin. *Oral Surg Oral Med Oral Pathol* 1957;10:677.
6. Dal Pont G: Retromolar osteotomy for correction of prognathism. *J Oral Surg* 1962;35:157.
7. Hunsuck EE: A modified intraoral sagittal splitting technique for correction of mandibular prognathism. *J Oral Surg* 1968;26:249.
8. Epker BN: Modifications in the sagittal osteotomy of the mandible. *J Oral Surg* 1977;35:157.
9. Gallo WJ, Moss M, Gaul JV, Shapiro D: Modification of the sagittal ramus-split osteotomy for retrognathia. *J Oral Surg* 1976;34:178-179.
10. Oliveira JA, Bloomquist DS: The stability of the use of bilateral sagittal split osteotomy in the closure of anterior open bite. 1977.

11. Epker BN, Fish LC: Surgical-orthodontic correction of Class III skeletal open bite. *Am J Orthod* 1978;73:601-618.
12. McNell WR, Hooley JR, Sundberg RJ: Skeletal relapse during intermaxillary fixation. *J Oral Surg* 1973;31:212-227.
13. Blomqvist JE, Lsaksson S: Skeletal stability after mandibular advancement: A comparison of two rigid internal fixation techniques. *J Oral Maxillofac Surg* 1980;38:265-282.
14. Poulton DR, Ware WH: Surgical-orthodontic treatment of severe mandibular retrusion. *Am J Orthod* 1971;59:244-265.
15. Schendel SA, Epker BN: Results after mandibular advancement surgery. An analysis of 87 cases. *J Oral Surg* 1980;38:265-282.
16. Wolford LM, Chemello PD, Hilliard FW: Occlusal plane alteration in orthognathic surgery. *J Oral Maxillofac Surg* 1993;51:730-740.
17. MacIntosh R: Experience with the sagittal osteotomy of the mandibular ramus: A 13-year review. *J Maxillofac Surg* 1981;9:151-165.
18. Manz E, Hadjianghelou O: Spätergebnisse der Korrektur des skeletalen offenen Bisses durch Sagittale Spaltung des Unterkiefers. *Fortsch Kiefer Gesicht Chir* 1981;26:64-66.
19. 신수정, 황병남, 이정근, 이승훈: 전치부 개교를 동반한 골격성 III 급 부정교합 환자의 악교정 수술 후 교합평면의 변화와 안정성에 관한 연구. *대치교정지* 1999;29:113-127.
20. Reitzik M, Barer PG, Wainwright WM, Lim B: The surgical treatment of skeletal anterior open bite deformities with internal fixation in the mandible. *Am J Orthod Dentofac Orthop* 1990;97:52-57.
21. Murphy MT, Haug RH, Barber JE: An in vitro comparison of the mechanical characteristics of three sagittal ramus osteotomy fixation techniques. *J Oral Maxillofac Surg* 1997;55:489.
22. Proffit WR, Phillips C, Dann C, Turvey TA: Stability after surgical-orthodontic correction of skeletal Class III malocclusion. *Int J Adult Orthod Orthognath Surg* 1991;6:7-18.