

# 광범위한 상악골 골수염의 제한적 접근법과 Le Fort I 하방 골절을 통한 접근법

고택수 · 이 원 · 김인수 · 차현석\* · 한형욱 · 서운경 · 박수현 · 윤경인\*\*

가톨릭대학교 의정부성모병원 치과 구강악안면외과, \*가톨릭대학교 의정부성모병원 치과 보철과

\*\*을지의과대학교 을지병원 치과진료부 구강악안면외과

**Abstract** (J. Kor. Oral Maxillofac. Surg. 2005;31:436-439)

## LIMITED OR LE FORT I DOWN FRACTURE ACCESS FOR WIDESPREAD OSTEOMYELITIS OF MAXILLA

Taeksu Go, Won Lee, Insoo Kim, Hyunsuk Cha\*, Hyung-Uck Han, Woonkyung Seo, Suhyun Park, Kyoung-In Yun\*\*

*Div. of Oral and Maxillofacial Surgery, Dept. of Dentistry, Uijeongbu St. Mary's Hospital, The Catholic University of Korea*

*\*Div. of Prosthodontics, Dept. of Dentistry, Uijeongbu St. Mary's Hospital, The Catholic University of Korea*

*\*\*Department of Oral and Maxillofacial Surgery, Eulji university, School of medicine, Seoul, Korea*

**Purpose:** To compare the case of widespread maxillary osteomyelitis treated through different approach.

**Method:** We report the two case of osteomyelitis. In a case, we had gradually removed the small amount of sequestrum for several times. In the other case, intended Le Fort I fracture was done to approach the lesion.

**Result:** In the gradual sequestrectomy case, bone formations were found after 4 months. In the other case, after intended Le Fort I down fracture, sequestrectomy of Lt. maxilla was done with the labiobuccal alveolar bone preserved for the prosthodontic treatment.

**Key words:** Osteomyelitis, Maxilla

### I. 서 론

골수염은 골과 골수의 만성적 염증상태이다. 보통 당뇨, 골다공증, 부실한 식사 등의 전신상태에 문제가 있는 환자에게 잘 발생한다. 특히 악골 골수염은 상악골보다는 하악골에 많이 호발하게 된다. 여기서는 상악골에 발생한 두가지 증례를 서로 다른 접근 방법을 통해 치료하여 문헌고찰과 함께 비교해 보고하고자 한다. 첫 번째 경우는 점진적으로 골수염에 이환된 부골을 절제하여 제거하였으며, 두 번째 경우는 의도적으로 Le Fort I 하방 골절을 시행한 후 좌측 상악골의 부골절제술이 시행되었다. 부골이 광범위하게 상악골 내에 분포하여 악공의 손상 없이 넓은 시야를 확보하고 상악궁을 온전히 보존하여 총의치 제작을 용이하게 하기 위해 의도적으로 Le Fort

I 하방 골절을 시행하였다. 이에 두가지 증례에 대해 문헌 고찰과 함께 보고하는 바이다.

### II. 증례보고

1) 제한적 접근에 의한 점진적 골절제술의 시행

74세 여자환자가 좌측상악안면부 부종을 주소로 내원하였다. 전신병력으로 고혈압, 골다공증이 있었다. 5개월 전에 치과 파절로 동통을 겪었으며, 1개월 전에 맥동과 좌측 안면부 종창을 경험하여 개인치과에서 절개 및 배농을 시행받았다. 본원에 내원 당시 #23 치아 협측의 부종을 호소하였으며 골 괴사 소견을 보였다. 괴사된 골을 절제하여 생검을 실시한 결과 만성 염증조직의 소견을 나타내었다. 항생제 치료와 절개 및 배농을 통해 증세는 호전되었다. 5개월 동안 Sauerization을 총 3번 시행하여 골수염의 증세의 소멸과 신생골의 생성을 확인할 수 있었다. 6개월 동안의 내원 동안 재발 징후 및 증상은 보이지 않았다(Fig. 1~4).

2) 의도적 Le Fort I 골절로 접근한 후 골절제술의 시행

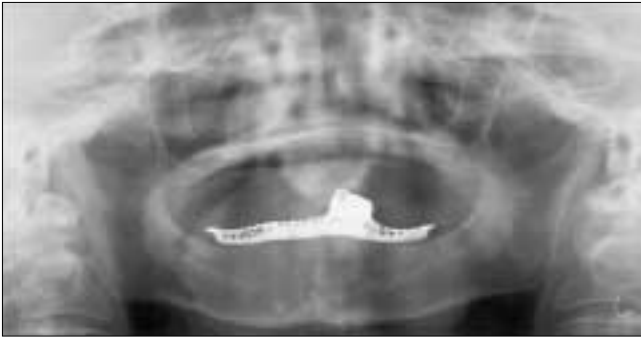77세 남자 환자가 상악구개부 종창을 주소로 내원하였다. 전신병력으로는 당뇨와 호흡기 질환을 가지고 있었고 내원 당시

#### 김인수

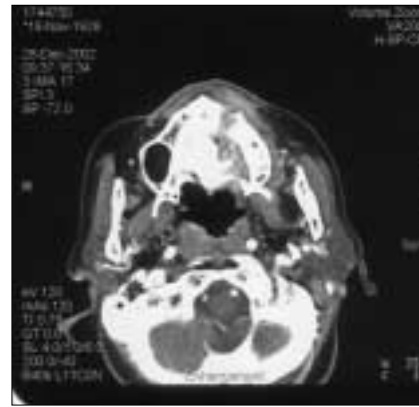
480-717 경기도 의정부시 금오동 65-1  
의정부성모병원 치과 구강악안면외과

#### Insoo Kim

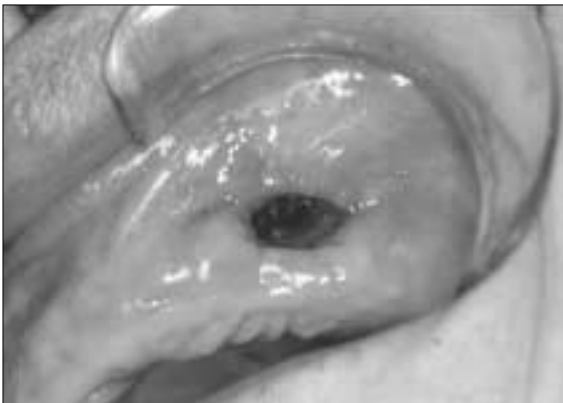Division of OMFS, Department of Dentistry, Uijeongbu St. Mary's Hospital  
65-1 Geumo-dong, Uijeongbu-si, Gyeonggi-do, 480-717, Republic of Korea  
Tel: 82-31-820-3184 Fax: 82-31-847-2894  
E-mail: omskim@catholic.ac.kr



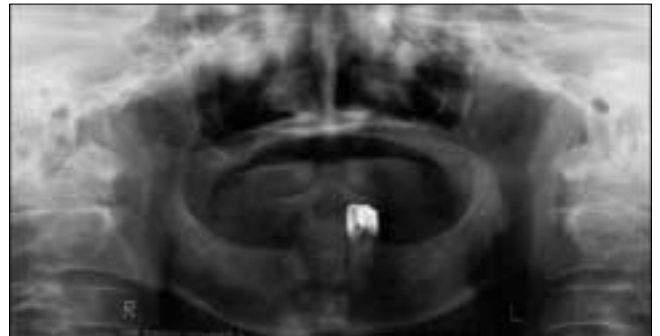**Fig. 1.** Preoperative panorama view. There was no tooth and Patient needed the complete denture.



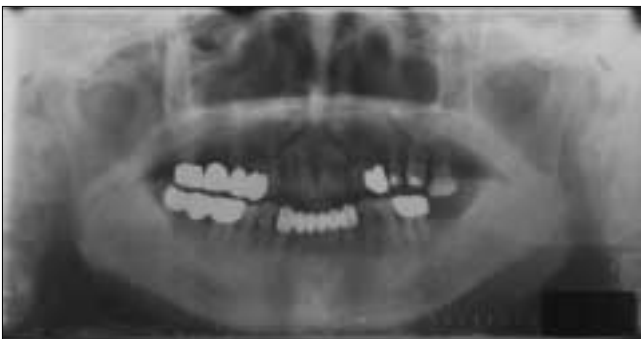**Fig. 2.** Preoperative CT view. Radiolucent lesion was found at Left palatal area.



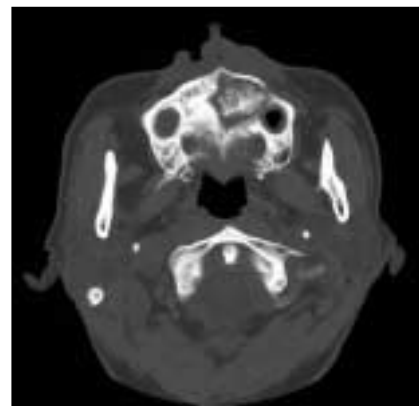
**Fig. 3.** Sequestrectomy at 1st approach. Limited access was done to avoid destruction of palatal bone.



**Fig. 4.** Postoperative panorama view. Alveolar bone and Palate were preserved.



**Fig. 5.** Preoperative panorama view. Periodontitis was found in the Left maxillary alveolar bone.



**Fig. 6.** Preoperative CT view. Separated lesion was found at Left area.

내과에 통원치료 중이었다. 1년 전에 동 증세로 개인의원에서 진료받은 적이 있었다. #24, #25부위에 심한 치석의 침착을 보였고 구개부의 심한 종창이 관찰되었다. CT, Bone scan 및 생검을 실시하였고, 골수염으로 진단하였다. 전신마취하에 Le Fort

I 골절을 통한 접근으로 전치부와 협부의 치조골을 가능한 보존하면서 부골절제술을 시행하였다. 관찰 및 제거 가능한 모든 부골을 제거하였으며 술 후 골수염 증상은 사라졌고, 5개월의 경과관찰에서 재발 징후 및 증상은 보이지 않았다(Fig. 5~8).

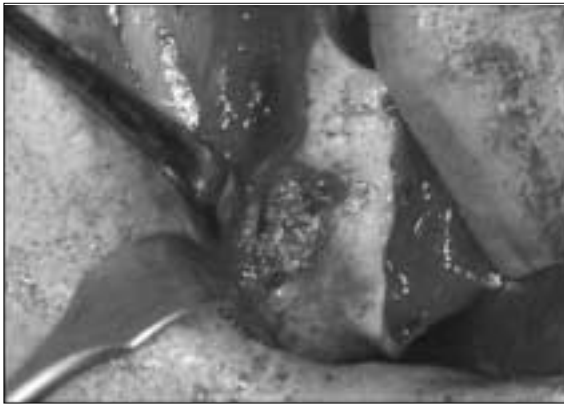

Fig. 7. Le Fort I down fracture was done for the removal of Sequestrum.

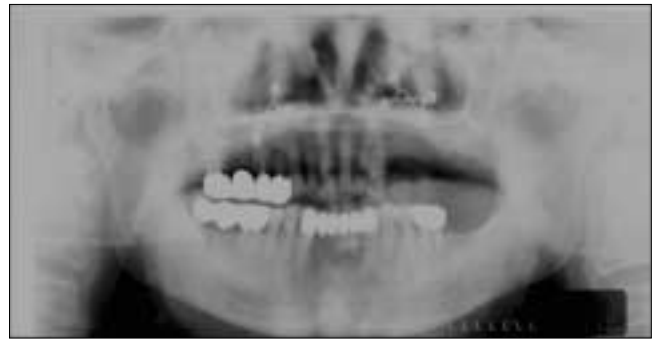

Fig. 8. Postoperative panorama view. Sequestrum was removed and separated maxilla was fixed with screw and plate.

### Ⅲ. 고 찰

악골 골수염은, 골과 골수의 만성 염증을 특징으로 하는 질환으로서 치성 감염이나, 그 밖의 다른 원인으로 인해 발생하며 하악골에 호발한다. 상악골에서는 보통 국소화되어 초기 감염시에만 발병하는 반면 하악에서는 좀더 광범위하게 퍼져서 발병하는 경향을 보인다. 특히 당뇨, 백혈병, 골 경화증, 겸상 적혈구증(Sickle cell anemia) 등의 전신질환이 만성 골수염을 유발하는 인자가 될 수 있다<sup>1,2)</sup>.

골수염의 특징 짓는 것의 하나로 골의 괴사가 일어난다는 것을 들 수 있다. 골수염에서의 골 괴사를 보면 첫 번째 단계로 농의 형성과 부종을 들 수 있겠다. 감염이 시작되면 일단은 그것의 확산을 막기 위해 백혈구의 응집이 시작되고 이로 인해 농의 형성이 지속되며 조직의 조직액의 증가로 인해 부종이 생기게 된다. 두 번째 단계로 이러한 반응이 감압을 할 수 없는 구조의 골 내, 또는 골막 내에서 진행된다면 골 내의 압력이 증가하게 된다. 세 번째로 이러한 압력의 증가는 골수 내 분포하고 있는 혈관의 위축을 가져오며 골막과 골을 분리시킨다. 네 번째로 혈관의 위축과, 골막과 골의 분리로 골조직으로의 산소와 영양공급이 중단되며 이는 골 괴사로 이어진다. 상악골은 골 자체의 혈류량이 풍부하여 골수염의 발생빈도가 낮다. 상악골의 경우에는 조직액의 이동이 비교적 자유로와 골내 압력의 증가도 하악골보다 적다. 그러나 본 증례의 환자들은 당뇨 등의 질환으로 말초혈관의 조직들이 손상되어 골수염에 이환되었을 것으로 추정된다. 골수염을 일으키는 미생물로는 현재 80%에서 90%가 *Staphylococcus aureus*와 *Staphylococcus epidermis*로 알려져 있다. 이러한 미생물들은 조직의 염증을 일으키고 골수염의 원인균으로 작용하게 된다<sup>3)</sup>.

골수염은 항생제가 발견되면서 완쾌율이 높아졌으나 항생제의 남용으로 항생제가 잘 듣지 않는 경우도 생기고 있다. MRSA(Methicillin-Resistant *Staphylococcus aureus*)가 대표적이며 항생제의 남용을 막는 것은 항생제 감수성의 확인 후 항생제

의 투여가 최선이다<sup>4)</sup>.

최근엔 우리나라에서의 악골골수염에서의 항생제 감수성에 대한 연구가 시행되어 vancomycin에 내성을 보이는 균주가 발견되었으며 vancomycin에 내성을 보이지 않지만 다른 여러 항생제에 내성을 보이는 균주도 발견되었다<sup>5)</sup>.

골수염이 진행되면 골괴사가 일어나게 된다. 이러한 골괴사 부위는 수술적 골절제술에 의해 제거해야 한다. 골괴사 부위가 살아있는 골과 분리된 경우도 있지만 분리되지 않는 경우도 있어 술자의 판단이 중요한 요소가 될 수 있다. 최근에는 부골의 tetracycline 형광 염색에 의한 골절제술을 시도하기도 하지만 보편적이지는 않다고 할 수 있다<sup>6)</sup>.

본 증례에서는 상악에 발생한 비교적 광범위한 골수염을 다루었다. 첫 번째 환자에서는 제한적으로 접근하여 부골을 점진적으로 절제하여서 총의치 제작이 가능하도록 구개부를 보존하였다. 이러한 점진적 접근의 장점으로서는 고령의 환자에게 체력적으로 부담이 되는 전신마취를 시행하지 않아도 되는 점, 점진적인 골절제를 시행함으로써 골의 제거를 최소화하는 점을 들 수 있겠다. 두 번째 환자에서는 의도적으로 Le Fort I의 골절을 시행하여 시야확보를 한 후 부골 전체를 절제하였다. 이 경우 보다 향상된 시야확보와 그에 따른 부골의 전체적인 절제가 가능하며 한 번의 수술로 부골을 절제하므로 치료시간의 단축이 장점이다. 따라서 비교적 표층에 부골이 있어 접근이 용이한 경우는 점진적으로 절제를 시행하고, 부골이 내측에 있어 접근 시 건전한 골의 삭제가 많을 것으로 예상된다면 의도적 Le Fort I 하방 골절을 통한 접근이 보철 수복 시 필요한 해부학적 구조물의 보존에 유리하다고 사료된다.

### 참고문헌

1. Borle RM, Prasant MC, Badjate SJ, Patel IA: Sick cell osteomyelitis of the maxilla: a case report. J Oral Maxillofac Surgery 2001;59:1371-1373.
2. Barry CP, Ryan CD: Osteomyelitis of the maxilla secondary to osteopetrosis. Oral Surg Oral Med Oral Pathol Oral Radiol Endod

- 2003;95:12-15.
3. Richard GT, Osteomyelitis of the jaws: Richard GT, Oral and maxillofacial infections, 4th ed., Philadelphia, W.B. Saunders, 2002;214-222.
  4. Cohen MA, Embil JM, Canosa T: Osteomyelitis of the maxilla caused by methicillin-resistant Staphylococcus aureus. J Oral Maxillofac Surgery 2003;61:387-390.
  5. 김미광, 국중기, 임석균 외: 악골골수염에서 분리된 연쇄상구균의 수종 항생제에 대한 감수성 조사. 대한구강악안면외과학회지 2004;30:211-217.
  6. Harvey BR, Ephros H, Defalco RJ: Tetracycline bone labeling in surgical management of chronic osteomyelitis. J Oral Maxillofac Surgery 2004;62:752-754.
  7. 강희제, 이정훈, 김용덕 외: 치성감염으로 발생한 상악동염을 동반한 관골의 골수염. 대한구강악안면외과학회지 2004;30:251-254.
  8. Su-Gwan Kim, Hyun-Seon Jang: Treatment of chronic osteomyelitis in Korea. Oral Surg Oral Med Oral Pathol Oral Radiol Endod 2001;92:394-398.
  9. 이상철, 김여갑, 김성용: 악골 골수염에 대한 임상적 연구. 대한구강악안면외과학회지 1986;12:167-178.