

# 전신마취 후 칼드웰럭씨 수술을 통한 extubation 시행시 발생한 급성 폐부종: 증례보고

오민석 · 김수관

조선대학교 치과대학 구강악안면외과학교실, 구강생물학연구소

**Abstract** (J. Kor. Oral Maxillofac. Surg. 2006;32:157-160)

## ACUTE PULMONARY EDEMA CAUSED BY IMPAIRED SWITCHING FROM NASAL TO ORAL BREATHING DURING THE CALDWELL-LUC OPERATION RESULTING FROM ANESTHESIA: A CASE REPORT

Min-Seok Oh, Su-Gwan Kim

*Department of Oral and Maxillofacial Surgery, Oral Biology Research Institute,  
College of Dentistry, Chosun University*

Nasotracheal intubation is performed routinely in maxillofacial surgery to optimize visualization of the surgical field. The Caldwell-Luc operation is an approach to the maxillary sinus through the labiogingival sulcus and canine fossa. The operation is used to treat chronic maxillary sinusitis, and involves curettage of the mucosa of the maxillary sinus and the creation of an inferior meatal antrostomy. After the operation, a nasal Foley catheter is inserted into the inferior nasal meatus for the discharge of blood and tissue fluid. Then, the nostril is packed with vaseline gauze. Before the patients awoken, they experience impaired switching from nasal to oral breathing.

Pulmonary edema can result from excessive negative intrathoracic pressure caused by acute airway obstruction in patients breathing spontaneously. During anesthesia and sedation, airway obstruction can occur at the levels of the pharynx and larynx. Even in patients who are awake, alteration in the ability to change the breathing route from nasal to oral may affect breathing in the presence of an airway obstruction, causing this catastrophic event. We experienced a case in which acute pulmonary edema resulted from acute airway obstruction triggered by the patient's inability to switch the breathing route from nasal to oral during emergence from anesthesia.

**Key words:** Intubation, Caldwell-Luc operation, Pulmonary edema

### I. 서 론

구강악안면 영역의 수술시 비기관 삽관술은 명확한 수술 시야를 얻을 수 있어서 일반적으로 널리 사용된다. 비기관 삽관술을 시행한 후 구강 내를 통한 Caldwell-Luc operation을 시행하는 경우에는 삽관된 비공 반대측으로 비상악동 혈액 누출관을 삽입하게 된다. 환자의 전신적인 상태가 건강한 경우에도 비기관 삽관에 의해 유도된 호흡이 자발적인 비구강 호흡으로 전환되지 못하는 경우, 심실빈맥, 부정맥 및 폐부종, 심한 경우 무호흡 상태로 인한 뇌경색, 사망에 이르는 경우도 있다.

본 증례 보고는 전신마취 후 Caldwell-Luc operation을 통한 상악동 내의 양성 종물제거술 후 extubation 시행 시 발생한 폐부종으로 문헌 고찰과 함께 보고하는 바이다.

### II. 증례보고

26세된 여성 환자로 좌측 상악동 염증 치료를 주소로 내원하였다. 약 1년 반전부터 부종과 경결감 및 비강내로의 삼출물 유입 등의 임상 증상이 나타난 상태였다. 증상발현 당시 임신 4개월 상태여서 적절한 치료는 받지 않은 상태였고 최근 1개월 전 동통 발현되어 ○○대학교 치과병원 구강악안면외과에서 상악 좌측 제2소구치 및 상악 좌측 제1대구치 협착 치은부에 배농술을 시행하고 rubber drain으로 배농로를 유지한 상태로 본원에 내원하였다.

환자는 좌측 협부에 미약한 부종이 존재하였고 panorama 및 water's view상에서 좌측 상악동 부위에 증가된 방사선 불투과도를 나타내었다. 상악동 좌측 측벽 부위의 피질골 파괴 양상

#### 김수관

501-825 광주광역시 동구 서석동 421번지  
조선대학교 치과대학 구강악안면외과학교실

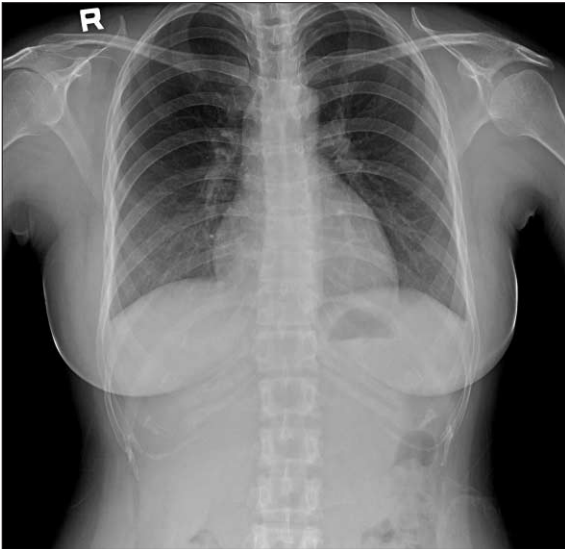
#### Su-Gwan Kim

Dept. of OMFS, College of Dentistry, Chosun University,  
421, Seosuk-dong, Dong-Gu, Gwangju, 501-825, Korea  
Tel: 82-62-220-3815 Fax: 82-62-228-7316  
E-mail: SGCKIM@mail.chosun.ac.kr

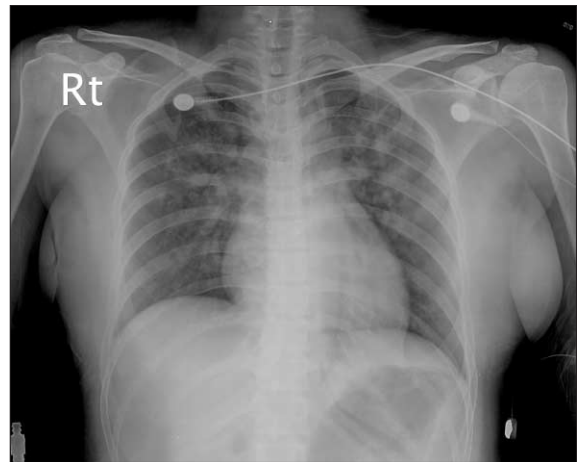
이 관찰되고 협착으로 누공이 존재한 상태여서 전산화 단층촬영을 시행하였고 좌측 상악동 기저부를 포함한 양성 종물 소견이 관찰되었다. 전신마취 하에 좌측 상악동 내의 종물 적출술 및 Caldwell-Luc operation을 계획하였다.

술 전 진정을 위해 midazolam 2.5 mg을 정주하고 isoflurane 및 N<sub>2</sub>O gas로 전신마취 유도를 한 후 pentobarbital 300 mg 및 succin-

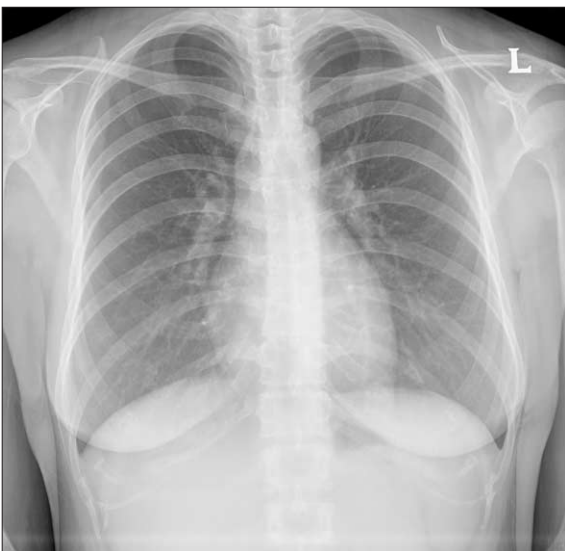ylcholine 650 mg을 정주하고 비기관 삽관을 우측 비공을 통해 시행하였다. 전신마취 유도 후 산소포화도는 98%, 이산화탄소 분압은 30 mmHg을 유지하였다. 일반적인 방법에 따라서 좌측 상악동 측부 개방을 통한 Caldwell-Luc operation을 시행하고 상악동 내부의 종물 적출 및 점막에 대해 소파술을 시행하였다. 좌측의 하비갑개를 통한 비강 절개술 후 혈액 및 삼출물 배출



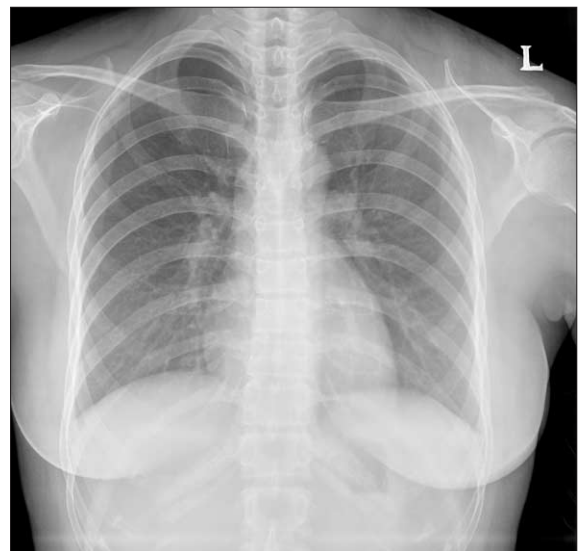
**Fig. 1.** Preoperative chest P-A radiograph showing non-specific.



**Fig. 2.** Chest P-A shows haziness of both lung, especially left lower lung field air bronchogram (typical finding of pulmonary edema) at immediate postoperatively.



**Fig. 3.** Chest P-A shows significant recovery compared with immediate postoperative radiogram at 2-days postoperatively.



**Fig. 4.** Chest P-A shows loss of all pulmonary edema at 10-days postoperatively.

을 위한 nasal foley catheter를 좌측 비공 및 하비갑개를 통해 상악동과 외부로 연결하고 vaseline gauze를 좌측 비공에 packing 하였다. 수술동안 Hartman solution 1500 ml, 0.9% normal saline 1500 ml가 투여되었다. 수술 종료 후 산소 포화도는 99%, 산소 분압은 195 mmHg 및 이산화탄소 분압은 32 mmHg를 보였다. 마취과 의사에 의해 비기관에 의한 호흡유도 상태에서 의식 하의 자발적인 비구강 호흡상태로 전환이 가능하다고 판단하고 tidal volume이 300 이상 유지되어 extubation을 시행한 직후 심전도상(EKG) 심실 빈맥과 부정맥이 나타나고 수축기 혈압이 190 mmHg까지 상승하였다. 일시적인 무호흡 상태로 나타나 즉시 endotracheal tube를 통한 re-intubation을 시행하였고 산소 포화도는 89.8%, 산소 분압은 69.9 mmHg로 저하되고 이산화탄소 분압은 53.8 mmHg로 상승하였다. 지속적으로 산소를 공급하면서 atropin과 유사한 부교감신경 억제제인 tabinul 0.4 mg 및 비탈분극성 신경차단제의 역전을 위해 pygmin 10 mg을 정주하였다. 산소 포화도가 99.7%, 산소 분압 119.8 mmHg로 상승하고 이산화탄소 분압 44.7 mmHg로 감소한 후 환자의 의식이 alert한 상태를 확인하고 즉시 중환자실로 옮겨 관찰하였다. 폐로 aspiration된 소견이 의심되어 중환자실에서 산소 공급을 시행하고 lasix 및 이뇨제 투여하고 수액 공급량을 줄인 후 ventilator에 PEEP(positive end-expiratory pressure)를 걸고 ABGA와 흉부방사선 사진(chest X-ray)의 결과를 보면서 치료를 시행하였다. 수술 1일 후 폐기능 검사(pulmonary function test)상에서 경미한 restrictive lung disease로 소견을 보였다. 수술 직후부터 매일 chest P-A를 follow up하였으며, penicillin계 복합 항생제인 augmentin과 tazocin을 하루 3회씩 정주하였다.

술전 폐의 간질침윤(parenchymal infiltration)이나 심장비대(cardiomegaly) 등의 비정상인 소견은 없었다(Fig. 1).

수술 직후의 중환자실에서의 chest A-P 소견에서는 endotracheal tube 거치 상태이며, 좌측 폐에 diffuse air space consolidation이 있고 이와 동반된 air bronchogram이 있다(Fig. 2).

술 후 2일째 chest P-A사진에서는 술 후 직 후에 비해 폐부종의 양과 분포의 빠른 변화가 생겨 말단 폐로부터 좋아지는 양상을 보이고 hilum과 그 주변의 central lung에는 아직 hazy and poorly defined nodular opacities가 관찰되고 있고 일부 air-bronchogram도 남아 전날보다 호전되어가는 폐부종의 소견이 보였다(Fig. 3).

술 후 10일째에는 폐부종 소견이 완전히 소실되었다(Fig. 4). 수술 10일 후 시행한 폐기능 검사상에서도 폐의 이상 소견은 소실되어 나타났다.

### III. 총괄 및 고찰

비기관 삽관은 구강악안면외과의 수술에서 명확한 수술시야의 확보를 위해 널리 사용된다<sup>1)</sup>. 만성 상악동염이나 상악동내의 낭종, 양성 종양의 제거에 있어 Caldwell-Luc operation이 일반적으로 시행된다<sup>2)</sup>. 이때 수술시 비공과 하비갑개를 통해 비상악동 혈액 누출 유도관을 삽입하게 되는데 비기관 삽관과

같이 시행되어 술 후 일시적으로 양측 비강을 통한 호흡이 불가능한 상태에 처하게 된다. 환자의 의식이 명확하지 않아 자발적인 비구강 호흡을 시행하지 못할 상태에서 extubation을 시행할 경우 무호흡 상태 등의 위험한 상황에 처할 수 있고 호흡로를 확보하더라도 폐 내부로의 흡인 가능성 또한 높아 폐부종을 유발할 수 있다.

폐부종은 폐정맥압의 증가로 발생하는 심인성(hemodynamic, cardiogenic edema)과 저 알부민으로 인한 혈장 삼투압의 감소, 투과성의 증가, 부적당한 림프 유량 등의 원인으로 발생될 수 있다<sup>3)</sup>. 발생기전은 폐종창으로 폐의 유순도가 감소되고 작은 기도의 저항이 증가되며 폐의 혈관의 체액의 양을 일정하게 유지하는데 기여하는 림프 유량이 증가한다. 이러한 초기단계에서는 호흡수가 가볍게 증가하여 동맥혈가스를 측정하면 PaO<sub>2</sub>와 PaCO<sub>2</sub>가 모두 미미하게 저하되며 동시에 폐포·동맥간 산소 분압차가 증가된다. 폐간질에 있는 수용체의 자극으로 인해 발생된 빈호흡 그 자체는 림프관의 순환펌핑작용을 증가시켜 림프의 흐름이 확실히 증가한다. 만약 그 정도나 기간이 충분하다면 혈관 내 압력의 증가는 계속해 림프 유량이 증가함에도 불구하고 혈과의 공간의 체액의 증가를 초래한다<sup>4)</sup>. 호흡수는 증가하고 가스교환은 더욱 나빠지고 혈과음역의 경계가 불분명해지는 등의 방사선사진의 변화들이 보인다<sup>5)</sup>. 이런 중간단계에서도 모세혈관의 내피세포간의 연결부위들이 넓어져서 간질강으로 거대입자의 통과가 허용되는 것이 알려진다. 이 단계까지는 순수한 간질부종이다. 이 증례에서 Fig. 2의 병변은 말단 폐(peripheral lung)까지 병변을 보이고 있고 pulmonary interstitial marking의 증가는 보이지 않는데 supine position에서 underlying lung의 haziness가 있어 안보일 가능성도 있지만, pleural effusion의 소견은 없는 것으로 보인다.

혈관 내 압력이 더욱 증가하게 되면 폐포상피세포들 사이의 더 긴밀한 접합이 깨지고, 적혈구와 거대분자를 함유하는 액체가 밖으로 나오는 폐포부종이 발생한다. 이 시점부터 양측성 건성수포음이 들리는 임상적 폐부종이 생기고 흉부방사선 사진에 양측 폐야에 미만성의 흐린 음영이 나타나고 더 근위부의 폐문부에서는 음영이 더욱 진하게 나타난다. 이 시점에서 효과적인 치료를 하지 않으면 점진적인 산혈증, 과탄산혈증, 호흡정지가 일어나게 된다.

급성 폐부종의 치료에 있어서는 전술한 일반 치료와 더불어 부정맥이나 감염과 같은 대상기능장애의 어떠한 유발 원인도 찾아내어 제거할 수 있도록 주의를 기울여야만 한다. 그러나 문제의 급박성 때문에 추가적인 비특이적 수단들이 필요하다. 치료를 부적절하게 지연하지만 않는다면 Swan-Ganz catheter를 통한 폐혈관압의 기록과 직접 동맥내압을 측정하는 것이 현명하다. 폐포내액은 산소의 확산을 저해하여 동맥 저산소혈증을 유발하므로 되도록 양압하에 100% 산소를 투여해야 한다. 양압의 효과는 폐포 내의 압력을 증가시키고 따라서 폐포 모세혈관으로부터의 누출액을 감소시키며 흉곽으로의 정맥 환류를 감소시켜 폐모세혈관압을 감소시킨다. 환자의 자세는 가능하면 좌위(seating position)를 유지해야 하며, 양 하지는 침대의

측방에 걸쳐 늘어뜨려야 하며 이것으로 정맥의 환류를 감소시킬 수 있다. Furosemide나 ethacrynic acid(40~100 mg)와 같은 정맥내 loop이뇨제 또는 bumetanide(1 mg)은 신속하게 이뇨효과를 발휘하여 순환 혈류량을 감소시켜 폐부종의 경감을 촉진시킨다. 더욱이 furosemide는 정맥내로 투여하게 되면 정맥 확장 작용을 발휘하여 정맥의 환류를 감소시키고 심지어 이뇨가 개시되기 이전에 폐부종을 감소시킨다. 후부하 경감은 수축기 동맥압이 100 mmHg를 상회하는 환자에서 sodium nitroprusside를 정맥내로 20~30 µg/min의 속도로 투여한다. 만약에 이전에 digitalis를 투여받은 적이 없다면 ouabain, digoxin 또는 lanatoside C와 같은 신속하게 작용하는 배당체 full dose의 3/4을 정맥내로 투여한다. 어떤 경우에 있어서는 aminophylline (theophylline ethylenediamine) 240~480 mg을 정맥내로 투여하면 기관지 수축의 경감, 신혈류와 sodium 배설의 증가, 그리고 심근 수축력의 강화에 효과적이다. 만약 상기의 처치로도 부족하다면, 사지에 rotating tourniquet를 적용해야 한다. 이러한 응급 치료 수단이 적용이 되고 유발인자가 치료된 후에는 폐부종이 오게 된 기저 심질환의 진단이 세워져야 한다. 환자의 상태가 안정화되고 나면 이후 나중의 폐부종의 예방을 위한 광범위한 전략이 수립되어야 하며, 이는 수술적인 치료를 요할 수도 있다<sup>6)</sup>.

#### IV. 결 론

구강악안면외과 수술의 특성상 비기관 삽관술은 일반적으로 널리 사용된다. 비기관 삽관술 시행 후 구강 내를 통한

Caldwell-Luc operation을 시행하는 경우 삽관된 비공 반대측으로 비상악동 혈액 누출관을 삽입하게 된다. 환자의 전신적인 상태가 건강한 경우에도 비기관 삽관에 의해 유도된 호흡이 자발적인 비구강 호흡으로 전환되지 못하는 경우, 심실빈맥, 부정맥 및 폐부종, 심한 경우 무호흡 상태로 인한 뇌경색, 사망에 이르는 경우도 있다. 본원에서 자발적인 호흡이 없는 상태에서 extubation시행 후 급성으로 폐부종이 발생한 바 전신마취하의 수술시 환자의 상태에 대한 주의깊은 모니터링과 호흡로의 확보에 주의를 요한다고 사료된다.

#### 참고문헌

1. Furuhashi-Yonaha A, Dohi S, Oshima T, Ueda N: Acute pulmonary edema caused by impaired switching from nasal to oral breathing in the emergence from anesthesia. *Anesthesiology* 2000;92:1209-1210.
2. Miloro Ghali, Larsen Waite: Peterson's principles of oral and maxillofacial surgery; second edition.
3. Colice GL: Detecting the presence and cause of pulmonary edema. *Postgrad Med* 1993;93:161-166.
4. Crapo JD: New concepts in the formation of pulmonary edema. *Am Rev Respir Dis* 1993;147:790-792.
5. DePaso WJ, Winterbauer RH, Lusk JA, Dreis DF, Springmeyer SC: Chronic dyspnea unexplained by history, physical examination, chest roentgenogram, and spirometry. Analysis of a seven-year experience. *Chest* 1991;100:1293-1299.
6. Ingram RH Jr, Braunwald E: Dyspnea and pulmonary edema. *Harrison's principles of internal medicine* 3rd ed. NY McGraw Hill 1994:174.