

# 하악골에 발생한 방사선골괴사증 증례보고 및 문헌고찰

박진혁 · 신선호 · 이수운 · 김우형

인제대학교 부속 부산백병원 구강악안면외과학교실

**Abstract** (J. Kor. Oral Maxillofac. Surg. 2006;32:458-463)

## OSTEORADIONECROSIS ON MANDIBLE : A CASE REPORT AND LITERATURE REVIEW

Jin-Hyuk Park, Sun-Ho Shin, Su-Woon Lee, Woo-Hyung Kim

*Department of Oral & Maxillofacial Surgery, Pusan Paik Hospital,  
College of Medicine, Inje University*

The osteoradionecrosis of the mandible can be a serious complication of radiotherapy for malignancies of the head and neck. The cause and pathogenesis of osteoradionecrosis are unclear and anecdotal. There are various treatment-, patient- and tumor-related risk factors on development of osteoradionecrosis.

The treatment of osteoradionecrosis relies on conservative measures (antibiotics, debridement, irrigation and HBO) and surgical measures (sequestrectomy, marginal resection and segmental resection with or without reconstruction). But the indications are not defined.

We present the two cases of patients who were not controlled by conservative treatment but good-resulted by surgical treatment.

**Key words:** Osteoradionecrosis, Mandible, Pathogenesis, Treatment

### I. 서 론

방사선골괴사증은 악성종양의 방사선치료로 인한 심각한 합병증의 하나이다. 방사선골괴사증은 1920년대에 처음 소개된 이후<sup>1)</sup> 현재까지 끊임없이 연구되고 치료되어 왔지만 여전히 발생시기, 원인, 치료방법 등에 대한 논란이 많다.

일반적으로 방사선골괴사증은 방사선 조사된 골이 피부나 점막으로 괴사된 채로 노출되고 3개월이 지나도 자발적으로 치유되지 않는 상태로 정의된다<sup>2)</sup>. 2002년 Schwarz와 Kagan<sup>3)</sup>은 이전까지의 문헌과 연구를 통해서 악골의 방사선골괴사증을 다음과 같이 정리하였다.

- 1) 60Gy 이하의 방사선 조사에서는 거의 발생하지 않는다.
- 2) 방사선 치료중 근접치료(Brachytherapy)에서 더 흔하게 발생한다.
- 3) 하악골이 두경부 종양의 방사선 치료 영역에 많이 포함되어 있어 위험율이 높다.

4) 혈관분포의 부족으로 상악보다 하악골에서 더 자주 발생한다.

5) 치아발치, 수술, 외상 등에 의해 발생율이 증가된다.

6) 이차 감염이 있을 수 있으나 일차적으로 감염이라기 보다는 치유기전의 문제이다.

방사선골괴사증의 치료는 항생제요법, 국소부위의 괴사조직 절제술, 세척등의 보존적 치료에서부터 광범위한 외과적 절제술 및 재건까지 다양하나 적절한 시기의 적절한 치료법을 선택하는 것은 쉽지 않다. 오히려 잘못된 외과적 개입으로 환자에게 더 큰 결손부위를 남기고, 병소의 진행을 일으킬 수도 있다.

1983년 Marx<sup>4)</sup>는 방사선골괴사증의 원인을 저혈관화(vascular insufficiency mechanism)에 초점을 맞추고 치료에 있어서 고압산소요법의 효능을 강조하였고, 이는 지난 20여년간 대세가 되어 왔다. 그러나 최근에는 고압산소요법의 비효능에 대해서도 많은 발표가 이뤄지고<sup>5-7)</sup> 병인론에 있어서도 섬유위축기전(fibroatrophic mechanism) 등의 새로운 개념이 발표되고 있다<sup>8)</sup>.

저자 등은 최근 하악골에 발생한 방사선골괴사증 환자 2명에 보존적 치료를 시행하였으나 실패하였고 이후 외과적 치료로 만족할 만한 결과를 얻은 증례가 있어 문헌 고찰과 함께 보고하고자 한다.

#### 김 우 형

614-735 부산광역시 부산진구 개금동 633-165  
인제대학교 부속 백병원 구강악안면외과학교실

#### Woo-Hyung Kim

Dept. of OMFS, Pusan Paik Hospital, College of Medicine, Inje University,  
633-135 gaegm-dong, Pusanjin-gu, Pusan, #614-735, Korea  
Tel: 82-51-890-6363 Fax: 82-51-896-6675

E-mail: kwh7856@hanmail.net

## II. 증례보고

### 1. 증례 1

- 환 자: 임○○ (남자, 68세)
- 주 소: 하악 우측 구치부의 통증
- 증상 및 병력: 2004년 12월경 상기환자는 개인 치과의원에서 #47 발치를 시행하였고 이후 통증이 지속적으로 악화되어 일주일 뒤 본원으로 의뢰되었다. 초진시 심한 개구제한(1cm) 및 우측 우각부의 심한 경결감이 관찰되었다. 과거 병력상 6년전 본원 이비인후과에서 생검시행 후 비인두의 편평상피암증으로 진단 받고 6840cGy의 방사선 치료를 받았으며 1년 후 재발소견으로 암중제거수술을 시행 받았다.
- 치료경과: 초진시 파노라마 사진에서 #47의 발치와 후방으로 골의 치밀도가 떨어져 있었으나 특이할 만한 사항은 관찰되지 않았다(Fig. 1). 내원 후 5일간 항생제 치료와 드레싱을 시행하였으나 통증 및 부종은 더 심해졌다. CT 검사

상에서 특이할만한 골변화 없이 교근부위에 농양형성이 의심되어(Fig. 2) 구강내 및 구강외로 절개 및 배농술(I&D)을 시행하고 이후 5개월간 지속적으로 항생제 요법과 철저한 드레싱을 시행하였으나 배농은 계속되고 통증 및 개구제한도 지속되었다. HBO 사용을 시도하였으나 환자의 이통이 심해져 2기압 하에 여덟 차례만 시행되었다. CT 재촬영 후 우측우각부의 광범위한 골파괴양상이 관찰되어 보다 적극적인 외과적 치료를 시행하기로 하였다(Fig. 3). 2005년 6월에 하악골 하연과 후연, 설측피질골의 일부만을 남기고 모든 괴사골 및 관상돌기를 제거하는 하악골 변연절제술을 시행하였다. 수술 중 우측 과두하골절이 발생하였으나 강판 및 스크류로 고정을 시행하였고(Fig. 4) 향후 경과 관찰하여 필요시 과두제거수술 및 재건술을 계획하기로 하였다. 다행히 수술 후 구강외로 연한 삼출물이 아주 소량으로 40여일간 지속된 후 사라졌으며 운동을 통해 개구량이 회복되고 있었다. 술후 3개월째 양호한 치유양상을 보이며 통증이 사라지고 개구량도 3cm으로 많이 회복되었다.

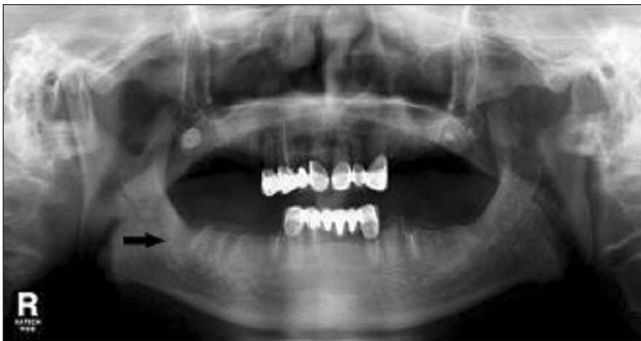

Fig. 1. Preoperative panoramic view of case 1.

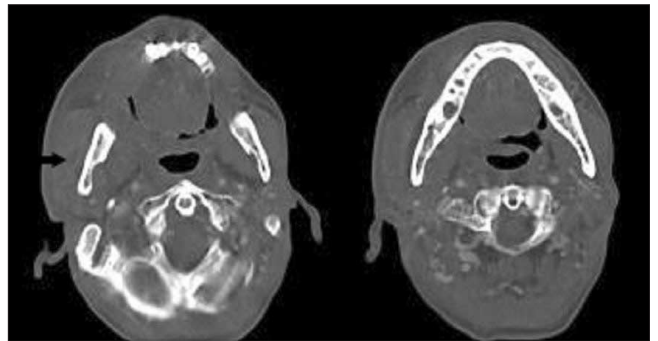


Fig. 2. Preoperative CT showing abscess formation in Right masseter muscle area of case 1.

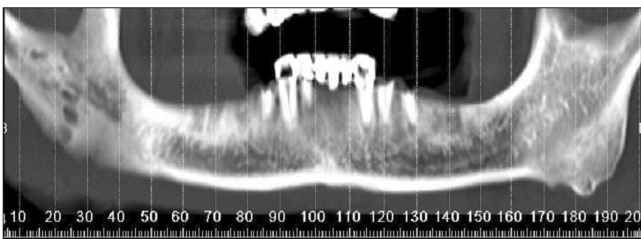


Fig. 3. Preoperative CT showing loss of bony trabecula, erosion and destruction in Right mandible of case 1.

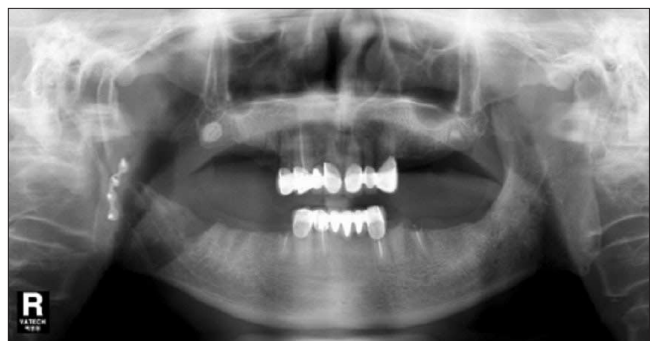

Fig. 4. Postoperative panoramic view of case 1.

2. 증례 2

- 환 자: 신○○ (여자, 49세)
- 주 소: 하악 좌측 구치부의 심한 악취 및 배농
- 증상 및 병력: 상기 환자는 초진시 #38 발치와에서 농이 나오고 있었으며 좌측 우각부의 심한 경결감이 관찰되었다. 환자는 6개월 전 #38 치아가 자연발치되었고 최근 들어 악취가 심해지고 농이 나오기 시작하였다고 하였다(Fig. 5). 과거 병력상 13년 전 본원 일반외과에서 좌측 이하선의 점액표피양암증으로 중앙절제술 시행 후 6120cGy의 방사

선 치료를 받았다.

- 치료경과: 파노라마, CT, Bone scan 검사(Fig. 6-8) 후 국소마취하에 부골적출술 시행하였다. 이 후 지속적으로 항생제 요법과 철저한 드레싱을 시행하였으나 증상의 호전이 보이지 않았다. 약 1개월 후 전신마취하에 좌측 관상돌기를 제거하고 우각부 및 몸체부의 광범위한 피질골박리술 및 괴사골의 소파술을 시행하였다(Fig. 9). 술후 3개월째 증상이 사라지고 발치와 치유가 진행되고 있음을 관찰할 수 있었다(Fig. 10).

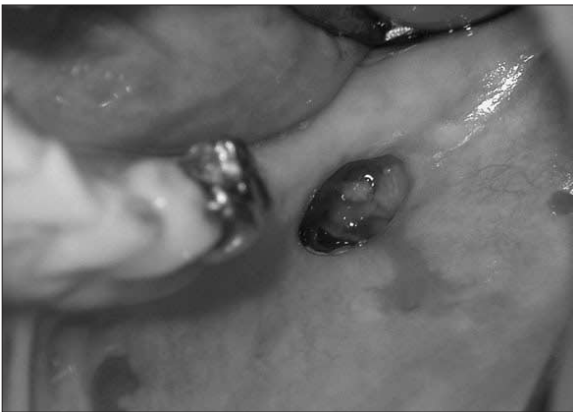

Fig. 5. Preoperative photograph showing non-healing alveolar socket of case 2.

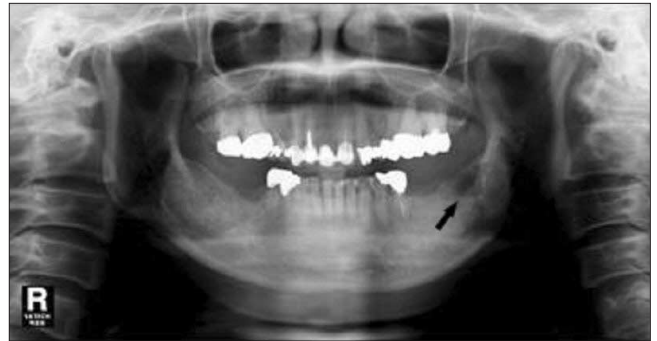

Fig. 6. Preoperative panoramic view of case 2.

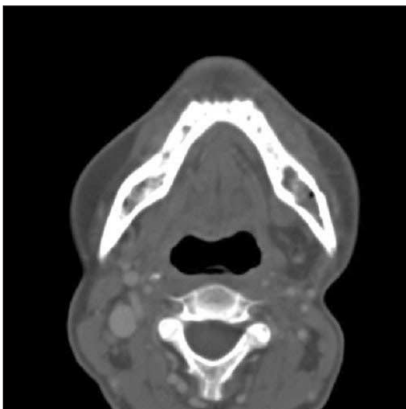


Fig. 7. Preoperative CT showing focal bony defect with peripheral soft tissue enhancement on left mandible of case 2.

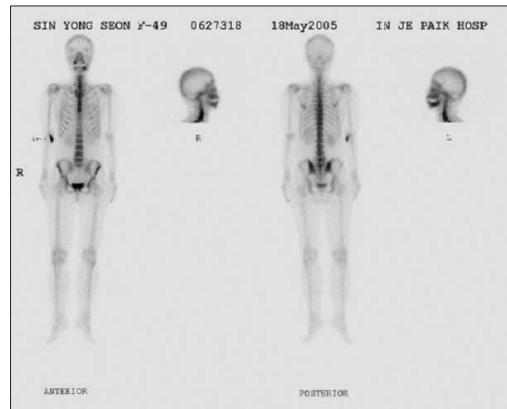


Fig. 8. Preoperative Bone Scan showing increased uptake on left mandible of case 2.

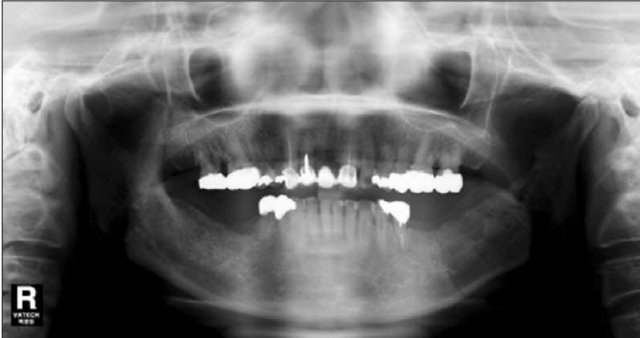

Fig. 9. Postoperative panoramic view of case 2.

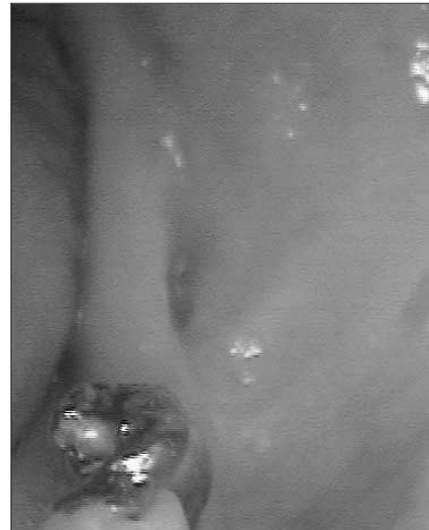


Fig. 10. Postoperative photograph showing healing alveolar socket of case 2.

### Ⅲ. 고 찰

역사적으로 방사선골괴사증은 1926년 Ewing<sup>1)</sup>에 의해 처음 방사선골염(radiation osteitis)으로 보고가 되었으며 일반적으로 동통, 개구제한, 골노출, 농루형성, 반흔형성 등의 다양한 임상 증상을 동반한다.

방사선골괴사증의 발생률은 0.9-35%까지 아주 다양하게 보고되고 있으며<sup>2,9,10,11)</sup>, 국내에서도 김용각 등<sup>12)</sup>이 방사선 조사 받은 132명의 환자 중 10례에서 발생한 것을 보고한 바 있다. 그러나 방사선 치료기술의 발달과 환자들의 구강위생에 대한 의식상승, 방사선 치료 전 치과처치의 증가로 방사선골괴사증의 발생률은 감소하고 있는 추세이다<sup>2,11,13)</sup>. Studer 등<sup>14)</sup>은 1980년대와 1990년대의 방사선골괴사증의 발생률을 비교하였다. 1990년 이전에는 기존의 방식대로 66-72Gy 정도의 방사선 분할치료(conventionally fractionated irradiation)가 시행되어 방사선골괴사증의 발생률이 15% 정도였으나 90년대 이후의 72-80Gy의 과분할방사선치료(hyperfractionated)나 64-72Gy의 가속치료(accelerated)에서는 5%이하로 보고하였다.

방사선치료 후 방사선골괴사증이 발병하는 시기에 있어서도 다양한 보고가 있다. 그러나 방사선치료 종료 후 시간이 지나면서 발병률이 감소할 수는 있지만 방사선골괴사증으로 발병될 잠재력은 없어지지 않는다는 것이 공통적인 견해이다<sup>9,14,15)</sup>. Curri 등<sup>14)</sup>에 의하면 104명의 방사선골괴사증 환자중 58%는 방사선치료 후 1년 이내에, 69%는 2년 이내에, 89%는 5년 이내에 발병하였고 10년 후에 발병한 경우는 7%였다. 평균 발병기간은 18개월이었다. 또한 전체 환자 중에서 89%는 종양 수술, 치성질환 및 외상과 관련하여 나타났으며 11%만이 자발적 혹은 원인불명으로 발병하였다.

Jereczek-Fossa 등<sup>13)</sup>은 많은 문헌들을 통해서 방사선골괴사증

을 일으킬 수 있는 위험요소들을 치료 관련요소, 환자 관련요소, 종양 관련요소로 정리하였다(Table 1). 여기에는 종양의 원발부위 및 종양과 골과의 근접거리, 방사선 치료방법, 방사선 양, 환자의 구강내 상태, 발치 등이 포함된다.

Glanzmann과 Gratz<sup>16)</sup>는 189명의 방사선치료환자 중 20명에서 방사선골괴사증이 발생하였고, 이들 모두 66Gy이상의 방사선 양을 조사받았다고 하였다. Fujita 등<sup>17)</sup>은 60Gy의 근접치료(brachytherapy)와 적어도 30Gy이상의 원격치료(external radiotherapy)시 발생율이 아주 높았다고 보고하였다.

방사선 조사 받은 환자에서 치아발치 혹은 치성질환은 방사선골괴사증과 관련된 가장 큰 위험요소로 알려져 있다<sup>9,18,19)</sup>. 본 증례들에서는 방사선 치료 종료 후 6년, 13년이 경과하여 본원에 내원하였기에 정확한 방사선골괴사증의 발병시기를 알 수 없지만 환자의 증상과 관련해 보면 발치 및 치성질환이 큰 영향을 미쳤음을 짐작할 수 있다. Reuther 등<sup>9)</sup>은 68명의 방사선골괴사증 환자 중 50%는 발치와 관련이 있었음을 보고하였다. Beumer 등<sup>18)</sup>은 방사선치료 후 발치를 시행했던 방사선골괴사증 환자의 45%에서 하악골 골절제술이 필요했고 방사선치료 전 발치를 시행했던 환자의 경우 12%에서 하악골 골절제술이 필요했다고 보고했다. 또한 예방을 위해서는 방사선치료 시작 전 발치창의 치유를 위해 최소 10-14일 정도의 기간이 필요하다고 하였다. 방사선치료 후에는 적어도 9-12개월 후에 발치가 추천된다<sup>13)</sup>.

Marx<sup>4)</sup>는 방사선 조사에 의해 발생된 동맥내막염(endarteritis)이 Hypoxia, Hypocellularity, Hypovascularity를 일으켜 조직의 붕괴 및 만성적으로 치유되지 않는 상처를 만든다고 하였다. 이후 이 이론은 방사선골괴사증의 가장 타당한 병인론으로 받아들여졌고 여기에 기초하여 고압산소요법(HBO)과 외과적 치료의 병행은 최적의 치료로 여겨져 왔다. 또한 HBO사용시 병



**Table 1.** Factors associated with the risk of mandibular osteoradionecrosis. (Cited from Jereczek-Fossa et al, 2002)

| Risk factor   |                                      |                                     |
|---|--------------------------------------|-------------------------------------|
| Treatment-related variables                                 | Patient-related variables            | Tumour-related variables            |
| Total radiotherapy dose                                     | Deep parodontitis                    | Tumour size or tumour stage         |
| Biologically effective dose                                 | Bad oral hygiene                     | Association of the tumour with bone |
| Photon energy   | Alcohol and tobacco abuse            | Anatomic tumour site                |
| Brachytherapy dose rate                                     | Bone inflammation                    |                                     |
| Combination of external beam irradiation and brachytherapy  | Pre-treatment dental status          |                                     |
| Volume of brachytherapy overdosage                          | Dental extraction after radiotherapy |                                     |
| Field size  |                                      |                                     |
| Dose per fraction   |                                      |                                     |
| Short interval between fractions                            |                                      |                                     |
| Volume of the ramus of mandible irradiated with a high dose |                                      |                                     |
| Use of a single ipsilateral radiotherapy field              |                                      |                                     |
| Use of unilateral wedge arrangements                        |                                      |                                     |
| Bone surgery in postoperative irradiation                   |                                      |                                     |

소부위의 재혈관화를 위해서는 2.4기압에서 1회에 90분, 최소 20회 이상을 지속해야 한다고 하였다<sup>20</sup>. HBO는 저산소화된 조직에 산소공급을 증대시키고 섬유모세포의 증식과 혈관생성을 촉진할 수 있다<sup>10,13</sup>. Bui 등<sup>21</sup>은 방사선골괴사증이 HBO에 잘 반응하고 81%(17/21)에서 임상적인 증상개선을 보였다고 보고하였다. Marx 등<sup>22</sup>은 치아발치 후 방사선골괴사증의 발생에 대한 연구에서 penicillin과 HBO를 비교하였으며 penicillin 단독 사용시 29.9%, HBO 단독 사용시에는 5.4%로 나타나 HBO의 효능을 강조하였다. 그러나 일부에서는 방사선치료 후 조심스런 발치는 HBO의 사용없이도 5% 미만의 방사선골괴사증 발생을 일으킬 수 있다고 보고한다<sup>24</sup>. 실제로 HBO의 사용에 대한 연구는 대부분 통제실험(controlled trials)이 결핍되어 있으며 이론적인 부분이 많아 논쟁의 대상이 된다. Annane 등<sup>6</sup>은 2004년 임의적(randomized)이고, 통제된(placebo-controlled) 실험에서 HBO를 사용한 군과 Placebo군을 비교하였다. Placebo군은 100% 산소가 아닌 9% 산소와 91% 질소로 행해졌고 회복율은 19% 대 33%로 오히려 HBO 사용군에서 더 좋지 않음을 보였다. Maier 등<sup>7</sup>도 진행된 방사선골괴사증 환자에서 국소적 괴사조직 제거 및 항생제를 사용했을 때와 HBO를 부가적으로 시행했을 때의 차이가 없었다고 보고하였다. 본원에서도 방사선골괴사증의 부가적인 치료로 HBO를 사용하고 있으나 환자의 경제적 부담이 크고 치료 기간이 길어 선택적으로 사용하고 있다. 첫 번째 증례에서는 수술전 HBO를 시행하였으며 환자의 이통이 심해져 2기압 하에 90분씩 여덟 차례만 시행되어 임상 효과에 대해 알 수는 없으나 이전의 치료 증례들에서 보면 HBO의 사용이 치유에 크게 기여했던 것으로 생각되지는 않는다.

최근에는 이처럼 HBO의 비효율성 뿐 아니라 세포생물학의 발달로 예전과는 다른 관점에서 병인론이 제시되고 있다.

Delanian 등<sup>8</sup>은 섬유위축기전(fibroatrophic mechanism)으로 인하여 방사선골괴사증이 나타난다고 하였다. 이 과정은 방사선 조사 후 섬유화전 염증기(pre-fibrotic aspecific inflammatory phase), 섬유화 세포기(fibrotic cellular phase), 기질 치밀화 및 리모델링기(matrix densification and remodelling phase)의 3단계로 이루어지며, 항산화제(antioxidant)와 항섬유소제(antifibrosis)의 사용으로 이 진행을 막을 수 있다고 하였다. 이러한 제제로 pentoxifylline과 tocopherol 등이 있으며 이는 혈액의 점도를 낮추고 조직의 산소를 증가시켜 섬유화를 방지할 수 있다. Al-Nawas 등<sup>24</sup>은 파골세포(osteoclast)의 변화를 강조하였다. 골세포의 괴사가 방사선치료 수주 후부터 나타나기 시작하였고 이 시기에 혈관성의 변화는 관찰되지 않았다. 즉 방사선조사시 혈관의 변성(vascular alteration)보다 파골세포가 먼저 영향을 받게 되고 파골세포에 의한 골교체(turnover) 억제가 방사선골괴사의 원인이 된다고 하였다. Mumykmaz 등<sup>25</sup>은 방사선 치료와 paclitaxel의 병행으로 방사선골괴사증을 예방할 수 있다고 하였다. Paclitaxel은 항암치료제로 세포간질액압력을 낮추고 저산소증을 방지하는 작용을 한다.

외과적 치료의 개입은 괴사가 치조골에 국소화 되지 않고 하악골 전반에 걸쳐 나타나거나, 보존적 치료로 해결되지 않는 경우에 필요하다. Notani 등<sup>15</sup>은 보존적 치료를 시행한 58명의 환자에서 60%가 부가적인 치료가 필요하였다고 보고하였다. 외과적 치료 시에는 모든 괴사골과 반흔조직을 제거하고 새로운 혈류공급이 가능하도록 만들어야 하며 많은 양의 골과 연조직 결손이 예상되면 방사선 조사되지 않은 조직의 이식을 동반한 재건술을 고려하여야 한다<sup>26</sup>. 재건의 목적은 창상의 치유와 함께 심미성과 기능성을 회복시키는 것이며 이 경우 견갑피판(scapular flap), 전완요피판(radial foreram flap), 비골피판

(fibular flap), 장골피판(iliac flap) 등이 추천된다<sup>26,27</sup>. 이러한 광범위한 외과적 치료가 항상 성공적인 것은 아니다. 조기의 외과적 개입으로 조직 손상 및 진행을 최소화시키고 환자에게 빠른 치유와 만족감을 가져다 줄 수 있지만 실패시에는 환자에게 더 큰 손상 및 병소의 진행, 확대를 야기할 수 있으므로 치료 방법 및 개입시기에 있어 술자의 조심스런 선택이 필요하다<sup>19</sup>. 본 증례들에서는 초기치료로 보존적인 치료를 시행하였으나 증상 개선이 없어 외과적 수술을 시행하게 되었으며 첫 번째 증례에서는 보다 빨리 적극적인 수술을 시행하였으면 수술 부위 및 치유기간이 줄었을 것으로 사료된다.

#### IV. 요 약

방사선골괴사증은 발병율이 낮아지고는 있으나 발병시 여전히 치료가 힘든 합병증이다.

방사선골괴사증의 병인 및 치료에 대해서는 논쟁이 계속되고 있으나 그 과정에서 새로운 시도와 개발이 진행되고 있어 고무적이라 할 수 있다.

방사선골괴사증은 치유기전의 문제이며 임의적으로 발병할 수 있어 완전한 예방은 불가능하다. 그러나 앞서 언급한 위험요소들을 주의깊게 인지하고 방사선 치료 전 예방적인 치과치료, 조심스런 발치 및 발치 후 충분한 치유기간, 구강 위생 교육, 예방적 항생제의 사용 등을 철저히 함으로써 발병 위험을 줄일 수 있다. 이 질환은 발병시 자발적으로 치유되지 않으며 보존적 치료로 개선이 되지 않을 시에는 적절한 외과적 개입이 필수적이다. 외과적 개입시에는 방사선골괴사 병소뿐 아니라 환자의 나이, 건강상태 및 환자의 바람, 암종의 예후등도 함께 고려해야 한다.

본 교실에서는 2명의 방사선골괴사증 환자에 대해 비록 장기간의 치료가 시행되었지만 비교적 양호한 치유결과를 얻을 수 있었기에 문헌고찰과 함께 보고하는 바이다.

#### 참고문헌

- Ewing J: Radiation osteitis. *Acta Radiol* 1926;6:399-412.
- Teng MS, Futran ND: Osteoradionecrosis of the mandible. *Curr Opin Otolaryngol Head Neck Surg* 2005;13(4):217-221.
- Schwartz HC, Kagan RK: Osteoradionecrosis of the mandible: scientific basis for clinical staging. *Am J Clin Oncol* 2002;25:168-171.
- Marx RE: Osteoradionecrosis: A new concept of its pathophysiology. *J Oral Maxillofac Surg* 1983;41:283-288.
- Clayman L: Clinical controversies in oral and maxillofacial surgery: part two. Management of dental extractions in irradiated jaws: a protocol without hyperbaric oxygen therapy. *J Oral Maxillofac Surg* 1997;55:275-281.
- Anane D, Depondt J, Aubert P, et al: Hyperbaric oxygen therapy for radionecrosis of the jaw: a randomized, placebo-controlled, double-blind trial from the ORN96 study group. *J Clin Oncol* 2004;22:4893-4900.
- Maier A, Gaggl A, Klemen H, et al: Review of severe osteoradionecrosis treated by surgery alone or surgery with postoperative hyperbaric oxygenation. *Br J Oral Maxillofac Surg* 2000;38:173-176.
- Delanian S, Lefaix JL: The radiation-induced fibroatrophic process: therapeutic perspective via the antioxidant pathway. *Radiother Oncol* 2004;73:119-131.
- Reuther T, Schuster T, Mende U, Kubler A: Osteoradionecrosis of the jaws as a side effect of radiotherapy of head and neck tumor patients: a report of a thirty year retrospective review. *Int J Oral Maxillofac Surg* 2003;32:289-295.
- Mendenhall WM: Mandibular osteoradionecrosis. *J Clin Oncol* 2004;22:4867-4868.
- Studer G, Gratz KW, Glanzmann C: Osteoradionecrosis of the mandibula in patients treated with different fractionations. *Strahlenther Onkol* 2004;180:233-240.
- 김용각, 유현석, 박재근, 김규영: 악골 방사선골괴사증에 관한 임상적 연구. *대구외지* 1993;19(2):177-184.
- Jereczek-Fossa BA, Orecchia R: Radiotherapy-induced mandibular bone complications. *Cancer Treat Rev* 2002;28:65-74.
- Curi MM, Dib LL: Osteoradionecrosis of the jaws: a retrospective study of the background factors and treatment in 104 cases. *J Oral Maxillofac Surg* 1997;55(6):540-544.
- Notani K, Omori K, Nakamura M, et al: Management of mandibular osteoradionecrosis corresponding to the severity of osteoradionecrosis and the method of radiotherapy. *Head Neck* 2003;25:181-186.
- Glanzmann C, Gratz KW: Radionecrosis of the mandible: a retrospective analysis of the incidence and risk factors. *Radiother Oncol* 1995;36:94-100.
- Fujita M, Hirokawa Y, Kashiwado K, et al: An analysis of mandibular bone complications in radiotherapy for T1 and T2 carcinoma of the oral tongue. *Int J Radiat Oncol Biol Phys* 1996;34:333-339.
- Beumer J, Harrison R, Sanders B, et al: Osteoradionecrosis: predisposing factors and outcomes of therapy. *Head Neck Surg* 1984;6:819.
- Oh HK, Chambers MS, Garden AS, et al: Risk of osteoradionecrosis after extraction of impacted third molars in irradiated head and neck cancer patients. *J Oral Maxillofac Surg* 2004;62:139-144.
- Marx RE, Ehler WJ, Tayapongsak P, Pierce LW: Relationship of oxygen dose to angiogenesis induction in irradiated tissue. *Am J Surg* 1990;160(5):519-524.
- Bui QC, Lieber M, Withers HR, et al: The efficacy of hyperbaric oxygen therapy in the treatment of radiation-induced late side effects. *Int J Radiat Oncol Biol Phys* 2004;60:871-878.
- Marx RE, Johnson RP, Kline SN: Prevention of osteoradionecrosis: a randomized prospective clinical trial of hyperbaric oxygen versus penicillin. *J Am Dent Assoc* 1985;111:49-54.
- Sulaiman F, Huryan JM, Slotolow IM: Dental extractions in the irradiated head and neck patient: a retrospective analysis of the Memorial Sloan-Kettering Cancer Center protocols, criteria, and end results. *J Oral Maxillofac Surg* 2003;61:1123-1131.
- Al-Nawas B, Duschner H, Grotz KA: Early cellular alterations in bone after radiation therapy and its relation to osteoradionecrosis. *J Oral Maxillofac Surg* 2004;62(8):1045.
- Mumykmaz K, Mumykmaz F, Altundag K, Altundag O: Incidence of mandibular osteoradionecrosis may be low in head and neck cancer patients treated with concurrent radiation and weekly paclitaxel. *Med Hypotheses* 2005;65(5):994-995.
- Chang DW, Robb GL, Miller MJ, et al: Management of advanced mandibular osteoradionecrosis with free flap reconstruction. *Head Neck* 2002;23:830-835.
- Shaha AR, Huryan J, Shah JP, et al: Resection and immediate microvascular reconstruction in the management of osteoradionecrosis of the mandible. *Head Neck* 1997;19:406-411.