

두경부 영역에 발생한 괴사성 근막염: 증례보고

서운경 · 이 원 · 한형욱 · 고택수 · 박수현 · 김인수
가톨릭대학교 의정부성모병원 치과 구강악안면외과

Abstract (J. Kor. Oral Maxillofac. Surg. 2006;32:580-587)

NECROTIZING FASCIITIS OF HEAD AND NECK AREA : 4 CASES REPORTS

Woonkyung Seo, Won Lee, Hyung-Uck Han, Taeksu Go, Suhyun Park, Insoo Kim

Div. of Oral and Maxillofacial Surgery, Dept. of Dentistry, Uijeongbu St. Mary's Hospital, The Catholic University of Korea

Necrotizing fasciitis has been recognized as a potentially lethal and rapidly progressing infection. Necrotizing fasciitis of head and neck area is rare but fatal disease that should be prompt diagnosis and recognition. If not promptly recognized and treated, infection can spread into the deep spaces of the neck and compromise the airway. It may also spread into the mediastinum producing life threatening sepsis.

In this report, we describe the treatment of 4 cases of necrotizing fasciitis of head and neck area and discuss diagnosis, treatment, complication and consideration with review of literatures.

Key words: Necrotizing fasciitis, Odontogenic infection, Antibiotics, Sepsis

I. 서 론

괴사성 근막염은 피하조직과 근막을 빠르게 괴사시키는 급성 감염질환이다. 1871년 Joseph Jones에 의해 병원성 괴저증(Hospital gangrene)으로 처음 이 질환이 소개 되었고, 1952년 Wilson이 괴사성 연조직 감염에 괴사성 근막염이라는 말을 처음 사용하였다^{1,2)}. 주로 사지, 복부, 회음부에서 호발하고, 초기 치료가 지연되면 감염이 피하조직과 피부, 심층의 근막, 그리고 근육까지 퍼져 심한 전신적 독성과 함께 광범위한 괴사가 일어난다^{3,4)}. 두경부 영역에서는 매우 드물게 나타나지만, 즉각적인 치료가 시행되지 않으면 목과 기도 그리고 종격동까지 퍼져 생명을 위협하게 되고, 치사율도 20-40%로 매우 높게 알려져 있다⁵⁾. 특히 당뇨, 신부전, 악성종양, 스테로이드 치료환자 같은 신체 저항 기전이 약화된 환자에서 더욱 호발한다⁶⁾.

본 교실에서는 최근 경험한 4증례의 괴사성 근막염 환자에서 진단 및 치료와 합병증에 대한 다소간의 지견을 얻었기에 문헌고찰과 함께 보고하는 바이다.

II. 증례보고

■ CASE I

55세의 남자 환자로 15일정도 지속된 우측 하악 구치부 동통과 종창을 주소로 본원에 내원하였다. 내원 당시 경부의 종창과 홍반 그리고 피부 경결감이 있었고, 촉진 시 심한 통증을 호소하며 연하곤란과 호흡곤란이 관찰되었다. 임상 및 방사선학적 검사결과 #47의 C3 caries, #48의 periapical lesion이 관찰되었고, 전반적인 치석 침착과 함께 불량한 구강위생상태를 보였다. 1년 전부터 협심증으로 인해 투약 중 이었고, 혈액 검사결과 당뇨가 있었다. Vital sign과 혈액검사, 생화학검사를 시행하고(Table 1), 방사선 및 CT촬영을 시행하였다. 검사결과 당뇨가 있어 인슐린을 이용하여 혈당조절을 시행하였고, CT이미지상 악하부와 이하부의 가스 및 농양이 관찰되고, 경부를 따라 upper chest까지 fluid collection이 관찰 되었다(Fig. 1). 국소마취하에 구내, 구외 절개를 통한 배농을 시행하고 3세대 cephalosporin과 aminoglycoside 및 clindamycin을 복합 투여 하면서 지속적인 환부 세척을 하였다. 술 후 호흡곤란 증세는 호전되었으나 여전히 연하곤란 및 지속적인 농양의 배출이 보이고 심한 악취와 삼출이 관찰되어, 입원 7일째 전신마취하에 #48 원인치의 발치와 좌측 악하부에서 우측 악하부에 이르는 광범위한 절개를 통한 배농과 근막절제술을 시행하였다. 수술 후 심장 근육병증(cardiomyopathy) 증세가 나타나 순환기내과와의 협진하여 치료 하였고, 수술부의 지속적인 세척과 항생제치료를 시행하

김인수

480-717 경기도 의정부시 금오동 65-1
의정부성모병원 치과 구강악안면외과

Insoo Kim

Division of OMFS, Department of Dentistry, Uijeongbu St. Mary's Hospital,
65-1 Geumo-dong, Uijeongbu-si, Gyeonggi-do, 480-717, Republic of Korea
Tel: +82-31-820-3184 Fax: +82-31-847-2894
E-mail: omskim@catholic.ac.kr; omskim@gmail.com

였다. Follow-up CT상 양측경부의 염증양상은 많이 감소된 상태였고(Fig 2), 조직검사상 괴사조직들이 염증세포들과 함께 관찰되었다(Fig. 9-1). 연하곤란과 호흡곤란 증세는 사라졌고, 농 배출 감소와 함께 전신상태가 호전되어 입원 14일째 퇴원하였다. 퇴원 1주일 후 내원 시 특이사항 관찰되지 않았으나 환자는 더 이상 내원하지 않았다.

■ CASE II

33세의 남자 환자로 내원 4일 전부터 시작된 우측 구치부 동통과 종창으로 개인치과에서 투약하였으나 증상 심해져 본원 응급실 통해 내원하였다. 내원 당시 우측 악하부와 경부의 종창과 홍반 그리고 피부 경결감이 있었고, 구강저부의 거상과 이중설, 개구제한, 연하곤란을 보였다. #48의 C3 caries와 periapical lesion이 관찰되었고, #16, 26의 잔존치근이 관찰되었다. 특별한 과거병력은 조사되지 않았으나 혈액 검사결과 당뇨가 있었다. Vital sign과 혈액검사, 생화학검사를 시행하고(Table 1), 검사결과 당뇨가 있어 인슐린을 이용하여 혈당을 조절 하였다. CT이미지상 fluid와 gas가 구강저, 악하간극, 인두간극을 따라 경부 흉관입구(thoracic inlet)까지 연장되어 있어(Fig. 3), 국소 마취하에 구내, 구외 절개를 통한 배농을 시행하고 3세대 cephalosporin과 aminoglycoside계 항생제 및 clindamycin을 복합 투여 하면서 지속적인 환부 세척술을 시행하였다. 지속적인

배농은 되었으나 증상의 개선은 보이지 않고, 호흡곤란과 연하 곤란, 체온증가와 흉부 경결감이 관찰되어 입원3일째 전신 마취하에 기관절개술을 시행하고, 이하부 및 양측 교근간극과 협부간극의 절개를 통한 배농과 근막절제술을 시행하였다. 중환자실에서 항생소염 요법과 환부 세척을 통해, 증상 호전이 관찰되었으나, 수술 후 3일째 급성 십이지장 출혈로 일반외과에서 전신마취하에 유문성형술(pyloroplasty), 미주신경절제술(vagotomy)과 십이지장절제술(duodenostomy)을 시행하였다. 수술 후에도 몇 차례의 hematochezia와 빈혈을 보여 수혈을 시행하였다. 입원 17일째 미생물 배양검사서 MRSA(methicillin resistant staphylococcus aureus)균이 검출되어 감염내과와 상의 후 Vancomycin으로 항생제를 교체하여 투여하였다(Table 2). 조직학적 검사결과에서도 광범위한 괴사조직이 관찰되었다(Fig. 9-2). 지속적인 항생요법과 수액요법, 환부세척으로 증상 호전이 관찰되었고, 기관절개술 부위도 특별한 문제없이 closure되었다. Follow-up CT상 submandibular gland의 확장과 muscle, fascia의 thickening은 남아있지만, 경부의 gas와 fluid collection은 대부분 해소되었고, mediastinal space까지 연장된 염증도 사라졌다(Fig 4). 점차 농의 배출이 감소하였고 연하곤란과 호흡곤란 증세도 개선되었으며, 추가적인 십이지장 출혈증세가 관찰되지 않아 입원 37일째 퇴원하였다. 약 한 달의 경과관찰 동안 재발이나 악화는 보이지 않고 수술부위 합병증도 관찰되지 않았다.

Table 1. Laboratory data.

| Case No. | B.P (mmHg) | Pulse (/min) | Respiration rate(/min) | B.T (°C) | WBC (10 ⁹ /L) | Neutrophil (%) | Sugar fasting (mg/dl) | CRP (mg/dl) | E.S.R (wastergren) (mm/h) |
|--------------|------------|--------------|------------------------|----------|--------------------------|----------------|-----------------------|-------------|---------------------------|
| Case 1(55/M) | 110/80 | 80 | 22 | 37 | 28* | 84 | 146* | | 54* |
| Case 2(33/M) | 100/60 | 78 | 20 | 36.5 | 15.6* | 89.4 | 150* | 18.55* | 64* |
| Case 3(66/M) | 110/60 | 100* | 20 | 37 | 23.4* | 89.3 | 182* | 10.8* | 74* |
| Case 4(58/M) | 120/80 | 80 | 20 | 38.5* | 12.1* | 88.3 | 65 | | 62* |

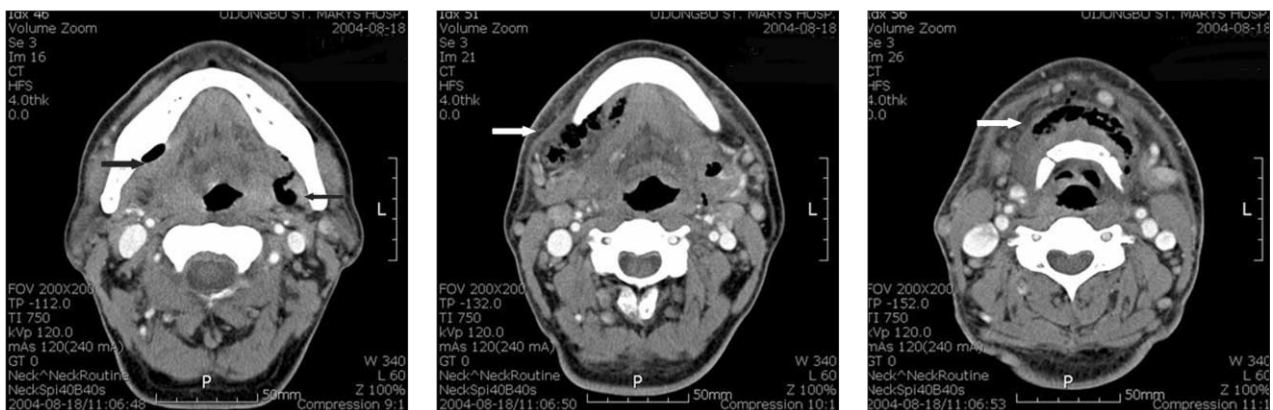

Fig. 1. CT images of Case I at pre-operative state.

Diffuse soft tissue swelling with fluid collection along the anterior neck and air bubbles in both submandibular and submental areas.

■ CASE III

66세 남자 환자로 7일전부터 시작된 하악 좌측 구치부의 치통과 부종을 주소로 내원하였다. 내원 당시 좌측 악하부와 협부, 안와부의 부종을 보였고, 개구제한과 두통을 호소하였다. #35의 periapical lesion과 전반적인 치석 침착이 있었고 구강위생은 좋지 않았다. 혈압과 당뇨로 인해 투약 중이었고, 내원 당시 sugar fasting은 182 mg/dL로 조절되지 않는 상태였다. Vital sign과 혈액검사, 생화학검사를 시행하고(Table 1), 방사선 및 CT촬영을 시행하였다. CT이미지상 좌측 저작근막과 협부 근막의 봉와직염 및 근염 소견을 보여, 국소마취하에 구내절개를 통한 배농을 시행하고, 3세대 cephalosporin, aminoglycoside와 clindamycin을 복합 투여 하면서 지속적인 환부 세척술을 시행하였다. 아울러 인슐린을 이용한 혈당 조절을 하였다. 배농부의 농 배출은 되었으나 증상의 호전 없이, 심한 악취와 염발음을 보이며 부종이 증가되었고, 호흡곤란을 호소하였다. 입원 5

일째 촬영한 CT상 좌, 우측 경부 모두에 fluid 와 gas collection이 관찰되고, 인두간극의 부종이 관찰되었다(Fig. 5). 전신마취하에 기관절개술과 좌측 측두간극에서 우측 교근간극에 이르는 절개를 통한 배농과 근막절제술을 시행하였다. 원인치아로 보인 #35치아도 발치 하였다. 미생물 배양검사서 MRSA균이 검출되어 감염내과와 상의 후 Vancomycin을 투여하였고, 추가적인 미생물검사에서는 MRSA는 관찰되지 않았다(Table 2). 조직 검사결과 넓은 범위에서 괴사조직들이 염증세포들과 함께 관찰되었다(Fig. 9-3). 중환자실에서 지속적인 항생요법과 수액요법, 환부세척으로 증상 호전을 보였으나, deep neck space에 fluid collection이 해결되지 않아 입원 20일째 농양제거 위해 이비인후과와 협진하여 전신마취하에 추가 배농을 시행하였다(Fig. 6). 2차 수술 후 농양의 배출이 감소하고 전신상태의 개선을 보여 입원 44일째 퇴원하였다. 약 50일간의 경과관찰 동안 합병증이나 후유증은 관찰되지 않았다.

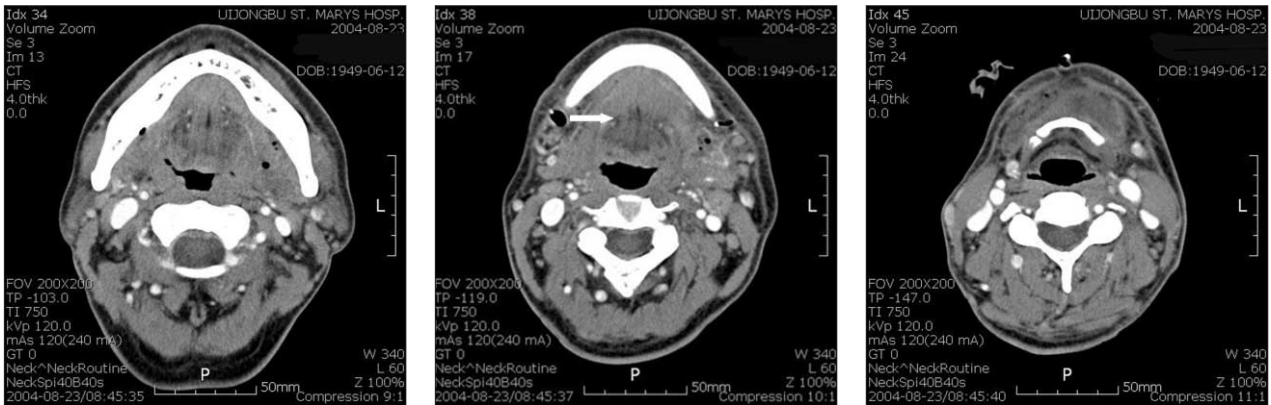

Fig. 2. CT images of case I at post-operative state. Swelling and inflammatory process are remarkably regressive.

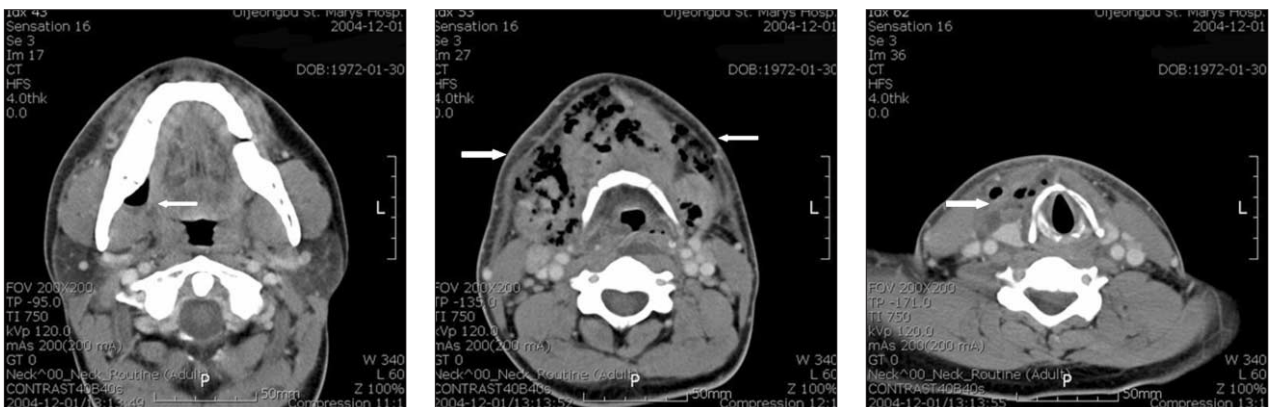

Fig. 3. CT images of Case II patient at pre-operative state. Multicompartmental fluid and gas collection along the mouth floor, submandibular space, pharyngeal and anterior cervical spaces.

■ CASE IV

59세의 남자 환자로 10일전부터 시작된 우측 협부의 증상으로 다른 의료기관에서 절개 및 배농을 시행한 상태로 1주일 동안 치료 받았으나 증상호전 보이지 않아 본원 응급실 통해 내원하였다. 내원 당시 안면부의 부종과 함께 지름 약 40mm 정도의 괴사가 관찰 되었고, drain이 유지된 상태였다. 다수의 치아 우식증과, #12,46,47,48의 periapical lesion이 관찰되고 우측 구개

부에 fistula가 관찰되었다. 심한 관절염으로 거동이 불편하였고, 장기간 음식섭취의 불량으로 전신상태가 불량하였다. Vital sign과 혈액검사, 생화학검사 방사선 및 CT촬영을 시행하였다 (Table 1). 내원 당시 38.5°C로 고열을 나타내었고, CT 촬영 결과 우측 협부간극의 부종과 편도주위 농양과 우측 인두부를 따라 gas formation이 관찰되었다(Fig. 7). Flomoxef, aminoglycoside와 clindamycin을 복합 투여 하면서 지속적인 환부 세척술을 시행하였다. 전신마취하에 우측 협부의 배농과 괴사조직을 제거하

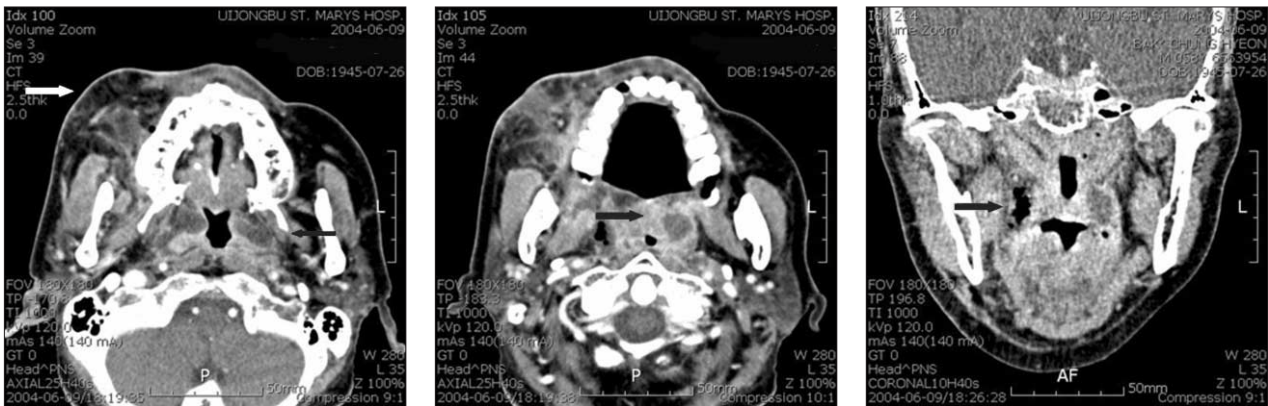

Fig. 7. CT images of Case IV at admission. Soft tissue swelling and fat infiltration at right malar and buccal area. Gas formation along the right pharyngeal area.

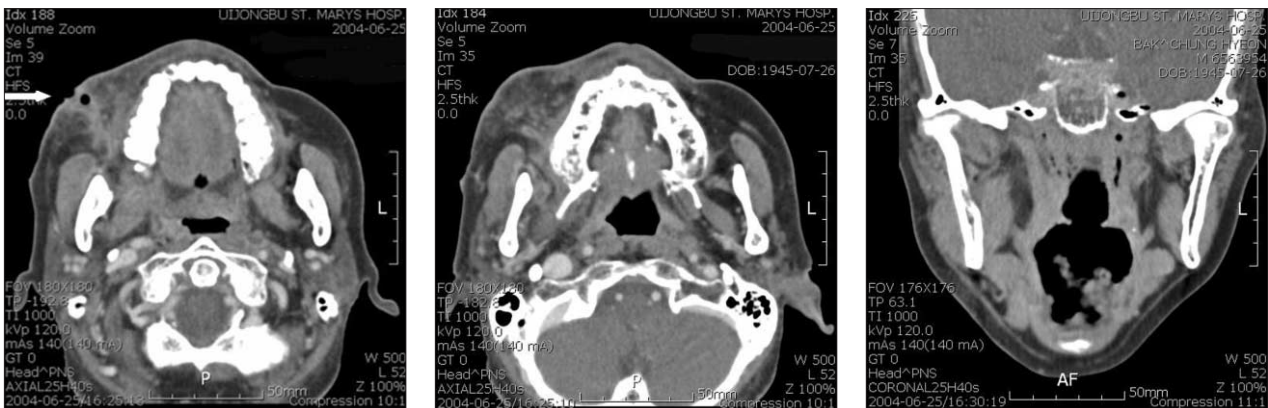

Fig. 8. CT image of Case IV at post-operative state. Remarkable regression of abscess formation at pharyngeal and retropharyngeal spaces.

Table 2. Bacterial culture and identificatio.

| Case 2 : <i>Staphylococcus aureus</i> | | Case 3 : Coagulase negative staphylococcus | |
|---------------------------------------|-------------------|--------------------------------------------|-------------------|
| Penicillin : R | Cephalothin : R | Penicillin : R | Cephalothin : R |
| Oxacillin : R | Vancomycin : S | Oxacillin : R | Vancomycin : S |
| Teicoplanin : S | Erythromycine : R | Impenem : R | Erythromycine : S |
| Superazone : S | | Superazone : S | |

* S: susceptible, R: resistance

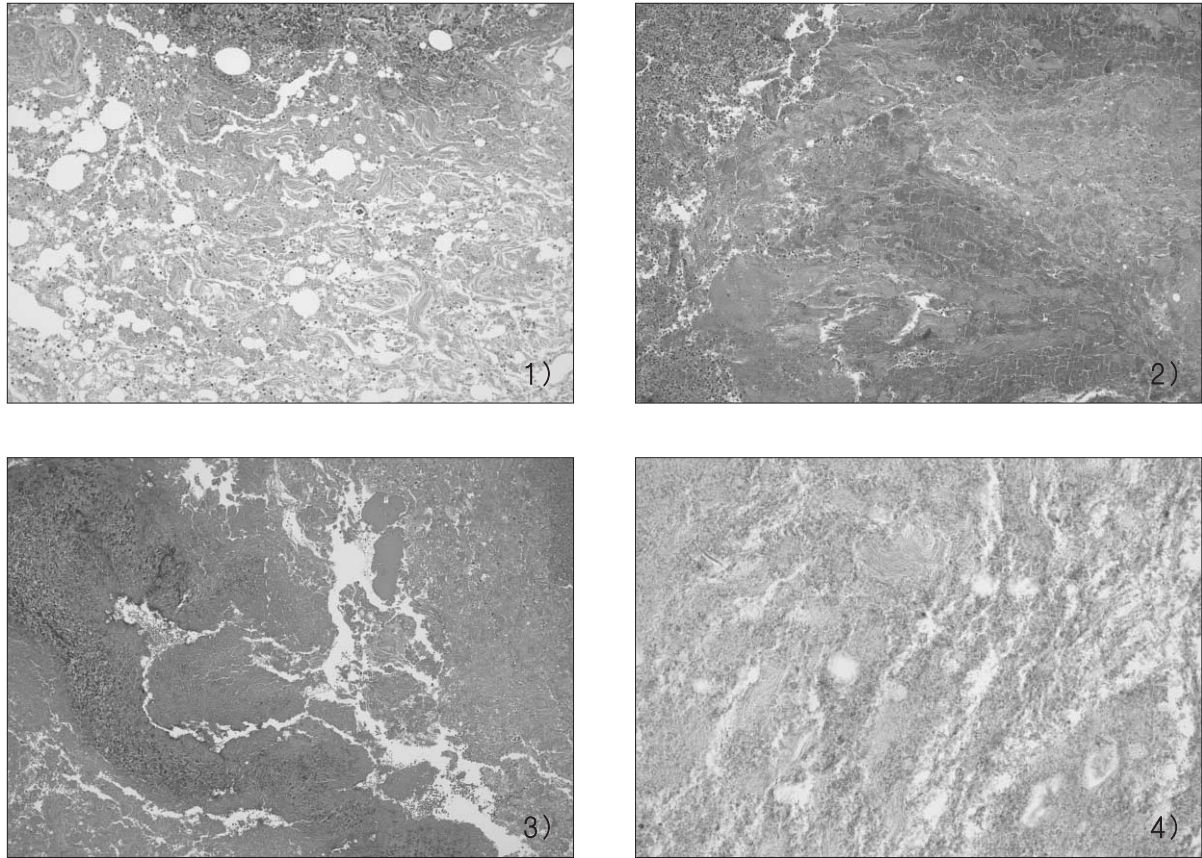


Fig. 9. Pathological examinations of cases. The surgical specimens show chronic inflammation with necrosis. (1) Case I patient, (2) Case II patient, (3) Case III patient, (4) Case IV patient.

고(Fig. 9-4), #12, 46, 47, 48을 받치 하였다. 지속적인 환부 세척술과 항생요법을 시행하여 증상호전 되었다(Fig. 8). 안면 결손부위 치료를 위해 성형외과와 협진을 시도하였으나 환자분의 거부로 치료를 하지 않았다. 내원 당시부터 음식 섭취가 불가능하였고, 증상호전이 관찰되었지만 여전히 음식 섭취를 하지 못하였다. 이의 평가를 위해 입원 23일째 소화기내과로 전과되었고, lung mass가 관찰되어 호흡기 내과에서도 추가 검사를 시행하였다. 입원 28일째 통원치료를 설명하고 퇴원하기로 하였다. 그러나 퇴원 당일 오전 갑작스런 의식 저하와 cardiac arrest나 타나 심폐소생술 시행하였으나 회복되지 않고 사망하였다. 폐렴, 패혈증, 대사성 산증으로 원인 추정되나 검사를 시행하기 전에 사망하였다.

III. 총괄 및 고찰

괴사성 근막염은 두경부영역에서는 드물지만 조기 진단과 치료가 늦어지면 생명을 위협할 수 있는 치명적인 질환이다. 두경부 영역에서 발생하는 괴사성 근막염의 원인은 다양하지만 주로 치성감염, 편도주위감염, 타액선염, 수술 혹은 외상에 의한 이차감염에 의해 발생한다¹⁰⁻¹³. 하지만 외상병력은 기억

하지 못하거나 무시될 수 있어 외상병력을 못 찾을 수 있다. 당뇨, 동맥경화, 비만, 영양실조, 알코올중독, 신부전, 스테로이드 치료, 약성중양, 고령의 나이 등으로 인해 신체 저항 기전이 약화된 환자에서 더욱 호발한다^{3,4,14,15}. 대부분의 환자에서 음식의 섭취가 불량하여 전신적인 저항력이 떨어지게 된다. 합병증으로 종격동염, 폐농양, 패혈증, 중추신경장애 등이 발생할 수 있다^{4,16}. 증례 1과 2에서는 하악 우측 제3대구치의 치치주위염과 치근단 농양이 원인이었고, 증례 3에서는 하악 좌측 제2소구치의 치근단 농양이 원인이었다. 증례 4에서는 치성 감염으로 의심이 되나 직접적인 원인은 파악되지 않았다. 괴사성 근막염은 모든 성별과 연령에서 발생할 수 있다고 알려져 있으나 본 증례에서는 30대가 1명, 50대 이상이 3명이었고, 모두 남자환자였다. 4명의 환자 중 3명이 당뇨가 있었고, 증례 3 환자는 조질 되지 않는 상태였다. 모든 환자가 흡연을 하였고, 구강 위생 상태는 좋지 않았다.

괴사성 근막염의 증상은 매우 다양하고 주로 피부 괴사와 피부 탈색, 피부 감각 상실, 물집이나 수포, 연조직 내 가스형성으로 인한 염발음 등이 관찰 된다⁹. 초기에는 피부가 매끄럽고, 팽팽하고, 빛나게 되지만 정상피부와 이환 피부 사이에 뚜렷한 구분은 보이지 않는다. 질병이 진행됨에 따라 자주 빛의 반

점이나 물집(blister), 수포(bullae)가 형성된다⁷⁾. 피부의 국소적 괴사는 포도상 구균의 독소에 의해서 혈관 내 용혈이 일어나므로써 영양관(nutrient vessel)의 혈전(thrombosis)으로 인한 이차적인 것이다^{2,4,8,9)}. 치료가 시행되지 않으면 근막이 괴사되고 지방의 액화가 일어나 피부의 괴사로 진행된다⁹⁾.

두경부 영역에서의 괴사성 근막염의 진단은 종종 임상적으로 내리지만, 방사선 검사와 CT^{17,18)}, 조직검사를 통해 확진할 수 있다³⁾. 초기 gas collection과 염증의 범위와 해부학적 구조물의 포함관계를 평가 하는 데는 CT이미지가 도움이 된다. 뿐만 아니라 CT이미지를 통해 혈관의 색전증이나 vessel erosion도 평가 할 수 있다. 본 증례들에서도 4환자 모두 CT 소견상 환자 모두에서 연조직 가스 소견을 볼 수 있었고, 국소마취하에 배농술을 시행하였으나 증상의 호전이 보이지 않았다. 또한 4환자 모두 세척술 및 배농술 동안 심한 악취를 동반한 삼출물이 나왔고 염발음 소견을 관찰할 수 있었다.

괴사성 근막염의 치료는 감염의 조기 인식과 적극적인 외과적 치료, 집중적인 항생제 치료, 그리고 전신적 보조요법이다. 초기 외과적인 배농과 괴사된 조직의 근막절제술이 가장 중요하고 병소의 모든 부분에 수행되어야 한다^{1,3,4)}. 증례 1과 증례 2의 환자는 양쪽 악하부를 연결하는 절개를 통해 근막 절제술을 시행하였고, 증례3의 환자는 악하부에서 측두부까지 연결되는 광범위한 절개를 통해 근막 절제술을 시행하였다. 증례 4의 환자는 전이개 절개를 통해 근막절제술을 시행하였고, 증례 2와 3의 환자는 호흡곤란을 해결하기 위해 기관절개술을 시행하였다. 증례 2, 3, 4에서는 음식섭취가 불량하여 영양실조 및 탈수가 관찰되어 소화기 내과와 협진하여 CT 및 내시경검사를 시행하고, 수액 및 영양공급을 행하였다. 당뇨가 있는 환자는 인슐린을 이용 하여 혈당 조절을 시행하여야 하고, 혈액검사와 생화학 검사를 통해 빈혈, 알부민과 전해질의 불균형이 관찰되는 즉시 수액 공급과 전해질의 공급, 필요에 따라 수혈을 시행하여야 한다.

전통적으로 괴사성 근막염의 원인균은 group A beta-hemolytic Streptococcus와 Staphylococcus로 알려졌다. 하지만 배양기술이 발달되면서 다양한 spectrum의 절대 호기성균(obligate aerobes)을 포함하는 미생물이 원인균으로 알려졌다. 치성감염은 대개 복합감염으로 괴사성 근막염의 초기 치료는 광범위 항생제를 포함해야 하며 필요에 따라 하나 이상의 항생제를 사용해야 한다^{12,19)}. 세균 배양은 반드시 필요하고, 치료는 결과가 나오지 않았더라도 반드시 시작되어야 한다. 장기간의 항생제사용으로 내성균이 발현될 수 있으므로 정기적인 세균배양을 시행하여 불필요한 항생제 사용을 막는 것이 필요하다. 초기 항생제로 streptococcal와 staphylococcal bacteria에는 penicillinase-resistant penicillin를, gram-negative bacteria에는 aminoglycoside, 혐기성 세균에는 clindamycin나 metronidazole을 사용할 수 있다. 본 증례에서는 cephalosporin, aminoglycoside계 항생제와 clindamycin이 사용되었다. Metronidazole은 식욕부진의 부작용이 있어 사용하지 않았다. 괴사성 근막염은 비록 적절한 외과적 배농술과 항생제치료가 병행되어도 20-40% 정도의 높은 치사율은 보인

다고 알려져 있고⁵⁾, 사망원인은 패혈증, 호흡부전, 신부전등으로 알려져 있다^{16,20)}. Umeda는 치성감염으로 인한 괴사성 근막염의 치사율은 19.2%로 보고 하였다. 본 증례에서도 사망의 원인은 밝혀지지 않았으나 4명중 1명은 cardiac arrest로 인해 사망하였다¹⁹⁾.

치료의 결과를 향상 시키기 위해 고압산소요법(hyperbaric oxygen therapies), intravenous immunoglobulin G (IVIGG)등과 같은 부가적인 치료를 시행할 수 있다. 모든 환자에서는 아니지만 고압산소요법을 통해 증세의 호전을 보였다는 보고가 있었고^{21,22)}, IVIGG가 tumor necrosis factor를 억제 한다고 알려져 있다²³⁾. 하지만 IVIGG의 작용에 대해서는 더 많은 연구가 필요할 것이다.

괴사성 근막염은 두경부 영역에서는 드물게 발생하는 감염성 질환으로 빨리 진행하고 조기 진단과 치료가 시행되지 않으면 생명을 위협할 수 있는 질환이다. 조기 인식과 적극적인 외과적 치료, 항생제 치료, 그리고 적절한 영양공급과 전해질의 균형조절 같은 전신적 보조요법을 통해 질환을 치료할 수 있다. 환자의 전신질환에 대해 충분히 파악하고 문제를 발견하는 즉시 타과와 협진하여 상호진료를 통해 합병증을 예방할 수 있고, 그 피해를 줄일 수 있다.

참고문헌

1. Jones J: Investigations upon the cause and treatment of hospital gangrene as it prevailed in confederate armies. US Sanitary Commission 1871;1861-1865.
2. Wilson B: Necrotizing fasciitis. Am Surg 1952;18:416-431.
3. Sperry K, McFeely PJ: Medicolegal aspects of necrotizing fasciitis of the neck. J Forensic Sci 1987;32:273-281.
4. Balcerak RJ, Sisto JM, Bosack RC: Cervicofacial necrotizing fasciitis: Report of three cases and literature review. J Oral Maxillofac Surg 1988;46:450-459.
5. Bahu SJ, Shibuya TY, Meleca RJ, Mathog RH, Yoo GH, Stachler RJ, and other: Craniocervical necrotizing fasciitis: an 11-year experience. Otolaryngol Head Neck Surg 2001;125(3):245-252.
6. 김일규, 양동환: 두경 안면부 괴사성 근막염: 증례보고. J Kor Oral Maxillofac Surg 2002;28:74-80.
7. Banerjee AR, Murty GE, Moir AA: Cervical necrotizing fasciitis: a distinct clinicopathological entity? J Laryngol Otol 1996;110(1):81-6.
8. Kellaway CH, Burnet FM, Williams FE: Pharmacological action of exotoxin of staphylococcus aureus. J Path Bact 1930;33:889.
9. Jandl CH, Kaplan M: The Destruction of Red Cells by Antibodies in Man. J Clin Invest 1960;39:1145.
10. Shindo ML, Nalbone VP, Dougherty WR: Necrotizing fasciitis of the face. Laryngoscope 1997;107(8):1071-9.
11. Stoykewych AA, Beecroft WA, Cogan AG: Fatal necrotizing fasciitis of dental origin. J Can Dent Assoc 1992;58(1):59-62.
12. Dale RA, Hoffman DS, Crichton RO, Johnson SB: Necrotizing fasciitis of the head and neck: review of the literature and report of a case. Spec Care Dentist 1999;19(6):267-74.
13. Skitarelic N, Mladina R, Matulic Z, Kovacic M: Necrotizing fasciitis after peritonsillar abscess in an immunocompetent patient. J Laryngol Otol 1999;113(8):759-61.
14. Svensson LG, Brookstone AJ, Willstead MB: Necrotizing fasciitis in contused areas. J Trauma 1985;25:260-262.
15. Majeski JA, Alexander JW: Early diagnosis, nutritional support and immediate extensive debridement improve survival in necrotizing fasciitis. Am J Surg 1983;145:784-787.
16. Gallia LJ, Johnson JT: Cervical necrotizing fasciitis. Otolaryngol

- Head Neck Surg 1981; 89:935-937.
17. Fisher JR, Conway MJ, Takeshita RT, Sandoval MR: Necrotizing fasciitis. Importance of roentgenographic studies for soft tissue gas. JAMA 1979;241:803-806.
 18. Rogers JM, Gibson JV, Farrar WE, Schabel SI: Usefulness of computerized tomography in evaluating fasciitis. South Med J 1984; 77:782-783.
 19. Umeda M, Minamikawa T, Komatsubara H, Shibuya Y, Yokoo S, Komori T: Necrotizing fasciitis caused by dental infection: a retrospective analysis of 9 cases and a review of the literature. Oral Surg Oral Med Ora Pathol Oral Radiol Endod 2003;95(3):283-90.
 20. Rouse TM, Malangoni MA, Schulte WJ: Necrotizing fasciitis: A preventable disaster. Surgery 1982;92:765-770.
 21. Riseman JA, Zambone WA, Curtis A, Graham DR, Konrad HR, Ross DS: Hyperbaric oxygen therapy for necrotizing fasciitis reduces mortality and the need for debridements. Surgery 1990;108(5):847-50.
 22. Shupak A, Shoshani O, Goldenberg I, Barzilai A, Moskuna R, Bursztein S: Necrotizing fasciitis: an indication for hyperbaric oxygen therapy? Surgery 1995;118(5):873-8.
 23. Skitarelic N, Mladina R, Morovic M, Skitarelic N: Cervical necrotizing fasciitis: sources and outcomes. Infection 2003;31(1):39-44.