

교정 고정원 스크류의 위장관으로 섭취시 예후에 대한 실험적 평가

이경욱 · 최병호 · 김연환 · 김한성* · 고창용*

연세대학교 원주의과대학 치과학교실, *연세대학교 의공학부, 연세대학교 의료공학연구원

Abstract (J. Kor. Oral Maxillofac. Surg. 2007;33:120-122)

INGESTION OF ORTHODONTIC ANCHORAGE SCREWS: AN EXPERIMENTAL STUDY IN DOGS

Jingxu Li, D.D.S., Byung-Ho Choi, D.D.S., Ph.D., Yeon-Hwan Kim, D.D.S., Ph.D.,
Han-Sung Kim, Ph.D.*, Chang-Yong Ko*

Department of Dentistry, Yonsei University Wonju College of Medicine,

**Department of Biomedical Engineering, College of Health Science,*

Institute of Medical Engineering, Yonsei University, Wonju

Foreign bodies with a sharp edge which are accidentally swallowed are likely to become lodged in the stomach. An animal study was undertaken to determine the outcome of orthodontic anchorage screw ingestion. The radiographic findings of ten Mongolian dogs that ingested a total of 10 orthodontic anchorage screws and 10 reamers (both a screw and a reamer per dog) were evaluated. The study showed that all orthodontic anchorage screws and reamers reaching the stomach spontaneously passed, with the exception of two reamers. Further investigation of clinical cases might be necessary to determine whether the results of our animal study are in accordance with clinical findings.

Key words: Titanium screw, Anchorage, Foreign body ingestion

I. 서 론

치과 치료시 사고로 환자가 치과재료나 치료기구를 식도로 삼켜 위장관내로 들어가는 경우 환자 뿐만 아니라 술자까지도 몹시 곤혹스럽게 만든다^{1,4)}. 현재 교정치료에서 골성 고정원으로 타이타늄 스크류를 많이 사용하는데 이 스크류는 스크류 주변의 염증 혹은 과도한 견인력으로 탈락하는 경우가 발생할 수 있으며, 탈락되면 음식물 섭취시 혹은 수면시 무의식적으로 삼킬 위험성이 있다^{5,7)}. 식도로 섭취된 이물질은 대부분 위장관을 지나 자연 배출이 되지만 어떤 경우에는 위장관 조직에 박혀 위장관이 천공될 수 있어 내시경이나 외과적 방법을 이용하여 제거를 하는 경우도 있다^{8,9)}. 이물질을 식도로 섭취한 경우 치료방법으로 이물질이 자연 배출이 되는지 경과를 관찰한 후 제거하거나, 혹은 위내시경 혹은 수술로 즉시 제거하는

방법이 있으나, 조기제거의 시기 및 적응증에 대하여 논란이 있다. 특히 예리한 끝을 가진 교정 고정원 스크류를 삼켰을 때 치료방법에 대한 보고는 없었다. 이에 저자들은 교정 고정원 스크류를 삼켰을 때의 치료에 가이드라인을 제시하기 위하여 동물 실험을 시행하였다.

II. 실험재료 및 방법

몸무게가 15kg 이상 되는 성견 10마리를 실험에 사용하였다. 교정 고정원 스크류 (제일 코오퍼레이션, 서울)는 직경 2mm 길이 10mm 인 것을 사용하였다 (Fig. 1). 10마리 성견에서 각 마리 당 1개의 교정 고정원 스크류와 1개의 근관치료용 파일을 사료에 섞어서 먹인 후 위장관에 있는지를 확인 하기 위하여 즉시 방사선사진을 촬영하였고 매일 방사선 사진을 촬영하여 1주 동안 추적관찰 하였다.

III. 결 과

교정용 스크류 10개와 근관치료용 파일 10개를 먹인 후 즉시 확인 한 결과 모두 위장내에 있었다 (Fig. 2A). 10개의 교정용 스크류는 모두 다음날 방사선사진 확인결과 자연 배출되었다.

최 병 호

220-701 강원도 원주시 일산동 162번지
연세대학교 원주의과대학 치과학교실

Byung-Ho Choi

Department of Dentistry, Yonsei University Wonju College of Medicine

162 Ilsan-dong, Wonju, Gangwon, 220-701, Korea

Tel: 82-33-741-0672

E-mail: choibh@yonsei.ac.kr

※ 이 논문은 2005학년도 연세대학교 학술연구비의 지원에 의하여 이루어진 것임.

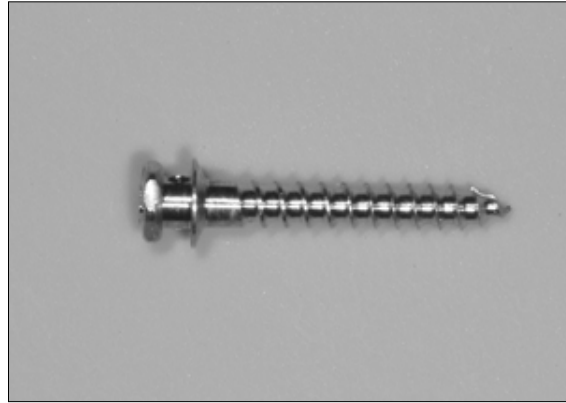

Fig. 1. Photograph of an orthodontic anchorage screw.

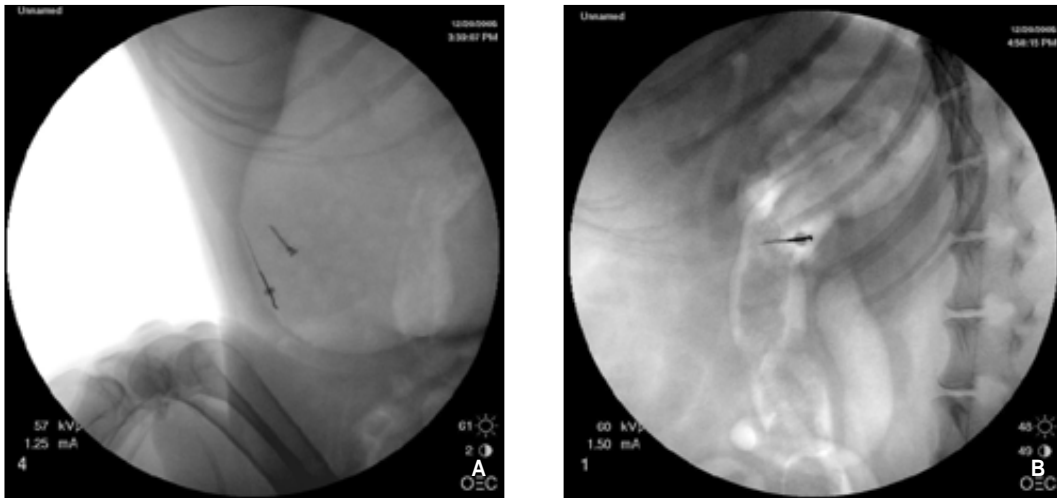


Fig. 2. Lateral radiographs taken immediately (A) and one week (B) from the same dog after an orthodontic anchorage screw and a reamer were swallowed.

10개의 근관치료용 파일은 다음날 4개, 4일째에 2개, 나머지 2개는 1주후에도 배출되지 않고 십이지장내에 박혀 있었다 (Fig. 2B).

IV. 토 론

개는 위장관의 구조와 장벽의 두께가 사람과 비슷하고 생리적으로 장의 운동기전도 비슷하나, 소화관의 길이는 사람보다 짧고, 만곡도나 협곡은 심하지 않아 이물질이 빠져나오는데 사람보다 더 유리할 수 있다^{10,11)}. 그러나 개에서도 소화관내 이물질의 형태와 길이와 강도에 따라 자연배출 되지 않아 내시경이나 수술적 방법으로 제거 한 보고가 있다¹²⁻¹⁷⁾. 본 연구에서 개한테 먹인 10개의 근관치료용 파일중 8개는 자연배출 되었으나 2개는 장내에 남아 있었다. Tamura 등은 근관치료용 파일을 삼킨 9명의 환자중 2명에서 자연배출 되지 않아 외과적으로

제거하였다고 보고하였다⁴⁾. 이러한 결과들은 개와 사람에서 근관치료용 파일이 위장관에 박혀 자연 배출되지 않는 확률이 비슷하다는 것을 설명하며 날카로운 끝을 가진 교정용 스크류를 위장관내로 섭취한 경우 그 예후를 평가하는 실험동물모형으로 개를 사용하여 사람에서 가능한 결과를 얻을 수 있다는 것을 의미한다. 소화기관의 연구에 동물실험용으로 개가 흔히 사용되어 왔다¹⁸⁾. 만약 이물질이 개에서 자연배출되었다면 동일 이물질이 사람에서도 자연 배출될 가능성이 매우 높다고 생각한다. 그러나 물론 이러한 결과가 사람에서 정확하게 이루어지는지 향후 임상증례의 연구가 필요하겠다.

타이타늄은 생체적합성이 훌륭한 물질로써 이재료로 만든 스크류 및 금속판은 안면 골절 고정용으로 사용되고 있다. 최근에 타이타늄스크류는 교정치료에 골성 고정원으로 많이 사용되고 있으며 스크류는 점막층을 뚫고 악골에 고정되고 스크류 머리부분은 점막층 외부에 위치하면서 구강내에 노출된

다^{5,7)}. 그런데 과도한 견인력이나, 불량한 구강위생조건으로 인한 염증 등의 원인으로 스크류가 탈락하는 경우가 있는데 이때 환자가 음식을 먹거나 잘 때에 무의식적으로 이 스크류를 삼켜버릴 수 있다^{4,5)}. 문헌에 의하면 일반적으로 이물질의 80%는 별무리 없이 소장과 대장을 거쳐 빠져나가며, 바늘, 못, 동물뼈 등 끝이 날카로운 물질의 경우 합병증의 발병률이 높다^{4,19)}.

본 연구에서 10개의 교정용 스크류는 모두 다음날 방사선사진 확인결과 자연 배출되었다. 날카로운 물체의 자연 배출되는 기전은 장관 운동의 반사적 이완과 연동운동의 감소로 이물이 장관의 축과 같은 방향으로 흘러가게 되고, 대장에 도달하면 분변에 둘러쌓여 장벽과의 접촉을 방지시키기 때문이라고 간주되고 있다²⁰⁾. 일반적으로 이물질의 두께가 2.0cm 이상이거나, 길이가 5.0cm 이상일 때는 십이지장에 걸려서 천공 등을 야기시킬 수 있다⁹⁾. 실험에 사용한 근관치료용 파일은 3.5cm 길이로 위장관내에 남아 있는 경우 천공, 폐쇄, 출혈등 합병증을 일으킬 수 있다. 그러므로 근관치료용 파일을 삼킨 후 파일이 위장관에 머물러 있으면 합병증을 예방하기 위하여서는 조기에 내시경적인 적출술로 제거하는 것이 바람직하다고 사료된다.

V. 결 론

총 10마리의 성견에서 총 10개의 교정용 스크류를 음식물과 함께 섭취시켰을 경우 모든 스크류들이 위장관을 지나 자연 배출 되었다. 이러한 실험결과는 환자가 교정 고정용 스크류를 식도로 삼킨 경우 자연 배출을 유도하는 치료를 우선적으로 선택하는 근거가 될 수 있다.

참고문헌

1. 김규문. 최신 치과치료의 응급처치. 2판. 서울: 지성출판사, 1994.
2. Littner MM, Kaffe I, Dayan D: Foreign bodies of dental origin in the

- alimentary and respiratory tracts. Quintessence international, dental digest 1982;13:1001-1005.
3. Mellor TK, Mellor SG: Foreign bodies of dental origin in the appendix. Journal of the Royal Army Medical Corps 1995;141:174-176.
4. Tamura N, Nakajima T, Matsumoto S, Ohyama T, Ohashi Y: Foreign bodies of dental origin in the air and food passages. International journal of oral and maxillofacial surgery 1986;15:739-751.
5. Costa A, Raffaini M, Melsen B: Miniscrews as orthodontic anchorage: a preliminary report. The International journal of adult orthodontics and orthognathic surgery 1998;13:201-209.
6. Gray JB, Smith R: Transitional implants for orthodontic anchorage. J Clin Orthod 2000;34:659-666.
7. Kanomi R: Mini-implant for orthodontic anchorage. J Clin Orthod 1997;31:763-767.
8. Selivanov V, Sheldon GF, Cello JP, Crass RA: Management of foreign body ingestion. Annals of surgery 1984;199:187-191.
9. Webb WA: Management of foreign bodies of the upper gastrointestinal tract. Gastroenterology 1988;94:204-216.
10. Alzen G, Banning S, Gunther R: Sonographic detectability of narcotic drug containers in the gastrointestinal tract. Experimental research in the dog. Rofo 1987;146:544-547.
11. Fossum TW, Hedlund CS: Gastric and intestinal surgery. The Veterinary clinics of North America 2003;33:1117-1145, viii.
12. den Hertog E: Endoscopic removal of foreign bodies from cats or dogs. Tijdschrift voor diergeneeskunde 2003;128:434-439.
13. Hoffmann KL: Sonographic signs of gastroduodenal linear foreign body in 3 dogs. Vet Radiol Ultrasound 2003;44:466-469.
14. Hunt GB, Worth A, Marchevsky A: Migration of wooden skewer foreign bodies from the gastrointestinal tract in eight dogs. The Journal of small animal practice 2004;45:362-367.
15. Makhovskii VZ: Surgical tactics in cases of foreign bodies of the gastrointestinal tract. Vestnik khirurgii imeni I I 1978;120:51-55.
16. Opmeer RJ: Swallowed and impacted carp fish-hook in a dog. Tijdschrift voor diergeneeskunde 1997;122:577.
17. Tyrrell D, Beck C: Survey of the use of radiography vs. ultrasonography in the investigation of gastrointestinal foreign bodies in small animals. Vet Radiol Ultrasound 2006;47:404-408.
18. Komuro T: Comparative morphology of interstitial cells of Cajal: ultrastructural characterization. Microscopy research and technique 1999;47:267-285.
19. Henderson CT, Engel J, Schlesinger P: Foreign body ingestion: review and suggested guidelines for management. Endoscopy 1987;19:68-71.
20. 이문성: 상부소화관 이물의 내시경적 적출술의 검토. 대한소화기내시경학회지 1990;10:47.