

전치부 개방교합을 동반한 골격성 제3급 부정교합 환자에 대한 양측 하악지 시상분할 골절단술후 안정성에 관한 임상적 분석

김현수 · 권대근* · 이상한* · 김진수* · 강동화* · 장현중*

포천중문의과대학 구미차병원 치과학교실, *경북대학교 치과대학 구강악안면외과학교실

Abstract (J. Kor. Oral Maxillofac. Surg. 2007;33:151-160)

CLINICAL ANALYSIS OF SKELETAL STABILITY AFTER BSSRO FOR CORRECTION OF SKELETAL CLASS III MALOCCLUSION PATIENTS WITH ANTERIOR OPEN BITE

Hyun-Soo Kim, Tae-Geon Kwon*, Sang-Han Lee*, Chin-Su Kim*,
Dong-Hwa Kang*, Hyun-Jung Jang*

Dept. of Dentistry, Kumi CHA Hospital, College of Medicine Pochon CHA University

**Dept. of Oral & Maxillofacial Surgery, School of Dentistry, Kyungpook National University*

This study was conducted to patients visited oral maxillo-facial surgery, KNUH and the purpose of the study was to assess skeletal and dento-alveolar stability after surgical-orthodontic correction treated by skeletal Class III malocclusion patients with open bite versus non-open bite. This retrospective study was based on the examination of 40 patient, 19 males and 21 females, with a mean age 22.3 years. The patients were divided into two groups based on open bite and non-open bite skeletal Class III malocclusion patients. The cephalometric records of 40 skeletal Class III malocclusion patients (open bite: n = 18, non-open bite: n = 22) were examined at different time point, i.e. before surgery(T1), immediately after surgery(T2), one year after surgery(T3). Bilateral sagittal split ramus osteotomy was performed in 40 patients. Rigid internal fixation was standard method used in all patient.

Through analysis and evaluation of the cephalometric records, we were able to achieve following results of post-surgical stability and relapse.

1. There was no significant statistical differences between open bite and non-open bite with skeletal Class III malocclusion patients in maxillary occlusal plane angle of pre-operative stage($p>0.05$).
2. Mean vertical relapses of skeletal Class III malocclusion patients with open bite were $0.02 \pm 1.43\text{mm}$ at B point and $0.42 \pm 1.56\text{mm}$ at Pogonion point. In skeletal Class III malocclusion patients with non-open bite, $0.12 \pm 1.55\text{mm}$ at B point and $0.08 \pm 1.57\text{mm}$ at Pogonion point. There was no significant statistical differences between open bite and non-open bite with skeletal Class III malocclusion patients in vertical relapse($p>0.05$).
3. Mean horizontal relapses of skeletal Class III malocclusion patients with open bite were $1.22 \pm 2.21\text{mm}$ at B point and $0.74 \pm 2.25\text{mm}$ at Pogonion point. In skeletal Class III malocclusion patients with non-open bite, $0.92 \pm 1.81\text{mm}$ at B point and $0.83 \pm 2.11\text{mm}$ at Pogonion point. There was no significant statistical differences between open bite and non-open bite with skeletal Class III malocclusion patients in horizontal relapse($p>0.05$).
4. There were no significant statistical differences between open bite and non-open bite with skeletal Class III malocclusion patients in post-surgical mandibular stability($p>0.05$). and we believe this is due to minimized mandibular condylar positional change using mandibular condylar positioning system and also rigid fixation using miniplate
5. Although there was no significant relapse tendency observed at chin points, according to the Pearson correlation analysis, the mandibular relapse was influenced by the amount of vertical and horizontal movement of mandibular set-back($p=0.05$, $r>0.304$).

Key words: Anterior open bite, BSSRO, Rigid fixation, Relapse

I. 서 론

장현중

700-421 대구광역시 중구 삼덕동 2가
경북대학교 치과대학 구강악안면외과

Hyun-Jung Jang

Dept. of OMF, School of Dentistry, Kyungpook National University,
2ga, Samduck-dong, Jung-gu, Daegu, 700-421, Korea
Tel: 82-53-420-5911 Fax: 82-53-420-5365
E-mail: hjjang@mail.knu.ac.kr

한국인의 가장 흔한 치아안모기형의 하나인 하악골의 과성장으로 인하여 하악이 전방으로 돌출되고 상악은 열성장하여 정상위 혹은 하악골에 비하여 후방위에 존재하는 골격성 제 III 급 부정교합인 하악 전돌증은 우리나라 턱교정 수술 환자 중에서 가장 많은 부분을 차지하는 질환이며, 하악 전돌증을 치

료하기 위한 악교정 수술 방법은Tranner와 Obwegeser에 의해 소개되고 Dalpont, Hunsuck 그리고 Epker 등에 의해 변형된 양측 하악지 시상분할 골절단술(Bilateral Sagittal Split Osteotomy, BSS-RO)이다³⁾. 이 술식은 구내 접근법을 통해 시행되고 골절단면의 접촉면이 넓어지며 하악을 여러 방향으로 옮길 수 있는 유연성을 가지게 되어 현재 하악 열성장과 하악 과성장을 치료하는 가장 대중적인 방법이 되고 있다. 이 술식의 단점은 하치조 신경의 손상으로 인해 수술직후에 하순과 턱부위의 지각이상, 감각둔화와 과도한 하악 후퇴시 원심골편 후방변연의 후방돌출에 따른 측목 연조직의 변화 및 근육의 긴장에 의한 수술후 재발의 문제이다. 여러 문헌에서 나타난 재발 원인으로 수술시 하악의 전후 상하 이동량⁴⁾, 수술시 고정법⁷⁾, 원심골편의 후방이동으로 인한 하악각 및 하악 하연 평면각의 변화^{4,8,9)}, 주근육과 연조직의 관계^{4,10)}, 하악 과두의 위치변화^{8,10)}, 하악의 좌우 후방 이동량에 따른 회전이동^{5,11)}, 악간교정기간^{12,13)} 등이 있다. 이러한 다양한 원인에 의한 술 후 회귀성향을 막기 위하여 수술시 골편의 적절한 고정, 근심골편의 조절, 골절단술의 향상, 익돌교근삼각건(ptyerygo-masseteric sling)의 박리를 통한 수술법의 개선이 이루어지고 있다.

골격성 전치부 개교합은 임상적으로 수직피개의 부족, 전안면고경의 증가, 하악평면각의 증가, 후하방 변위된 하악위치, 구호흡, 비강의 기도폐쇄, 입술의 불안정, 웃을때 과도한 치은노출 등이 관찰되며 이러한 원인으로 손가락 빨기, 하악의 수직성장의 부족, 입술주위의 저작근육간의 부조화, 하악과두 골절과 같은 외상적요인, 비정상적인 연하와 발음 등이 있다. 골격성 개교합을 가진 성인에서 교정치료와 악교정 수술을 병행한 치료법의 결과는 예측하기가 힘들며, 악교정 수술 후 재발에 대한 다양한 논문도 보고 되고 있다^{14,20)}. 이 재발의 원인은

다양하며, 다양한 원인 중에서도 골절단술의 방법이 악교정 수술후 안정성에 기여하며, 수술시 하악골편 이동량 및 수술시 고정법도 술후 안정성에 관련이 있음을 나타내고 있다. 일반적으로 골격성 개교합의 술후 안정성은 하악 단독수술시보다 상악의 Lefort I 골절단술을 함께 시행한 양악수술인 경우에서 술후 더 안정적인 결과를 예측할 수 있겠다.^{15,16,19,21-23)} 특히 전치부 개교합(anterior open-bite)을 동반한 하악전돌증 환자는 악교정 수술후 회귀성향이 높은 것으로 보고 되고 있으며, 일반적으로 하악단독수술보다 양악수술을 시행하는 경우가 많다.

전치부 개교합을 동반한 하악전돌증과 함께 상악구치부의 하방변위로 인해 안모의 길이가 과도한 경우에서는 일반적으로 양악수술을 시행하고 있지만, 본 연구에서는 전치부 개교합을 동반한 하악전돌증 환자에서 전치부 개교합의 양이 적고 상악구치부의 하방변위가 적은 경우에 양측 하악지 시상분할 골절단술만을 시행한 경우에서 술전 개교합의 양과 회귀성향과의 관계 및 수술적 이동량과 회귀성향에 대해 연구하여 하악의 술후 안정성에 어떠한 영향을 미치는지를 조사하고 재발 관련요소를 통계적으로 분석하여 향후 치료에 도움이 되고자 하였다.

II. 연구대상 및 방법

1. 연구대상

본 연구는 2003년 1월부터 2004년 12월까지 경북대학교병원 구강악안면외과에서 양측 하악지 시상분할 골절단술만을 시행한 환자 중 장기간 추적조사가 가능하였던 환자 40명(남: 19명, 여: 21명)을 대상으로 하였으며, 이중 전치부 개교합을 동반

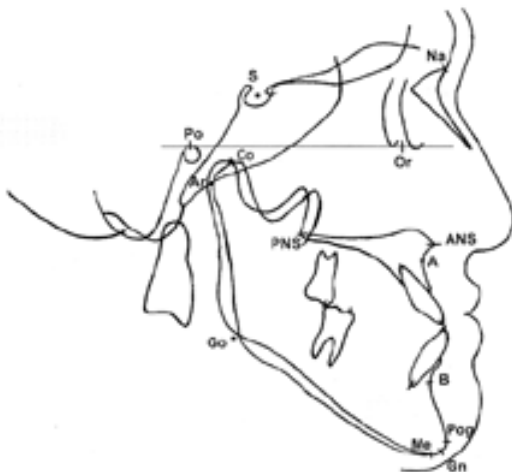


Fig. 1. Landmarks used in the study (x-axis was defined as FH plane, y-axis was line perpendicular to x-axis pass through the Po.).

Landmarks and angles	Definition
A	A point
U1	Upper incisor tip
L1	Lower incisor tip
Mx7	Line angle of distal cusp for maxillary 2nd molar
Mn7	Line angle of distal cusp for mandibular 2nd molar
B	B point
Pog	Pogonion
Me	Menton
Gn	Gnathion
Go	Gonion
Mn. pl angle	Mandibular plane angle
Max. pl angle	Maxillary plane angle
Go. angle	Gonial angle
Occ. angle	Occlusal plane angle

한 하악 전돌증 환자군은 18명이었으며, 전치부 개교합을 동반하지 않는 하악 전돌증 환자군은 22명이었다. 환자의 평균연령은 22.3세이며 19세에서 31세까지의 연령분포를 보였다. 본 연구에서 하악 전돌증 환자들 중 수직 골절단술을 하였던 환자와 이부 성형술을 같이 시행한 환자들은 배제하였다. 모든 대상의 환자들은 술전 교정치료를 받고 본원 구강악안면외과로의 의뢰되었으며, 하악의 수술방법은 양측 하악지 시상분할 골절단술만을 시행하였으며, 하악과두재위치술을 이용한 골편의 고정은 술후 하악골의 안정성을 위해 하악의 좌우측 각각 3개의 나사(screw) 또는 금속판(miniplate)과 나사를 이용한 견고고정을 시행하였으며, 수술 후 안정된 하악의 위치를 위해 splint를 장착한 후 약 1주간 악간고정을 시행하였다.

2. 연구방법

1) 측모두부규격방사선사진 촬영

Panex-EG(J Morita Co.Japan)을 사용하여 FH 평면과 수평면을 평행하게 위치시킨 후에 환자가 직립하고 치아가 교합된 상태에서 안면근과 하순을 이완시켜 촬영하였다. 수술직전(T1), 술직후(T2), 술후 1년 전후(T3, 12.3±4개월)에 중심교합위(CO)상태로 동일조건하에서 촬영된 측모두부규격방사선사진을 이용하였다.

2) 측정방법

FH 평면을 수평선(x-axis)으로 기준하였고, 수직선은 수평선

에서 Porion을 기준으로 직각이 되는 선을 작도하여 수직선(y-axis)으로 하여 트레이싱한 후 작성된 투사도를 digitizer에 입력하고 거리와 각도를 0.01mm, 0.01°까지 측정하였다. 입력된 좌표값은 Microsoft Excel 2000에 저장되어 거리 및 각도를 일괄계산, 처리하였다. 전방 및 상방이동은 (+)로 표시하였고, 후방 및 하방이동은 (-)으로 표시하였으며 측정점과 항목은 Fig. 1에서 나타난 바와 같이 설정하였다.

3) 통계처리

각 측정치의 평균 및 표준편차를 구하고 T1, T2, T3 간의 위치변화의 유의성은 t-test로 평가하였고, 수술 이동량과 재발량과의 상관관계는 Pearson correlation analysis로 평가하였으며 통계처리는 SPSS PC 10.0(Clementine, USA) 프로그램을 이용하였다.

III. 연구성적

1. 수술전 Open bite vs Non-open bite군의 비교 (T1)

FH 평면을 수평선으로 기준하였고, 수직선은 수평선에서 Porion을 기준으로 직각이 되는 선을 수직선으로 하여, 수술전 수평적인 위치관계에서 개교합을 동반한 환자군에서 B point는 94.41±8.48mm, Pogonion은 95.48±9.90mm이었고, 개교합을 동반하지 않는 환자군에서 B point는 102.03±8.11mm, Pogonion은 104.65±9.42mm이었다. B point와 Pogonion의 수평적 비교에서 두 군 간에 통계학적인 유의성은 차이는 없었다(p>0.05). 수

Table 1-1. Pre-surgical comparison between the open bite and non-open bite group (Linear measurements, T1)

T1 (mm)	Open bite group (n=18)		Non-open bite group (n=22)		t test
	Mean	SD	Mean	SD	
A(x)	89.08	4.59	94.89	3.60	(**)
U1(x)	95.76	5.50	100.75	4.71	(**)
L1(x)	102.02	7.07	106.70	6.58	-
B(x)	94.41	8.48	102.03	8.11	-
Pog(x)	95.48	9.90	104.65	9.42	-
Gn(x)	93.75	10.37	102.71	9.57	(**)
Me(x)	89.34	10.37	98.06	9.83	(**)
Go(x)	18.35	6.21	23.14	5.60	(*)
A(y)	-34.87	3.46	-35.32	3.70	-
U1(y)	-61.16	4.24	-59.81	3.98	-
L1(y)	-64.29	4.46	-58.46	4.61	(**)
B(y)	-86.11	6.03	-81.20	5.56	(**)
Pog(y)	-102.50	6.27	-98.48	6.19	(*)
Gn(y)	-107.37	6.92	-103.82	6.22	-
Me(y)	-109.25	6.93	-106.32	6.11	-
Go(y)	-63.89	5.05	-68.51	5.56	(**)

(*): p<0.05, (**): p<0.01, (x): horizontal scale, (y): vertical scale positive value indicates forward & upward movement

직적인 위치관계에서 B point는 $-86.11 \pm 6.03\text{mm}$, Pogonion은 $-102.50 \pm 6.27\text{mm}$ 이었고, 개교합을 동반하지 않는 환자군에서 B point는 $-81.20 \pm 5.56\text{mm}$, Pogonion은 $-98.48 \pm 6.19\text{mm}$ 이었다. B point와 Pogonion의 수직적 비교에서 두 군 간에 통계학적인 유의한 차이를 보여주고 있다($p < 0.05$), (Table 1-1).

개교합을 동반한 환자군에서 상악의 교합평면각은 $0.28 \pm 1.09^\circ$, 하악의 교합평면각은 $10.98 \pm 4.14^\circ$ 이었고, 개교합을 동반하지 않는 환자군에서 상악의 교합평면각은 $0.29 \pm 1.98^\circ$, 하악의 교합평면각은 $9.60 \pm 4.59^\circ$ 이었다. 두 군 간에 교합평면각에서 통계학적인 유의성 차이는 보이지 않았다($p > 0.05$). 이에 반하여 개교합을 동반한 환자군에서 하악평면각은 $32.73 \pm 5.36^\circ$, 수직적 피개량은 최대 -5.24mm , 최소 -1.01mm , 평균 -3.13

$\pm 1.26\text{mm}$ 이었고, 개교합을 동반하지 않는 환자군에서 하악평면각은 $26.90 \pm 5.43^\circ$, 수직적 피개량은 최대 6.09mm , 최소 0.04mm , 평균 $1.35 \pm 1.84\text{mm}$ 이었다. 두 군 간에 하악평면각, 수직적 피개량에서 통계학적으로 유의한 차이를 보였다($p < 0.01$), (Table 1-2).

2. 수술전후의 수평 및 수직적 변화 (T2-T1)

수술전후 개교합을 동반한 환자군에서 수술에 의한 하악의 이동량은 B point에서 $8.11 \pm 4.94\text{mm}$ 후방 및 $4.02 \pm 2.23\text{mm}$ 상방, Pogonion Point에서 $6.24 \pm 4.82\text{mm}$ 후방 및 $4.07 \pm 1.65\text{mm}$ 상방으로 이동하였으며, 개교합을 동반하지 않는 환자군에서 하악의

Table 1-2. Pre-surgical comparison between the open bite and non-open bite group(Angular measurements, T1)

T1 (mm)	Open bite group (n=18)		Non-open bite group (n=22)		t test
	Mean	SD	Mean	SD	
ANB	-2.64	4.17	-2.48	4.19	-
Mn Occ. plane angle	10.98	4.14	9.6	4.59	-
Max Occ. plane angle	0.28	1.09	0.29	1.98	-
Mandibular plane angle	32.73	5.36	26.9	5.43	(**)
Gonial angle	132.53	7.99	130.74	5.76	-
Overjet	-6.26	4.3	-5.94	3.90	-
Overbite	-3.13	1.26	1.35	1.84	(**)

Table 2-1. Surgical changes(T2-T1) after surgery (Linear measurements)

T2-T1(mm)	Open bite group (n=18)		Non-open bite group (n=22)		t test
	Mean	SD	Mean	SD	
A(x)	0.40	1.11	-0.18	1.54	-
U1(x)	-0.01	1.37	-0.66	1.33	-
L1(x)	-10.39	4.93	-10.60	4.72	-
B(x)	-8.11	4.94	-10.53	5.48	-
Pog(x)	-6.24	4.82	-10.49	5.88	(*)
Gn(x)	-5.93	5.14	-10.49	5.96	(*)
Me(x)	-6.45	5.48	-10.43	6.22	(*)
Go(x)	-3.53	4.39	-6.03	3.55	-
A(y)	-0.86	1.84	-0.72	2.28	-
U1(y)	-0.12	0.63	0.11	1.52	-
L1(y)	5.14	1.53	0.89	2.27	(**)
B(y)	4.02	2.23	0.20	2.75	(**)
Pog(y)	4.07	1.65	-0.14	2.00	(**)
Gn(y)	2.99	1.53	-0.26	1.85	(**)
Me(y)	2.65	1.29	-0.30	1.84	(**)
Go(y)	-4.36	2.83	-1.17	2.83	(**)

(*): $p < 0.05$, (**): $p < 0.01$, (x): horizontal scale, (y): vertical scale positive value indicates forward & upward movement

이동량은 B point에서 10.53±5.48mm 후방 및 0.20±2.75mm 상방, Pogonion Point에서 10.49±5.88mm 후방 및 0.14±2.00mm 하방으로 이동하였음을 보여주고 있다. B point에서 술 후 수평적 이동량은 두 군 간의 통계학적으로 유의성 차이는 없었다 (p>0.05), (Table 2-1).

수술전후 개교합을 동반한 환자군에서 수술에 의한 하악의 교합평면각은 7.08±2.31°, 하악 평면각은 3.26±2.29° 감소하였고, 수직적 피개량은 5.26±1.49mm 증가하였다. 개교합을 동반하지 않는 환자군에서 하악의 교합평면각은 1.34±2.70° 감소하였고 하악평면각은 0.79±2.72°, 수직적 피개량은 0.78±

2.09mm 증가하였다. 두 군 간에 하악의 교합평면각, 하악평면각, 수직적 피개량에서 통계학적으로 유의한 차이를 보였다 (p<0.01), (Table 2-2).

3. 장기관찰시 수평 및 수직적 변화 (T3-T2)

수술직후와 술후 1년 전후의 관찰기간의 변화, 즉 회귀성향은 개교합을 동반한 환자군은 B point에서 1.22±2.21mm 전방 및 0.02±1.43mm 하방이동, Pogonion point에서 0.74±2.25mm 전방 및 0.42±1.56mm 하방이동으로 전체적으로 전하방으로 이

Table 2-2. Surgical changes(T2-T1) after surgery (Angular measurements)

T2-T1	Open bite group (n=18)		Non-open bite group (n=22)		t test
	Mean	SD	Mean	SD	
ANB	4.34	2.37	-0.66	4.36	(**)
Mn Occ. plane angle	-7.08	2.31	-1.34	2.70	(**)
Max Occ. plane angle	0.28	1.09	0.29	1.98	-
Mandibular plane angle	-3.26	2.99	0.79	2.72	(**)
Gonial angle	-7.31	5.87	-4.66	4.85	-
Overjet	10.38	4.54	9.94	4.31	-
Overbite	5.26	1.49	0.78	2.09	(**)

(*): p<0.05, (**): p<0.01, (x): horizontal scale, (y): vertical scale

Table 3-1. Post-surgical relapse(T3-T2) after surgery (Linear measurements)

T3-T2 (mm)	Open bite group (n=18)		Non-open bite group (n=22)		t test
	Mean	SD	Mean	SD	
A(x)	-0.20	0.45	-0.10	0.55	-
U1(x)	0.63	1.39	0.61	0.89	-
L1(x)	1.78	1.90	0.76	1.50	-
B(x)	1.22	2.21	0.92	1.81	-
Pog(x)	0.74	2.25	0.83	2.11	-
Gn(x)	0.58	2.13	0.76	2.14	-
Me(x)	0.49	2.06	0.67	2.21	-
Go(x)	4.33	4.26	2.32	2.84	-
A(y)	0.08	0.50	0.09	0.69	-
U1(y)	0.22	1.36	0.05	0.99	-
L1(y)	-0.90	2.07	0.03	1.35	-
B(y)	-0.02	1.43	0.12	1.55	-
Pog(y)	-0.42	1.56	0.08	1.57	-
Gn(y)	-0.34	1.67	0.04	1.55	-
Me(y)	-0.26	1.47	0.20	1.43	-
Go(y)	4.99	3.60	4.63	4.47	-

(*): p<0.05, (**): p<0.01, (x): horizontal scale, (y): vertical scale positive value indicates forward & upward movement

Table 3-2. Post-surgical relapse(T3-T2) after surgery (Angular measurements)

T3-T2	Open bite group (n=18)		Non-open bite group (n=22)		t test
	Mean	SD	Mean	SD	
ANB	-0.62	2.66	-0.50	1.05	-
Mn Occ. plane angle	2.54	2.27	0.87	2.21	(*)
Max Occ. plane angle	0.00	1.97	-0.11	2.29	-
Mandibular plane angle	4.81	2.53	3.38	2.54	-
Gonial angle	10.00	6.08	-1.89	3.38	(*)
Overjet	-1.15	1.37	-1.89	3.38	-
Overbite	-1.12	1.40	-0.55	2.45	-

(*): p<0.05, (**): p<0.01

Table 4. Correlation between the surgical change(T2-T1) and relapse(T3-T2) of skeletal landmark(Pearson correlation coefficient)

T2-T1 \ T3-T2	Pog(x)	B(x)	Pog(y)	B(y)
Pog(x)	-0.461(**)	-0.422(**)	-0.332(*)	-0.283
Pog(y)	-0.245	-0.105	-0.345(*)	-0.325(*)
Overjet	0.424(**)	0.516(**)	0.134	0.183
Overbite	-0.255	-0.169	-0.291	-0.286
L1(x)	-0.394(**)	-0.458(**)	-0.141	-0.156
L1(y)	-0.336(*)	-0.248	-0.380(*)	-0.394(**)
Mn Occ plane angle	0.144	-0.003	0.247	0.119
Mandibular plane angle	0.27	0.151	0.417(**)	0.345(*)

Correlation is significant at the 0.05(*) and 0.01 level(**)

동하였으며 하악 전치부는 약 1.78±1.90mm 내외의 수평적 재발을 보였다. 개교합을 동반하지 않는 환자군은 B point에서 0.92±1.81mm 전방 및 0.12±1.55mm 상방이동, Pogonion point에서 0.83±2.11mm 전방 및 0.08±1.57mm 상방이동으로 전체적으로 전상방으로 이동하였으며 하악 전치부는 약 0.76±1.50mm 내외의 수평적 재발을 보였다. 재발율에서 두 군 간의 통계학적인 유의성 차이는 없었다(p>0.05), (Table 3-1).

장기관찰시 개교합을 동반한 환자군에서 하악의 교합평면각은 2.54±2.27° 증가, 수직적 피개량은 1.12±1.40mm 감소, 하악평면각은 4.81±2.53° 증가하였고, 개교합을 동반하지 않는 환자군에서는 하악의 교합평면각은 0.87±2.21° 증가, 수직적 피개량은 3.74±2.45mm 감소, 하악평면각은 3.38±2.54° 증가하였다. 하악 평면각에서 두 군 간의 통계학적인 유의성 차이는 없었다(p>0.05), (Table 3-2).

상관분석(Pearson correlation analysis)에 의하면 하악의 수술에 의한 이동량이 하악 이부에 수평적 재발을 예측할 수 있는 변수로 나타났고, 하악 전치부의 수직적 변화량과 하악평면각이 하악의 수직적 재발에 영향을 미치는 변수임을 알 수 있었다.

하악의 수평, 수직적 재발과 수술에 의한 이동량과는 통계학적으로 유의한 상관관계를 나타내어 하악의 위치변화가 많을수록 재발도 많다는 것을 나타내었다(p=0.05, r=0.304). 수술전 개교합으로 인하여 수직적 피개량의 변화가 많았던 개교합을 동반한 하악전돌증 환자군의 경우 수직적 피개의 변화량과 하악의 수평, 수직적 변화량은 통계학적으로 유의한 상관관계가 없었다 (Table 4).

IV. 고 찰

골격성 전치부 개교합은 임상적으로 수직피개의 부족, 구치부 반대교합, 구호흡, 비강의 기도폐쇄, 전안면고경의 증가, 하악평면각의 증가, 후하방 변위된 하악위치, 입술의 불안정, 웃을 때 과도한 치은과 상악전치의 노출 등^{11,24)}이 관찰되며, 이러한 개교합의 원인에 대하여 Hoppenreijts와 Linden²⁰⁾은 비정상적인 혀를 포함하는 저작근육간의 부조화라고 제시하였고, Shira와 Alling²⁵⁾은 손가락 빨기, 하악과두의 골절과 같은 외상적인, 비정상적인 연하와 발음이라 하였고, Subtelny와 Sakuda²⁶⁾는

하악의 수직적성장의 부족, 입술주위의 저작근육의 부조화, 습관성인 손가락 빨기 등이라 보고하였다.

예전에는 전치부 개교합을 동반한 하악 전돌증의 치료는 하악단독수술만 시행한 경우가 대부분이었으나, 장기간의 연구 결과 술후 높은 재발^{42,7)}로 인하여 교정의사나 구강악안면외과의사의 관점에서 수술 후 예측이 어렵다는 문제점이 있었다. 이에 최근에는 상악 구치부의 상방이동을 동반한 Lefort I 골절단술 후 하악의 시계방향 회전이동을 유도하여 하악평면각이 증가하는 방향으로 이동하게 되고 이로 인하여 근육의 신전을 방지하여 안정을 유지할수 있어 Lefort I 골절단술을 동반한 양악수술법이 일반적으로 사용되고 있다^{14,19)}. 그러나 본 연구에서는 전치부 개교합의 양이 적고, 상악의 교합평면각이 정상 범주에 있으며 상악구치부의 하방변위가 적은 환자에서 술후 안모의 심미적 개선과 수술후 안정성도 유지하면서 경제적 부담 및 수술시간을 줄일수 있는 양측 하악지 시상분할 골절단술만을 시행하였다.

악교정 수술은 치아안모기형 및 부정교합의 기능적, 심미적 회복을 위해 사용되는 술식이지만, 이에 따른 회귀성향, 수술 부위의 지각이상, 하악과두 위치변화로 인한 턱관절장애, 지연 골유합, 청력상실, 감염, 출혈 등의 다양한 합병증^{428,30)}도 보고 되고 있다. 이에 정확한 술후 예측은 악교정 수술 전반에 걸쳐 중요한 부분으로 간주되며, 특히 수술후 회귀성향은 악교정 수술 자체의 성패를 결정짓는 중요한 요소이므로 진단과 치료 계획 시에 신중한 평가가 요구된다. 여러 문헌에서 회귀성향의 정의가 보고 되고 있는데, Franco⁹⁾는 하악전돌증의 환자에서 술후에 Pogonion point가 전방으로 이동한 경우에 회귀라고 정의하였고, Pepersack과 Chausse²⁹⁾는 상악치아를 기준으로 하여 하악의 해부학적 구조물이 1.5mm 이상 전방 이동 되었을 때 회귀라고 하였으며, Macintosh³⁰⁾는 턱주위가 술후 1.0mm 이상 전방이동 되었을 때 임상적 회귀라고 정의하였으며, Proffit 등³¹⁾은 장기관찰시 계측점에서 2mm 또는 2도 이상 변화 하였을 때 이를 회귀라 정의하였다. 본 연구에서는 원래의 위치로의 골격변화를 회귀라고 하였다. 이러한 회귀량의 평가에 여러 가지 다양한 수직 평면이 이용될 수 있다. SN평면에 수직인 평면, SN평면에 대해 7도를 이루고 Sella를 지나는 수평평면에 수직인 평면, SN평면과 Nasion을 지나는 수직인 평면, SN평면과 Sella를 지나는 수직인 평면이 있으나, 본 연구에서는 대부분의 연구에서 사용되는 FH평면을 수평기준으로 하고, Porion을 지나는 FH평면에 수직인 평면을 기준 수직 평면으로 사용하였다.

하악 전돌증 환자에서 하악지 시상분할 골절단술만으로 시행한 경우에 수평적 회귀성향은 Franco⁹⁾는 43.7%, Proffit 등³¹⁾은 견고고정을 시행하였음에도 이부 부위에서 50%로 비교적 높은 재발률을 보고하였으나, 이와 대조적으로 Pepersack과 Chausse²⁹⁾는 20.4%, Macintosh³⁰⁾는 8주간의 악간고정 시행후 약 11.5%의 재발율을 보고하였으며, Krekmanov³²⁾등은 술후 1년에 13%의 재발율, 이 등의 연구³³⁾에서 Pogonion point의 수술에 의한 골절 변화량이 약 8.3mm, 이에 대한 재발량은 1.3mm로 나타

나 약 15.6%의 재발률 등으로 비교적 술후 높은 안정성을 보고 하였으며, 본 연구에서도 개교합을 동반하지 않는 환자군의 수평적 회귀율은 B point에서 9.0%, Pogonion point에서는 7.9%를 나타내고 있어 하악 전돌증의 치료에 견고한 고정을 이용한 경우 다른 연구들과 비교해서 통계학적으로 큰 차이는 나타나지 않았으며 비교적 술후 높은 안정성을 보여주었다. 특히 전치부 개교합을 동반한 환자군에서 양측 하악지 시상분할 골절단술만으로 시행한 경우의 회귀성향에서 Macintosh³⁰⁾는 Pogonion point에서 33%의 수평적 재발을 보고하였고, Epker와 Fish¹¹⁾는 여러명의 환자에서 하악지 골절단술을 시행하였을 때 비교적 높은 수직적 재발을 보고하였으나, 임등³⁴⁾은 수평적 회귀는 B point에서 11%, Pogonion point에서 13.2%의 재발을 보고 하였으며, 본 연구에서도 개교합을 동반한 환자군의 견고고정 시행후 수평적 회귀는 B point 15%, Pogonion point에서는 11.8%를 나타내어 비교적 술후 높은 안정성을 보여주었고 또한 개교합이 없는 환자군과 비교하여 통계학적으로 큰 차이는 없어 유의성이 없는 것으로 나타났으나($p>0.05$) 이는 개교합량이 최대 -5mm이하이고 평균 -3mm정도로 개교합 정도가 아주 심하지 않아서 이러한 하악단독수술로도 안정된 결과를 보여주고 있다고 유추해 볼 수도 있다. 한편 최근에는 개교합을 동반한 하악 전돌증인 경우에 Lefort I 수술과 병행하는 양악수술법이 하악단독 수술과 비교하여 더 나은 안정성을 보여 하악의 회귀성향을 줄일 수 있다고 한다^{14,19)}. 양악 수술에 대한 회귀성향에 관하여 LaBanc 등³⁵⁾은 100명의 환자들에게 양악수술을 분석한 후 편악 수술보다는 양악수술에서 월등하게 많은 재발을 경험하였으며 수술시간, 실혈량, 재발량 등을 고려하여 볼 때 특별한 적응증이 되지 않으면 양악수술을 하지 말 것을 권유 하였다. 하지만 이 보고에는 고정방법에 대한 비교분석이 없이 그러한 재발의 문제가 금속판을 이용한 견고고정 시에도 문제가 되는지는 언급이 없었다. Franco⁹⁾는 견고한 고정을 시행하였음에도 불구하고 하악후퇴수술(하악단독수술 14례, 상하악동시이동수술 11례)에서 하악단독수술은 43.7%, 상하악동시수술은 53.4%의 재발을 보고한 바 있다. 이에 반하여 Swinnen 등¹⁴⁾은 개교합 환자에서 양악수술시 하악지 시상분할 골절단술의 시행여부와 관련없이 상악 구치부를 들어올리는 Lefort I 골절단술만으로 술후 안정성을 확보할수 있다고 보고하였고 Haymond 등¹⁹⁾은 상하악 동시 수술시 15.7%의 재발율을 보고하였으며, Moser와 Freihofer²¹⁾는 상하악을 동시에 수술하는 것이 심한 제 3급 부정교합에서 최적의 치료라는 것을 강조 하였다. Proffit 등³¹⁾은 양악수술에서의 재발경향은 각각의 편악수술의 재발과 비슷하지만 3급 교합자인 경우에 편악수술보다는 양악수술이 더 나은 안정성을 보인다고 하였다. 예를 들어 상악을 재위치시키면 하악평면각이 증가하는 방향으로 하악이 이동하게 되고 이로 인하여 근육의 신전이 방지된다는 것이다. III급 부정교합자에 있어서 양악수술은 II급 부정교합자보다 더 안정적인 것으로 보고 있다. Hoppenreijis 등¹⁰⁾은 네덜란드 3개병원의 267명 환자를 대상으로 한 연구에서 하악수술을 상악수술과 동반한 경우 하악수술의 안정성에 영향을 주지

않을 정도로 상악의 위치는 안정적이었다고 하였으며, 권³⁰⁾은 양악수술에 의한 B point의 골편 변화량이 약 5.97mm, 이에 대한 재발량은 0.63mm로 나타나 약 10.5%의 재발율을 보였다.

이러한 회귀성향의 원인으로 수술후 골편 이동량, 증가된 하악평면각, 하악과두의 위치변화, 저작근육의 변화 및 익돌하악건(Pterygomasseteric sling)의 부조화, 골절단부위의 미성숙가골에 의한 골편의 불안정성, 하악의 회전방향, 악간고정기간, 후안면고정의 증가 등이 회귀 요소로 보고 되었으며⁴¹³⁾, 앞서 열거한 여러 가지 요소가 회귀성향에 복합적으로 관련이 되어 작용한다고 추정할 수 있겠다. 회귀의 원인에 대하여 Franco⁹⁾와 Reitzik 등⁶⁾은 하악의 수평 이동량과 재발에 관한 연구에서 재발의 주원인은 하악의 과도한 이동이라 주장하였고, Ivy 등⁴⁾도 하악골의 이동량이 회귀에 미치는 영향이 크다고 하였으며 하악골의 이동량이 클수록 회귀가 커진다고 하였다. 하악평면각과 재발에 관하여 Lake 등⁸⁾, Ive 등⁴⁾, Shira⁹⁾는 하악평면각이 큰 경우 재발경향이 많은 것으로 보고하였다. McNeil 등¹⁰⁾은 수술시 하악의 위치변화, 골절단 부위의 반흔 조직에 의한 과두돌기의 위치변화, 연조직 및 근육의 장력으로 인한 원심골편 등을 들었으며 이 중에서 수술시 하악과두를 정확히 재위치시켜 술 후 회귀를 방지할 수 있다고 하였고, Kundent⁶⁷⁾는 하악지 시상분할 골절단술 이후에 하악과두의 전방전위가 관찰되며 이는 일반적으로 수술도중에 변화된 근심측 골편이 그 변화된 위치에서 원심측 골편과 접합되어 유지되었다가 악간고정을 제거함과 동시에 근, 원심측 골편이 함께 이동하여 회귀가 일어나게 된다고 주장하였다. 본 연구에서는 양측 하악지 시상분할 골절단술의 시행시 과두위치보존술(condylar repositioning system)을 사용하기 때문에 대부분의 환자에서 근심골편과 과두관절의 위치변화는 경미할 것이라 예상된다. Hoppenreijts 등²⁰⁾은 혀의 위치, Ive 등⁴⁾은 상설골근과 같이 하악 저작근육의 변화가 회귀에 가장 중요한 요소가 된다고 주장하였다. Reitzik 등⁷⁾은 골절단 부위에 미성숙된 가골이 견고한 고정의 부족과 맞물려 회귀의 발현에 기여할 수 있기 때문에 골편간의 안정성을 위해 견고한 고정(rigid fixation)을 사용함으로써 회귀를 방지할 수 있다고 주장하였다. Franco⁹⁾, Epiker와 Fish¹¹⁾는 악교정 수술시 하악이 시계방향 또는 반시계방향으로 회전을 하게 되는데 시계반대방향으로 하악이 회전 이동할 경우에는 주위의 연조직 및 근육이 신장되고 관절와로부터 과두돌기를 당기는 힘이 강하게 작용되어 저작근 특히 교근 및 내익상근에 의한 재발성향이 증가되며, 시계방향으로 하악이 회전 이동할 경우에는 과두돌기의 위치가 안정되어 주위 연조직 및 근육에 대한 영향이 감소되어 수술 시행후 회귀성향이 줄어든다고 보고하였다. 악간고정기간과 회귀와의 관계에 대해서 Fischer 등¹⁷⁾은 개교합 환자의 양악수술에서 0-3주간의 악간고정기간이 술후 안정성에 영향을 준다고 하였으며, Reitzik²¹⁾은 악간고정기간을 길게 하는 것이 골절단부의 장력을 크게 하여 회귀에 대한 저항을 크게 한다고 하였고, Poulton과 Ware¹³⁾는 견고고정을 시행하지 않은 환자에서 악간고정기간 동안에 재발이 일어나는 것을 관찰하고 악간고정기간을 8주로 하였

으며, 하악을 시계반대 방향으로 회전시킨 경우에는 10주 또는 11주동안 해야한다고 주장하였다. 본 연구에서는 하악골편 고정시 견고고정을 시행하기 때문에, 환자에게 편안함을 주고 구강위생, 발음, 수술후 영양섭취를 위해 교합스프린트를 착용한 채 약 1주일간의 악간고정을 시행하였다. Kohn³⁸⁾은 재발의 중요요소로서 후안면고정을 주장하였으며, Lake 등⁸⁾도 수술후 후안면고정이 증가할수록 재발경향이 많다고 보고하였다.

개교합을 동반한 하악전돌증 환자군의 경우에 악교정 수술시 하악이 반시계방향으로 회전을 하게 되어 주위의 연조직 및 근육이 신장되고 관절와로부터 과두돌기를 당기는 힘이 강하게 작용되어 저작근 특히 교근 및 내익상근에 의한 재발성향이 증가되어 개교합을 동반하지 않는 환자군보다는 재발이 높을 것으로 추측될 수도 있으나, 본 연구에서 개교합을 동반한 환자군과 개교합을 동반하지 않는 환자군의 B point와 Pogonion의 수평, 수직적인 회귀를 분석해 볼 때 이 두군 사이의 회귀성향에서 통계적학적인 유의성은 없었다($p>0.05$). 이는 아마도 하악과두 재위치술을 이용하여 하악과두의 위치변화를 최소화하고 금속판을 이용한 견고고정이 중요한 역할을 하였다고 할 수 있다. 그리고 상관관계 분석에서 하악의 수평, 수직적 재발과 수술에 의한 골편 이동량과는 유의한 상관관계를 나타내어 하악의 위치변화가 많을수록 재발도 많을 것으로 예상된다. 또한 본 연구에서 개교합 환자군인 경우에 수직적 피개량이 -5.24mm에서 -1.01mm 이하(평균 : -3.13mm)인 환자군 나타나 개교합 정도가 아주 심하지 않아서 이러한 하악단독수술로도 안정된 결과를 보여주고 있다고 유추해 볼 수도 있으며 또한 수직적 피개량의 경우 장기적으로 수술후 치열교정에 의해 조절될 수도 있기 때문에 이러한 결과로 수직적 피개의 변화량과 술후 수직적 재발량의 상관성이 나타나지 않았을 수도 있다($p=0.05, r>0.304$).

악교정 수술에 있어서 재발은 가장 심각한 술후 합병증으로써 이를 방지하기 위하여 적절한 술전 교정의 진단 및 치료계획의 확립과 주의 깊고 섬세한 수술의 시행이 동시에 이루어질 때 하악골의 술후 안정성의 확보가 가능하며, 이런 요구에 부합되기 위하여 이상적인 수술방법(적절한 고정 및 적절한 골편의 재위치 등)과 술전, 술후의 적절한 교정적 치료 등이 필요할 것으로 사료된다. 특히 전치부 개교합을 가진 하악 전돌증 환자에서는 임상검사, 모형분석 및 두부계측 방사선 사진 등을 이용한 다양한 분석으로 수술계획의 수립에 있어서 Lefort I 골절단술을 포함하는 양악수술 또는 하악단독수술을 할 것 인지를 신중히 고려해보아야 한다. 일반적으로 전치부 개교합을 동반하면서 상악구치부의 하방변위가 심한 경우에는 술후 회귀성향의 감소 및 술후 교정치료의 용이함으로 대부분 양악수술을 선호하지만, 본 연구에서 전치부 개교합의 양이 최대 5mm이하이고 평균 3mm인 경우 즉 개교합정도가 아주 심하지 않으면서 상악의 교합평면이 정상범주에 속하는 경우에 술후 안모의 심미적 개선을 얻을 수 있고 술후 안정성도 유지하면서 경제적 부담 및 수술시간도 줄일 수 있는 하악

단독수술(양측 하악지 시상분할 골절단술)도 고려해 볼 수도 있을 것으로 사료되며, 특히 술후 안정성을 위하여 근육의 박리량, 수술법의 선택 및 수술시 고정방법에 대하여 보다 깊은 연구가 필요하리라 사료된다.

V. 결 론

본 연구는 전치부 개교합을 동반한 골격성 제3급 부정교합 환자의 술후 안정성을 평가하기 위하여 경북대학교병원 구강악안면외과에 내원하여 양측 하악지 시상분할 골절단술만을 시행한 환자 중에서 전치부 개교합(수직적 피개량이 최대 5mm이하, 평균 3mm)을 동반한 골격성 제3급부정교합 환자 18명과 전치부 개교합을 동반하지 않는 골격성 제3급 부정교합 환자 22명을 대조군으로 하여 술전(T1), 술후(T2), 수술후 1년 전후(T3, 12.3±4개월)의 측모두부규격방사선사진에서 두 군간의 분석 및 평가를 통하여 술후 안정성 및 회귀성향에 관해 연구한바 다음과 같은 결과를 얻을 수 있었다.

1. 수술전 상악의 교합 평면각은 전치부 개교합을 동반한 환자군과 전치부 개교합을 동반하지 않는 환자군간에 통계학적인 유의성 차이는 없었다($p>0.05$).
2. 수직적인 회귀성향은 개교합을 동반한 환자군에서 B point 및 Pogonion point의 재발량은 각각 $0.02\pm 1.43\text{mm}$, $0.42\pm 1.56\text{mm}$ 이었으며, 개교합을 동반하지 않는 환자군에서 재발량은 각각 $0.12\pm 1.55\text{mm}$, $0.08\pm 1.57\text{mm}$ 이었다. 이 두 군간에 수술로 인한 B point 및 Pogonion은 수직적 이동량 및 술후 회귀율에서 통계학적인 유의성 차이는 없었다($p>0.05$).
3. 수평적 회귀성향은 개교합을 동반한 환자군에서 B point 및 Pogonion point의 재발량은 각각 $1.22\pm 2.21\text{mm}$ (15.0%의 회귀율), $0.74\pm 2.25\text{mm}$ (11.8%의 회귀율)이었으며, 개교합을 동반하지 않는 환자군에서 재발량은 각각 $0.92\pm 1.81\text{mm}$ (9.0%의 회귀율), $0.83\pm 2.11\text{mm}$ (7.9%의 회귀율)이었다. 이 두 군간에 수술로 인한 B point 및 Pogonion은 수평적 이동량 및 술후 회귀율에서 통계학적인 유의성 차이는 없었다($p>0.05$).
4. 이 두 군 간에 수평, 수직적 재발에 통계학적인 유의성 차이는 관찰되지 않았는데, 이는 아마도 하악과두 재위치술을 이용하여 하악과두 위치변화를 최소화하고, 금속판을 이용한 견고고정이 중요한 역할을 하였다고 추측할 수 있다. 또한 상관분석(Pearson correlation analysis)에 의하면 수술로 인한 수직, 수평적 이동량이 하악의 수평, 수직적 재발에 영향을 미쳤음이 관찰되었고($p=0.05$, $r>0.304$), 이와 같은 결과를 종합해 볼 때 개교합 환자에 대한 하악단독수술이 개교합을 동반하지 않는 환자에 대한 하악단독수술과 안정성에 통계적인 차이가 없다고 하더라도 수술시 하악의 변화량과 재발량에 밀접한 상관관계가 있음을 고려하여 수술전에 이러한 경향을 염두에 두고 치료계획을 수립할 필요가 있다.

참고문헌

1. Obwegesser H: Der offene biss in chirurgischer sicht. Schweizg Maschr Zahnk 1975;33:412.
2. Trauner R, Obwegeser H: The surgical correction of mandibular prognathism and retrognathia with consideration of genioplasty. Oral Surg 1957;10:787-792.
3. Dal pont, G: Retromolar osteotomy for correction of prognathism. J Maxillofac Surg 1961;19:42-47.
4. Ive J, McNeil PW, West RA: Mandibular advancement. skeletal and dental changes during fixation. J Oral Surg 1977;35:881.
5. Franco T: Factors contributing to relapse in rigidly fixed mandibular setback. J Oral Maxillofac Surg 1989;47:451-456.
6. Reitzik M: Skeletal and dental changes after surgical correction of mandibular prognathism. J Oral Surg 1980;38:109-116.
7. Reitzik M, Barer PG, Wainwright WM, Lim B: The surgical treatment of skeletal anterior open bite deformities with internal fixation in the mandible. Am J Orthod Dentofac Orthop 1990;97:52-57.
8. Lake SL, McNeil WR, Little RM, West RA: Surgical mandibular advancement : A cephalometric analysis of treatment response. Am J Orthod 1981;80:376-94.
9. Shira RB: Mandibular deficiency syndrome. Oral Surg Oral med Oral patho 1978;45:329.
10. McNeil RW, Hooley JR, Sundberg RJ: Skeletal relapse during intermaxillary fixation. J Oral Surg 1973;31:212-227.
11. Epker BN, Fish LC: The surgical orthodontic correction of class III skeletal open bite. Am J Orthod 1978;73:601.
12. Reitzik M: The biometry of mandibular osteotomy repair. J Oral Surg 1982;40:214.
13. Poulton DR, Ware HW: Surgical orthodontics treatment of severe mandibular retrusion Am J Orthod 1973;63:237.
14. Swinnen K, Politis C, Willems G: Skeletal and dento-alveolar stability after surgical-orthodontic treatment of anterior open bite: a retrospective study. Euro J Orthod 2001;23:547-557.
15. Haymond CS, Stoelinga PJ, Blijdorp PA: Surgical orthodontic treatment of anterior open bite using small plate internal fixation. J Oral Maxillofac Surg 1991;20:223-227.
16. Hoppenreijts TJM, Freihofer HPM, Stoelinga PJW: Skeletal and dento-alveolar stability of Lefort I intrusion osteotomies and bimaxillary osteotomies in anterior open bite deformities. Int J Oral Maxillofac Surg 1997;26:161-175.
17. Fischer K, Konow LV, Brattstrom V: Open bite: stability after bimaxillary surgery 2 years treatment outcomes in 58 patients. Euro J Orthod 2000;22:711-718.
18. Moldez MA, Sugawara J, Umemon M: Long-term dentofacial stability after bimaxillary surgery in skeletal Class III open bite patients. Int J Adult Orthod Orthognath Surg 2000;15:309-319.
19. Lello GE: Skeletal open bite correction by combined Lefort I osteotomy and bilateral sagittal split of the mandibular ramus. J Cranio-max Fac Surg 1987;15:132-136.
20. Hoppenreijts TJM, Linden PG, Freihofer HPM: Occlusal and functional condition after surgical correction of anterior open bite deformities. Int J Adult Orthod Orthognath Surg 1996;11:29-39.
21. Moser K, Freihofer HP: Long term experience with simultaneous movement of the upper and lower jaw. J Oral Maxillofac Surg 1980;8:271-7.
22. Bothur S, Blomqvist JE: Stability of Lefort I osteotomy with advancement : a comparison of single maxillary surgery and two jaw procedure. J Oral Maxillofac Surg 1998;56:10-29.
23. Proffit WR, Phillips C, Dann C, Truvery T: Stability after surgical-orthodontic correction of skeletal Class III malocclusion. Int J Adult Orthod Orthognath Surg 1991;6:7-18.
24. Ellis E, McNamara JA Jr: Components of adult Class III open bite malocclusion. Am J Orthod 1984;86:277-90.
25. Shira RB, Alling CC: Mandibular surgery for the correction of open bite. 3rd International Conference on Oral surgery p37, 1970.

26. Subtelny JD, Sakuda M: Open bite, diagnosis and treatment. *Am J of Orthodontics* 1964;50:337.
27. Soya T, Endo R, Sugawara J, Mitani H, Sakamoto T: Long term observation after treatment of a skeletal Class III open bite case corrected by Obsegeser-Dal pont method. *Tohoku Univ Dent J* 1983;1:111-120.
28. Epker BN, Wolford LM: Dentofacial deformities. CV mosby, p340, 1980.
29. Peppersack WJ, Chausse JM: Long term follow up of the sagittal splitting technique for correction of mandibular prognathism. *J Oral Maxillofac Surg* 1978;6:117.
30. MacIntosh R: Experience with the sagittal osteotomy of the mandibular ramus. A 13 years review. *J Oral Maxillofac Surg* 1981;8:151.
31. Proffit WR, Turvey TA, Phillips C: Orthognathic surgery : A hierarchy of stability. *Int J Adult Orthod Othognath Surg* 1996;11:191-204.
32. Krekmanov L, Lilja L, Ringqvist DS: Sagittal split osteotomy of the mandible without postoperative intermaxillary fixation. A clinical study and cephalometric study. *Scand J Plastic Reconstr Surg Hand Surg* 1989;23:115-124.
33. 이상한, 권대근, 김진수, 장현중, 최재갑: 하악후퇴수술후 연조직 측모의 예측에 관한 연구. *대한구강악안면외과학회지* 1998;24:60-67.
34. 임재석, 권종진, 장현석, 손형민, 남영원, 최철민: 전치부개교합을 가진 골격성 제 III급 부정교합 환자에 있어서 하악지 시상분할 골절단술후 술후 안정성에 대한 평가. *대한악안면성형재건외과학회지* 2000;22:642-648.
35. LaBanc JP, Turvey T, Epker BN: Results following simultaneous mobilization of the maxilla and mandible for the correction of dentofacial deformities: analysis of 100 consecutive patients. *Oral Surg Oral Med Oral Pathol* 2000;54:607-12.
36. 권대근: 하악전돌증 환자에 대한 양악수술의 안정성. *대한악안면성형재건외과학회지* 2001;23:348-356.
37. Kundert M: Condylar displacement after sagittal splitting of the mandibular rami. *J Maxillofac Surg* 1980;9:278.
38. Kohn MW: Analysis of relapse after mandibular advancement surgery. *J Oral Surgery* 1978;36:676.