

한국인에서 발생한 67례의 악성타액선종양에 대한 연구

배현경 · 여동헌 · 김선아 · 최미라 · 이재일* · 홍삼표* · 홍성두*
한림대학교 의과대학 치과학교실, *서울대학교 치의학대학원 구강병리학교실

Abstract (J. Kor. Oral Maxillofac. Surg. 2007;33:138-141)

ANALYSIS OF 67 MALIGNANT SALIVARY GLAND TUMORS IN KOREAN POPULATION

Hyunkyung Pai, Dongheon Yeo, Sun-A Kim, Meera Choi,
Jae-Il Lee*, Sam-Pyo Hong*, Seong-Doo Hong*

Dept. of Dentistry, College of Medicine, Hallym University

**Department of Oral Pathology, School of Dentistry, Seoul National University*

Malignant salivary gland tumor is rare neoplasm. In Korean population, retrospective study of malignant salivary gland tumor has not been performed. We analyzed 67 cases of malignant salivary gland tumors from 2001 to 2005 in Seoul National University Dental Hospital in Seoul, Korea. The mean age is 51.7 and the male to female ratio is 1:1.39. The most affected site is the palate. Histologically, the tumors were classified as adenoid cystic carcinoma(34.4%), mucoepidermoid carcinoma(31.3%), adenocarcinoma, NOS(11.9%), polymorphous low grade adenocarcinoma(3.0%), salivary duct carcinoma(6.0%), carcinoma ex pleomorphic adenoma(4.5%), myoepithelial carcinoma(4.5%), epithelial-myoepithelial carcinoma(1.5%), cyatadenocarcinoma(1.5%) and adenosquamous carcinoma(1.5%).

Key words: Malignant salivary gland tumors, Korean population

I. 서 론

타액선종양은 두경부영역에서 약 3%이하의 비율로 매우 드물게 발생하는 종양이다^{1,2}. 그 중에서도 악성타액선종양은 더욱 드물게 발생하며 타액선에서 발생하는 종양 중 약 21-46% 정도로 발생하는 것으로 알려져 있다³. 또한 악성타액선종양은 임상병리학적으로 매우 다양한 종류가 있다. 소타액선의 종양에 대해서는 발생빈도와 조직학적인 종류에 대해서 리비아, 미국, 일본, 브라질, 등에서 인종적 지리적인 분포에 대한 연구결과가 많이 나와있으며 인종적, 지리적 여건에 따라 발생하는 종양의 종류, 발생부위 등의 임상적 양상이 조금씩 차이를 보였다⁴. 그러나 아직까지 한국인에서는 악성 타액선종양의 발생에 대한 연구가 미비한 실정이다. 이번 연구의 목적은 한국인에서의 발생한 67례의 악성타액선종양을 임상적으로 분석하고 문헌고찰을 통하여 인종적, 지역적인 역학연구의 비교가 되는 정보를 제공하기 위한 것이다.

II. 연구재료 및 방법

2001년부터 2005년까지 5년간 서울대학교 치과병원 구강악안면외과에서 생검 후 구강병리과에서 조직학적으로 악성타액선종양으로 진단받은 환자 67명을 대상으로 조사하였다. 이에 따라 조직학적인 진단명, 환자의 나이, 성별, 발생부위를 구분하여 통계를 냈으며, 조직학적인 진단은 1991년 WHO의 분류법을 따랐다.

III. 결 과

환자의 연령대는 20대에서 80대까지 다양하게 발생하였으며 50대에서 19명으로 가장 많이 발생하는 경향을 보였다. 환자의 평균나이는 51.7세였다. 특히하게 20대에 발생한 종양은 모두 mucoepidermoid carcinoma(MEC)였다. 성별은 여성이 39례, 남성이 28례로 성비는 남성대 여성이 1:1.39로 여성에서 약간 호발하는 경향을 보였다(Fig. 1). 가장 많이 발생한 종양은 adenoid cystic carcinoma(ACC)로 전체 67례 중 23례로 약 34.3%를 차지하였고, 그 다음으로 MEC로 67례중 21례로 전체 종양 발생을 중 31.3%를 차지하였다. 그 외에 adenocarcinoma, NOS 가 8례(11.9%), salivary duct carcinoma(SDC)가 4례(6.0%), carcinoma ex pleomorphic adenoma(CXPA)와 myoepithelial carcinoma 가 각각 3례(4.5%), polymorphous low grade adenocarcinoma(PLGA)가 2례

배현경

431-070 경기도 안양시 동안구 평촌동 896번지
한림대학교 성심병원 치과진료센터

Hyunkyung Pai

Dept. of dentistry, Sacred Heart Hospital, Hallym University
#896, Pyungchon-Dong, Dongan-Gu, Anyang City, Kyungkido, 431-070, Rep. of Korea
Tel: +82-31-380-3870 Fax: +82-31-387-2475
E-mail: h8556@hanmail.net

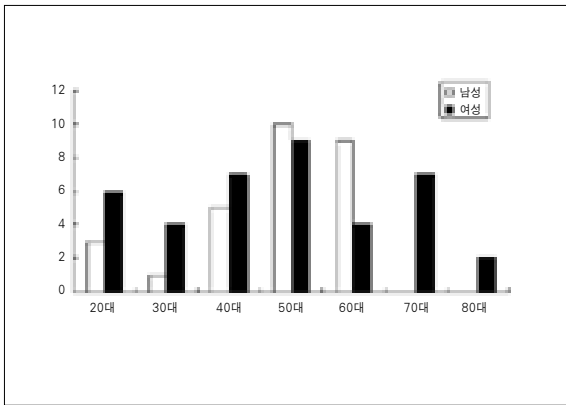


Fig. 1. Correlation of age and gender in malignant salivary gland tumors.

Table 1. Distribution of malignant salivary gland tumors in oral cavity

Types of tumors	No. of cases
Mucoepidermoid carcinoma(MEC)	21
Adenoid cystic carcinoma(ACC)	23
Adenocarcinoma, NOS(ADC, NOS)	8
Salivary duct carcinoma(SDC)	4
Carcinoma ex plemorphic adenoma(CXCa)	3
Myoepithelial carcinoma(MME)	3
Polymorphous low grade adenocarcinoma(PLGA)	2
Cystadenocarcinoma	1
Adenosquamous carcinoma(ASC)	1
Epithelial-myoepithelial carcinoma(EMCa)	1
Total	67

Table 2. Location of malignant salivary gland tumors in oral cavity

	MEC	ACC	PLGA	SDC	ADC,NOS	CXPA	EMCa	Cystadeno carcinoma	ASC	MME
Major gland										
parotid	2	3			1					1
submandibular		1					1			
sublingual		2								
Minor gland										
hard palate	6	5		1	2	3				2
soft palate	1	1			1					
buccal mucosa	2									
mx.gingiva*	4	6		1	2					
mn.gingiva#	3	1						1		
tongue		2							1	
FOM@			2							
retromolar	1			1						
Metastasis	2				1					

*: maxillary, #: mandibular, @ ; floor of mouth

(3.0%), epithelial-myoepithelial carcinoma(EMCa), cystadenocarcinoma, adenosquamous carcinoma(ASC)가 각각 1례(1.5%)였다(Table 1). 호발 부위는 전체적으로 경구개부위가 가장 많았으며 소타액선에서 발생한 종양이 83%로 대타액선보다는 소타액선에서 호발하는 경향을 보였다. 대타액선 부위에서는 이하선에서 7례로 가장 많이 발생하였으며, 소타액선에서는 경구개부위가 19례를 차지하여 28.4%의 발생율을 보였다. 그 외에 목과 입과절전이를 보인 증례가 3례였다(Table 2).

조직학적인 분류에 따르면 ACC에서는 조직학적으로는 cribriform type이 가장 많이 차지하였다. 또한 perineural invasion이 4례에서 나타났고, 1례에서 주변의 골에 침습하는 양상을 보였다. MEC는 조직학적으로 주로 low grade 양상을 보였다. SDC는 comedo 양 괴사가 특징적으로 관찰되었다.

IV. 고 찰

소타액선에 발생한 타액선종양에 대한 연구에서 남성대 여성의 성비는 리비아인에서 1:1.02, 일본인에서 1:2.0 정도로 남성보다는 여성에서 호발하는 경향을 보였고^{1,4)}, 미국인에서 소타액선에 발생한 악성타액선종양에서도 남성대 여성이 1:1.9로 여성에서 호발하였다³⁾. 이번 연구결과에서는 악성타액선종양만을 대상으로 하였으나 성비는 남성대 여성이 1:1.39 정도로 다른 연구결과와 비슷하게 여성에서 호발하는 경향을 보였다. 그러나 악성종양의 경우 일본에서는 남성에서 더 많이 발생하는 인종적 지역적 특성을 보였다⁴⁾. 많은 연구에서 악성타액선종양은 주로 소타액선 부위에서 호발하며 그 중에서도 구개부가 가장 높은 발생율을 보이는 것으로 보고되고 있으며^{2,4,6)}

본 연구에서도 이와 유사한 결과를 보였다. 다만 리비아인에 관한 연구에서는 혀가 가장 호발하는 부위였다¹⁾. 본 연구에서 MEC는 약 31%의 발생비율을 보였으며 ACC(34.4%)가 MEC(31.3%)보다 약간 호발하는 경향을 보였다. 영국인에서 발생한 악성타액선종양의 연구에서도 ACC(33.3%)가 MEC(28.6%)보다 약간 호발하였다⁷⁾. 그러나 다른 연구에서는 MEC가 ACC가 더 많이 발생하는 경향을 보였는데, Neely 등의 연구에서는 MEC가 34%, ACC가 17%로 두 배 가까이 MEC가 많이 발생하였고⁶⁾, 브라질인에서는 MEC가 41%, ACC가 24%의 발생율을 보였다²⁾. 다른 연구에서는 12%~29%의 발생율로 악성 타액선종양 중 가장 호발하는 것으로 보고하고 있으며⁸⁾, 또 다른 연구에서는 악성타액선 종양 중 약 30%의 발생율로 발생하는 것으로 보고하고 있다⁹⁾. MEC의 경우 가장 호발한 부위는 경구개였으며, 이는 Triantafillidou 등⁸⁾과 Yih¹⁰⁾ 등의 결과와 같았으나, Rapidis 등⁹⁾은 이하선에서 66%로 가장 많이 발생하며, 소타액선에서는 약 33% 정도의 발생비율을 보인 것으로 보고하였다. 다른 연구에서는 백인과 흑인에서 인종적 특이성을 보였는데 백인에서 MEC의 발생율이 약 78%로 상당히 높은 결과를 보였고 반면 흑인에서는 MEC가 12.1%, ACC가 42.9%의 비율로 발생하였다³⁾. 특히하게 본 증례들에서 MEC가 20대에서 가장 많이 호발하는 경향을 보였으며 평균 나이는 38.1세였다. 이는 다른 악성타액선종양과도 판이하게 다른 양상을 보였으며 MEC에 대한 다른 연구결과들과도 다른 결과를 보였다. Rapidis 등⁹⁾의 연구에서 MEC의 호발연령대는 60대였으며 평균 나이는 56.7세였다. Yih¹⁰⁾ 등의 연구에서도 MEC는 악성타액선종양 중 약 47.9%의 발생율을 보였으며 환자들의 평균 나이는 58.6세이며 본 연구와는 다르게 남성에서 2.5배 정도 호발하는 것으로 보고하였다.

ACC는 약 34.4%의 발생율을 보였고, 가장 많이 발생한 부위는 상악치은부와 구개부였으며 평균 나이는 54.4세였으며 여성에서 14례, 남성에서 9례로 여성에서 호발하였다. 일본인에서 발생한 ACC는 약 37.0%의 발생율을 보여 본 연구결과와 비슷하였고, 호발부위도 경구개로 본 연구결과와 비슷한 양상을 보였다⁴⁾. 리비아인에서는 ACC가 17.3%의 발생율로 MEC다음으로 많이 발생하는 종양임을 보고하였다¹⁾. Yih¹⁰⁾ 등의 연구에서 나이와 호발부위에 대해 비슷한 결과를 보였으나 발생율은 23.4%의 발생율을 보여 본 증례보다 낮은 발생율을 보였다. 또 다른 연구에서 발생율은 타액선 악성종양 중 약 10%를 차지하며 발생하는 부위는 경구개에서 가장 많이 발생하며 대타액선에서는 이하선이 가장 호발하는 것으로 알려져 있으며, 호발연령대와 발생성비도 본 연구와 비슷한 것으로 보고하였다¹¹⁾.

Adenocarcinoma, NOS는 본 연구에서 11.9%의 발생율을 보여 세 번째로 많이 발생한 악성타액선종양이었다. 여성에서 6례, 남성에서 2례로 여성에서 호발하였으며 주로 60대 이후에서 발생하였다. 이는 Yih 등¹⁰⁾의 연구결과와 유사하였다. 또 다른 연구에서 호발부위는 주로 이하선에서 발생하는 것으로 보고한 바 있으며, 주로 남성에서 호발하는 것으로 보고하여¹²⁾ 대타

액선에 발생하지 않고 소타액선 중 구개부에서 가장 많이 발생한 본 증례와 차이가 있었다.

CXPA는 악성타액선종양중 11.7% 정도의 비율로 발생하는 것으로 알려져 있으며¹³⁾ 본 증례에서는 약 3%의 비율로 발생하여 다소 낮은 발생비율을 보였으며 이는 브라질인²⁾과 일본인⁴⁾에서의 발생율과 거의 유사한 결과라 할 수 있다. 발생부위는 모두 경구개였으며, 남성이 2례, 여성이 1례로 발생하였다.

SDC는 4개의 증례 모두 소타액선에서 발생하였다. 일반적으로 SDC는 주로 대타액선인 이하선에서 발생하며 소타액선에서 발생하는 경우는 매우 드문 것으로 알려져 있다¹⁴⁾. 본 결과와는 차이가 있었으나 증례가 충분하지 않아 비교하기는 다소 어려움이 있었다. 발생부위는 주로 이하선이나 소타액선부위에서는 주로 구개부에서 발생하며 남성에서 많이 발생하고 연령대는 50대 이후에 많이 발생하는 것으로 알려져 있다⁵⁾. 본 증례에서도 환자의 연령대는 모두 50대 이후였고 성비는 남녀 모두 2증례로 같았다. Moriki 등¹⁵⁾의 연구결과에서는 6증례 모두 남성에서 그리고 대타액선에서 발생하였다.

PLGA는 타액선 악성종양중 약 19%~26%의 발생율을 보이며 소타액선에서 주로 발생하며 특히 구개부에 발생하는 것으로 알려져 있다¹⁶⁾. 본 증례에서는 약 3%의 발생율을 보여 일반적인 PLGA의 발생율보다 현저히 낮은 비율을 보였다. 발생부위는 구강저로 역시 소타액선이었다. 환자의 연령대는 40대와 80대였으며 남성이 2례, 여성이 1례였다. PLGA는 미국, 남아프리카, 네덜란드, 영국등에서는 보고된례가 많지만 일본에서는 거의 보고되지 않는 지역적 특성을 보였다¹⁷⁾.

EMCa는 타액선악성종양중 매우 드물게 발생하는 종양으로 약 1.1%의 발생율을 보인다^{17,18)}. 이는 60대 이후의 여성에서 많이 발생하며 호발부위는 이하선이 가장 많은 것으로 보고되었다^{17,18)}. 본 증례도 매우 드물게 1.5%의 발생율을 보였으며 악하선에서 발생하였다. 악하선에서 발생한 EMCa의 비율은 약 10%정도인 것으로 알려져 있다¹⁸⁾.

Myoepithelial carcinoma도 매우 드물게 발생하는 종양으로 양성종양인 myoepithelioma도 1%미만의 발생율을 보이며 악성인 경우는 이보다도 더 낮은 발생율을 보이는 것으로 알려져 있다¹⁹⁾. 본 증례에서는 총 3례로 4.5%의 발생율을 보여 다른 연구결과보다 약간 높은 발생율을 보였다. 모두 60대 후반이었으며 경구개에서 2례, 이하선에서 1례로 발생하였고, 여성이 2명, 남성이 1명이었다. 25례의 Myepithelial carcinoma를 분석한 연구에서 남성과 여성의 성비는 비슷하였고, 이하선에서 가장 많이 발생하였다²⁰⁾.

Cystadenocarcinoma는 매우 드문 타액선악성종양으로 남성과 여성에서 비슷한 비율로 발생하며 50대 이후에서 호발한다²¹⁾. 가장 많이 발생하는 부위는 이하선으로 알려져 있다²¹⁾. 본 증례에서는 하악 치은부에 발생한 증례였다.

ASC는 극도로 적게 발생하는 종양으로 알려져 있으며 50대 이후에 주로 발생하며 소타액선에서 호발한다²²⁾. 본 연구에서도 1.5%의 발생율로 매우 낮은 비율을 보였다. 본 증례는 혀에 발생한 증례였으며 이는 보고된 바와 같이 소타액선에서 가장

많이 발생하는 부위라 할 수 있다²⁾. 본 증례연구에서는 특이하게 acinic cell carcinoma는 한 증례도 발견되지 않았다. 일본인에서 acinic cell carcinoma는 약 11%의 발생율을 보여 세번째로 많이 발생하는 종양이었으며⁴⁾, 브라질인에서는 약 5.6%의 발생율을 보였다³⁾.

V. 결 론

이상에서 서울대학교 치과병원 구강병리과에서 악성타액선종양으로 진단받은 67례를 임상적으로 분석하여 보고하였다. 다른 인종적인 연구결과들과 비교하였을 때, 종양의 발생양식은 지역적, 인종적 특성이 있는 것으로 볼 수 있었다. 그러나 더 정확한 비교분석을 위해서 한국인에서 발생하는 악성타액선종양의 연구를 위해 더 많은 증례의 분석이 필요할 것이다.

참고문헌

- Jaber MA: Intraoral minor salivary gland tumors: a review of 75 cases in a Libyan population. *Int J Oral Maxillofac Surg* 2006;35:150-154.
- Ito FA, Ito K, Vargas PA, de Almeida OP, Lopes MA: Salivary gland tumors in a Brazilian population: a retrospective study of 496 cases. *Int J Oral Maxillofac Surg* 2005;34:533-536.
- Jansisyant P, Blanchaert RH, Jr, Ord RA: Intraoral minor salivary gland neoplasm: a single institution experience of 80 cases. *Int J Oral Maxillofac Surg* 2002;31:257-261.
- Toida M, Shimokawa K, Makita H, Kato K, Kobayashi A, Kusunoki Y, et al: Intraoral minor salivary gland tumors: a clinicopathological study of 82 cases. *Int J Oral Maxillofac Surg* 2005;34:528-532.
- Ellis GL, Auclair PL: tumors of the salivary glands. ed 3rd, Washington, D.C., Armed Forces Institute of Pathology, 1995.
- Neely MM, Rohrer MD, Young SK: Tumors of minor salivary glands and the analysis of 106 cases. *J Okla Dent Assoc* 1996;86:50-52.
- Strick MJ, Kelly C, Soames JV, McLean NR: Malignant tumours of the minor salivary glands-a 20 year review. *Br J Plast Surg* 2004;57:624-631.
- Triantafillidou K, Dimitrakopoulos J, Iordanidis F, Koufogiannis D: Mucoepidermoid carcinoma of minor salivary glands: a clinical study of 16 cases and review of the literature. *Oral Dis* 2006;12:364-370.
- Rapadis AD, Givalos N, Gakiopoulou H, Stavrianos SD, Faratzis G, Lagogiannis GA, et al: Mucoepidermoid carcinoma of the salivary glands. Review of the literature and clinicopathological analysis of 18 patients. *Oral Oncol* 2007;43:130-136.
- Yih WY, Kratochvil FJ, Stewart JC: Intraoral minor salivary gland neoplasms: review of 213 cases. *J Oral Maxillofac Surg* 2005;63:805-810.
- Giannini PJ, Shetty KV, Horan SL, Reid WD, Litchmore LL: Adenoid cystic carcinoma of the buccal vestibule: A case report and review of the literature. *Oral Oncology* 2006;42:1029-1032.
- Li J, Wang BY, Nelson M, Li L, Hu Y, Urken ML, Brandwein-Gensler M: Salivary adenocarcinoma, not otherwise specified: a collection of orphans. *Arch Pathol Lab Med* 2004;128:1385-1394.
- Olsen KD, Lewis JE: Carcinoma ex pleomorphic adenoma: a clinicopathologic review. *Head Neck* 2001;23:705-712.
- Suzuki M, Suzukawa K, Ogawa M, Suzuki T: Salivary duct carcinoma with comedonecrosis in the mobile portion of the tongue. *J Laryngol Otol* 2006;120:e13.
- Moriki T, Ueta S, Takahashi T, Mitani M, Ichien M: Salivary duct carcinoma: cytologic characteristics and application of androgen receptor immunostaining for diagnosis. *Cancer* 2001;93:344-350.
- Pittman CB, Zitsch RP, 3rd: Polymorphous low-grade adenocarcinoma of the tonsil: report of a case and review of the literature. *Am J Otolaryngol* 2002;23:297-299.
- Seethala RR, Barnes EL, Hunt JL: Epithelial-myoepithelial carcinoma: a review of the clinicopathologic spectrum and immunophenotypic characteristics in 61 tumors of the salivary glands and upper aerodigestive tract. *Am J Surg Pathol* 2007;31:44-57.
- Senis-Segarra L, Sahuquillo-Arce E, Davo R, Hamad-Arcis P, Floria-Garcia LM, Baquero MC: Salivary Gland Epithelial- Myoepithelial Carcinoma: behaviour, diagnosis and treatment. *Med Oral* 2002;7:391-395.
- Nagao T, Sugano I, Ishida Y, Tajima Y, Matsuzaki O, Konno A, et al: Salivary gland malignant myoepithelioma: a clinicopathologic and immunohistochemical study of ten cases. *Cancer* 1998;83:1292-1299.
- Savera AT, Sloman A, Huvos AG, Klimstra DS: Myoepithelial carcinoma of the salivary glands: a clinicopathologic study of 25 patients. *Am J Surg Pathol* 2000;24:761-774.
- Foss RD, Ellis GL, Auclair PL: Salivary gland cystadenocarcinomas. A clinicopathologic study of 57 cases. *Am J Surg Pathol* 1996;20:1440-1447.
- Sheahan P, Fitzgibbon J, Lee G, O'Leary G: Adenosquamous carcinoma of the tongue in a 22-year-old female: report of a case with immunohistochemistry. *Eur Arch Otorhinolaryngol* 2003;260:509-512.