

하악골 신장술 후 신생골 조직에서 자가분비성장능력의 활성에 대한 실험적 연구

변준호¹ · 박봉욱¹ · 박성철¹ · 김규천² · 박봉수² · 김종렬³

¹경상대학교 의학전문대학원 치과학교실 구강악안면외과, ¹경상대학교 건강과학연구원,

²부산대학교 치의학전문대학원 구강해부학교실, ³부산대학교 치의학전문대학원 구강악안면외과학교실

Abstract (J. Kor. Oral Maxillofac. Surg. 2007;33:331-339)

AN EXPERIMENTAL STUDY FOR THE DETECTION OF AUTOCRINE GROWTH ACTIVITY IN THE OSTEOGENIC CELLS AFTER MANDIBULAR DISTRACTION OSTEOGENESIS

June-Ho Byun¹, Bong-Wook Park¹, Seong-Cheol Park¹,
Gyoo-Cheon Kim², Bong-Soo Park², Jong-Ryoul Kim³

¹Department of Oral & Maxillofacial Surgery, School of Medicine and Institute of Health Sciences,
Gyeongsang National University

²Department of Oral Anatomy, School of Dentistry, Pusan National University

³Department of Oral & Maxillofacial Surgery, School of Dentistry, Pusan National University

Background: Distraction osteogenesis (DO) is a useful method for treating cases demanding the generation of new bone. During DO, the angiogenic activity is crucial factor in the new bone formation. The aim of this study was to detect the autocrine growth activity in the cellular components of the distracted bone with observation of the co-expression of vascular endothelial growth factor (VEGF) and its receptors following the mandibular DO.

Materials and methods: Unilateral mandibular distraction (0.5 mm twice per day for 10 days) was performed in six mongrel dogs. Two animals were killed at 7, 14, and 28 days after completion of distraction, respectively. Immediately after the animals were killed, the right mandibles were harvested en block. Immunohistochemical staining was processed for observation of the VEGF expression, and double immunofluorescent staining was also processed for detection of the co-expression of osteocalcin and VEGF's two distinct receptors (VEGFR-1 and VEGFR-2).

Results: At 7 and 14 days after distraction, the expressions of VEGF were significantly increased in the osteogenic cells of the distracted bone. Up to 28 days after distraction, VEGF was still expressed moderate in the osteoblastic cells of distracted bone. The co-expressions of osteocalcin / VEGFR-1 and osteocalcin / VEGFR-2 were observed in the distracted bone at 7 and 14 days after distraction. In the double immunofluorescent staining, the co-expression's level of osteocalcin / VEGFR-1 was more than that of osteocalcin / VEGFR-2.

Conclusion: Taken together, this study suggested that VEGF plays an important role in the osteogenesis, and these osteoblastic cell-derived VEGF might act as autocrine growth factor during distraction osteogenesis. In the other word, the cellular components, such as osteoblasts and immature fibroblast-like cells or mesenchymal cells in the distracted bone, might have autocrine growth activity during distraction osteogenesis.

Key words: Distraction Osteogenesis, Osteogenic Cell, Vascular Endothelial Growth Facotor Receptors, Autocrine Growth Activity

I. 서 론

골신장술은 다양한 골 결손이 있는 부위에 골이식술 대체술 식으로 널리 이용되고 있지만, 아직 골신장술에 따른 분자 생

물학적 수준에서의 연구는 부족한 편이다. 현재까지 전환성장인자- β (transforming growth factor- β , TGF- β), 인슐린유사성장인자-I (insulin-like growth factor-I, IGF-I), 골형성단백질(bone morphogenic proteins, BMPs), 그리고 기본섬유아세포성장인자(basic fibroblast growth factor, bFGF) 등의 여러 성장인자들이 골신장술 후 신생골 형성에 중요한 역할을 한다는 사실이 연구 되었다¹⁻³. 본 교실의 선행된 연구에서도 골신장술 후 신생골 형성 초기에 osteopontin 같은 골기질 단백질이 중요한 역할을 가짐을 관찰 한 바 있고⁴, 골신장술 후 경화기 동안 신장된 골막조직에서 혈관내피세포성장인자가 자가분비성장인자로서 혈관형성을 유도함을 관찰 하였다⁵.

박 봉 욱

660-702, 경남 진주시 칠암동 90

경상대학교 의학전문대학원 구강악안면외과학교실

Bong-Wook Park

Dept. of OMFS, School of Medicine, Gyeongsang National University,

Chilam-dong 90, Jinju-city, Gyeongnam, 660-702, Korea

Tel: 82-55-750-8264 Fax: 82-55-761-7024

E-mail : parkbw@gsnu.ac.kr

골 형성은 혈관 형성과 상당히 밀접한 연관관계를 갖는 것은 잘 알려진 사실이다. 신생혈관 형성은 골 형성과 골 개조에 필수적인 요소가 되며, 골 형성 과정은 내인성 혈관형성인자들에 의해 촉진된다^{6,7)}. 신생골 형성과정동안 골모세포(osteoblast)와 유사-골모세포(osteoblast-like cells) 같은 골화세포(osteogenic cells)에서 혈관내피세포성장인자(vascular endothelial growth factor, VEGF)나 염기섬유모세포성장인자(bFGF) 같은 혈관신생인자들을 생성하고, 혈관신생인자들이 직접 신생골의 형성과정에 중요한 역할을 하며⁸⁾, 전환성장인자- β 나 인슐린성장인자-I 같은 골신생인자(osteogenic factors)에 의해서 조절될 수 있음이 알려졌다^{9,10)}. 특히, VEGF는 신생혈관 형성 과정 중에 가장 중요한 역할을 담당하는 인자이면서 동시에 신생골 형성과정 중에도 중요한 역할을 가진다고 알려져 있다^{11,12)}. VEGF는 tyrosine-kinase receptor 군에 속하는 몇 종류의 혈관내피세포성장인자의 수용체(VEGFRs)를 가지는데, VEGFR-1 (fms-like tyrosine kinase receptor-1, Flt-1)은 신생혈관 형성동안 내피세포 전구세포의 보충과 혈관의 유지에 중요한 역할을 담당하며, VEGF에 의해 VEGFR-1이 활성화 되면 세포의 증식 보다는 세포 이동능력이 증가됨이 관찰 되었고, VEGFR-2 (fetal liver kinase receptor-1, Flk-1)는 혈관내피세포의 성장과 증식 및 혈관의 투과성을 증진시키는 역할을 하며, VEGF에 의해서 VEGFR-2가 활성화 되면 내피세포의 세포분열이 증가 됨이 관찰 되었다¹²⁾. 그리고 VEGFR-3 (fms-like tyrosine kinase receptor-4, Flt-4)는 혈관 뿐 아니라 림프관의 발달과 형성에 관여한다고 알려져 있다^{12,13)}.

최근 연구들에서 골모세포의 분화과정 중에 VEGF와 이의 수용체들의 동시 발현을 관찰하였으며, 따라서 골모세포의 분화과정 중에 VEGF가 자가분비성장인자의 역할을 한다고 보고 되었다^{14,17)}. 이와 같이 하나의 세포에서 VEGF와 이의 수용체들(VEGFRs)이 동시에 발현된다면, 이는 그 세포가 자체적으로 혈관을 형성 할 수 있는 자가분비성장능력 (autocrine growth activity)를 가진다는 증거가 될 것이다.

본 연구는 하악골 신장술 후 경화기 과정동안 신생골조직의 골화세포들에서 혈관내피세포성장인자에 대한 자가분비성장능력의 활성정도를 확인하는 것에 그 목적이 있다. 따라서, 성견에서 하악골 신장술 후 신생골조직에서 골모세포, 골세포(osteocyte) 및 미성숙 섬유모세포-유사세포(fibroblast-like cells)에서 VEGF의 발현정도를 관찰 하였다. 그 후 골형성 단백질 중 하나인 osteocalcin을 신생골조직의 골화세포(osteogenic cells)에 대한 표시자로 삼고, osteocalcin과 VEGFR-1 (Flt-1) 및 VEGFR-2 (Flk-1)에 대한 각각의 이중면역형광염색을 실시하여, 골신장술 후 골화세포들에서 혈관내피세포성장인자 수용체들의 발현을 관찰 하였다.

II. 연구대상 및 방법

1. 실험재료 및 수술방법

본 실험은 본 교실에서 발표한 이전의 동물실험과 동일한 조

건에서 동일한 수술방법으로 실시 되었으며^{4,5,18)}, 모든 동물실험은 경상대학교 동물실험 기준을 준수하면서 실시 되었다. 요약하면, 체중 10 kg 내외의 1-2년 잡종 성견 6 두를 암수 구별 없이 사용하였으며, 실험동물은 수술 전 8시간 동안 NPO (nothing by mouth)를 유지한 다음 하악골 신장기를 부착하는 수술을 실시하였다. 골 신연기구로는 구강내 골 신장기(Intraoral distractor, Model No. 62-00702, Leibinger®, Germany)를 사용 하였다 (Fig. 1).

실험동물의 마취를 위하여 Ketamine (Ketalar®, 유한양행, 한국) 10 mg/kg과 2% Xylazine (Rompun®, 바이엘 코리아, 한국) 2.0 mg/kg을 혼합하여 정맥주사하여 전신마취를 시행하였다. 실험동물의 양쪽 하악골과 구강내에 베타딘으로 소독 후 1:100,000 에피네프린을 함유한 2% 리도카인(광명제약, 한국)을 우측 하악 하연에 피하주사 하였다.

우측 하악골 하연에 평행한 피부절개를 가하고 단계적으로 골막하 부위까지 박리하여 우측 하악골의 협측 및 설측 피질골을 노출 시켰다. 이때 하악 제3소구치와 제4소구치 사이 또는 제4소구치와 제1대구치 사이에 협설측 피질골절단술을 계획하였으며, 설측 골막은 최소한으로 조심스럽게 fissure bur가 들어갈 정도만 견인 하였다. 그 후 fissure bur를 이용하여 양쪽 치아사이에서 교합면에 수직으로 협설측 피질골만 절단하여 조심스럽게 하악골을 선상 골절시킨 후 협측 피질골에 골신장기를 부착 하였고, 하악 후연 피부를 천공시킨 후 골신장기 봉을 하악 후방 부위에 노출 시켰다. 이후 협측 골막과 근육을 최대한 견인하여 봉합한 후 하악 하연의 피부를 봉합 하였다. 술 후 5일간 1세대 cephalosporin (Cefazolin sodium®, 유한양행, 한국)을 20 mg/kg 용량으로 하루 2회 근주 하였다.

골절단과 골신장기 장착 후 5일 동안 휴지기(latency period)를 두어 손상된 골막의 재생과 염증의 소실 및 일차성 가골이 형성되도록 하였다. 수술 6일째부터 하악 후방으로 노출된 골신장기 봉을 이용하여 골신장기를 한 번에 0.5 mm 씩, 1일 2회 활성화 시켜, 하루에 1.0 mm의 속도로 10일간 골신장을 하였다.



Fig. 1. Mandibular distractor positioned via submandibular approach.

2. 표본의 제작

골신장 후 7일, 14일, 그리고 28일째 각각 2 마리의 실험동물을 희생하였다. 희생은 전신마취상태에서 염산칼륨(KCl)용액을 혈관내로 다량 투여하여 이루어졌다. 실험동물의 희생 직후 골신장을 실시한 우측 하악골체 부위(실험군)와 반대측(대조군)에 피부절개를 가하고 신장된 하악골을 블록형태로 절제하였다. 채취한 골조직은 10% 중성 포르말린에 24시간 고정 한 후, 협설측 골막을 박리하였고, 신장된 골조직은 5% 질산용액에 약 1주일 정도 추가적인 탈회를 한 후 파라핀 블록으로 만들었다. 그 후 골조직은 각각 4 μ m 두께의 절편으로 만들어 슬라이드글라스에 부착 하였다. 절편은 실온에서 12시간 보관한 후 탈파라핀과 함수 과정을 거친 뒤 면역조직화학염색을 실시하였다.

3. VEGF에 대한 면역조직화학염색

자동면역염색기인 Automated immunostainer (Ventana, Biotek Systems, Tucson, AZ, USA)를 사용하여 면역염색을 실시 하였다. VEGF 일차항체는 rabbit polyclonal antihuman VEGF (Santa Cruz, CA, USA, 1:500 dilution)를 사용하였다. 면역염색 과정을 요약하면, 먼저 면역염색 반응을 증가시키기 위하여 슬라이드 글라스를 37°C의 습한 환경에서 20분 동안 0.1% trypsin solution (S2012, Dako, Denmark)에 반응 시켜서 전처리 하였다. 그 후 과산화수소(hydrogen peroxide)로 내인성 peroxidase를 차단한 후 37°C에서 32분간 일차항체를 반응 시켰다. 그 후 슬라이드글라스를 Biotin을 부착한 이차항체인 biotylated polyvalent secondary antibody 용액으로 처리하였다. 이 후 horseradish peroxidase-conjugated avidin-biotin complex로 반응시킨 후 3,3-diaminobenzidine 과 과산화수소를 사용하여 발색 하였으며, hematoxylin으로 핵을 대조 염색 하였다.

4. Osteocalcin과 VEGFR-1 및 osteocalcin과 VEGFR-2에 대한 이중면역형광염색

골신장술 후 신생골에서 자가분비성장능력의 활성도를 관찰하기 위하여 골화세포의 표시자로 골형성 단백질 중 하나인 osteocalcin과 VEGFR-1 및 osteocalcin과 VEGFR-2에 대한 이중면역염색을 각각 실시 하였다.

형광염색을 위하여 암실조건 하에서 염색이 진행 되었다. 4 μ m 두께의 절편이 부착된 슬라이드글라스를 Tris-EDTA buffer (LabVision, UK)에 담구어 PTmodule™ (LabVision, UK) 내에서 100°C에서 25분간 반응시켜서 탈파라핀과 전처리를 동시에 시행한 후 TBS (Tris Buffered Saline, LabVision, UK) 액에 3분간 2회 세척하였다. 내인성 peroxidase를 차단하기 위하여 과산화수소수(hydrogen peroxide)를 실온에서 10분간 반응 시킨 후 TBS에 3

분간 2회 세척 하였다. 일차항체는 1:50 으로 희석한 Mouse monoclonal anti-osteocalcin (Abcam, UK)를 사용하여 실온에서 60 분간 반응 시킨 후 TBS에 3분간 2회 세척하였다. Osteocalcin 일차항체의 면역형광발현을 관찰하기 위한 이차 항체는 1:50 으로 희석한 Tetramethyl rhodamine isothiocyanate (TRITC)-conjugate goat polyclonal anti-mouse IgG (Komabiotech, Korea)를 사용하여 60분간 반응하였다. 이 후 슬라이드 글라스를 증류수로 세척 후 VEGFR-1에 대한 일차항체인 1:50으로 희석한 Rabbit polyclonal antihuman Flt-1 (Neomarkers, CA, USA)를 60분간 적용한 후 TBS로 세척하였다. VEGFR-1 일차항체의 면역형광 발현을 관찰하기 위한 이차항체는 1:50으로 희석한 Fluorescein isothiocyanate (FITC)-conjugate goat polyclonal anti-rabbit IgG (Komabiotech, Korea)를 사용하여 60분간 반응시켰다. 슬라이드 글라스를 증류수로 세척 후 핵에 대한 대조염색으로 4',6-diamidino-2-phenylindole (DAPI) (VECTASHIELD®, Vector Lab., CA, USA)을 떨어뜨린 후 cover slip을 덮고 10분간 유지 하였다.

다른 슬라이드글라스에도 상기와 같은 방법으로 탈파라핀과 전처리 과정을 거친 후 상기와 같은 방법으로 osteocalcin에 대한 일차항체와 이차항체를 처리한 후 두 번째 일차항체를 1:50으로 희석한 Rabbit polyclonal antihuman Flk-1 (Neomarkers, CA, USA)를 60분간 적용한 후 TBS로 세척하고 상기와 동일한 1:50으로 희석한 FITC-conjugate goat polyclonal anti-rabbit IgG (Komabiotech, Korea)를 두 번째 이차항체로 사용하여 Flk-1에 대한 면역형광발현을 관찰 하였다.

5. 면역조직화학염색과 이중면역형광염색에 대한 평가

면역조직화학 염색의 평가는 광학 현미경하에서 실험에 대한 사전 지식이 없는 두 명의 병리학자에 의해서 실시 되었다. 신장된 골조직에서 각 시기별 최소 3개 이상의 조직표본을 제작하였고, 골조직에서는 신생골소주 주변의 골모세포(osteoblast) 및 골세포(osteocyte)와 신장골조직의 섬유성 중간층(fibrous inter-zone)내에 있는 미성숙 섬유모세포-유사세포(immature fibroblast-like cells)에서 각각 발현을 조사하였다. Tavakoli 등¹⁾, Hu 등¹¹⁾ 및 Park 등¹⁸⁾의 연구에서와 같이 면역염색의 발현 강도는 +++, ++, +, 그리고 - 등급을 나누어 강, 중, 약, 그리고 음성으로 각각 구분하였다. 발현이 의심스러울 때는 +/-로 표시 하였다.

Osteocalcin과 VEGFR-1 및 VEGFR-2에 대한 이중면역형광염색에 대한 평가는 각각의 면역형광염색을 형광현미경(AxiSkop, Carl Zeiss™, Germany)하에서 관찰하여 형광현미경 카메라(AxioCam MRc5, Carl Zeiss™, Germany)로 사진 촬영하였으며, 영상분석 프로그램으로(AxioVision 4.5, Carl Zeiss™, Germany)로 이중면역형광염색의 발현정도를 분석 하여 이중 발현된 곳의 존재 여부를 양성(+)과 음성(-)으로 표시 하였다.

Ⅲ. 결 과

1. 골신장술 결과

본 교실의 이전의 발표논문들과 같이 골신장술은 모든 실험 동물에서 특별한 문제점 없이 진행 되었고, 방사선 검사상 골신장술 완료 28일 후에는 신장된 부위에 신생골의 형성을 확인 하였으며, 6두의 실험동물의 평균적인 하악골 총 신장길이는 $8.8 \text{ mm} \pm 0.8 \text{ mm}$ 였으며, 이는 골 신장기 장착 직후와 실험동물 희생 직전의 근원심 나사 길이의 변화로 측정하였다.

2. 신생골에서의 VEGF의 발현

VEGF는 혈관내피세포를 제외 하고는 정상 대조군의 골조직에서는 발현이 관찰되지 않았다. 골신장 완료 7일 후에는 신생골소주 주변의 골모세포와 신장 중심부 섬유성 중간층내의 섬

유모세포-유사세포에서 VEGF가 강하게 발현 되었다. 이 시기 골세포에서도 중증도로 증가된 VEGF의 발현이 관찰 되었다. 골모세포에서는 골신장 완료 14일과 28일 후까지 각각 강하거나 중증도로 VEGF의 증가된 발현이 유지 되었지만, 골세포와 섬유모세포-유사세포에서는 이 시기에 발현이 점진적으로 감소하여, 신장술 완료28일 후에는 대조군과 유사하게 거의 발현이 관찰되지 않았다. 특히, 이 시기 골세포에서는 골모세포와 가까이 위치한 골세포에서만 VEGF의 발현이 약하게 관찰 되었다(Fig. 2). 골신장술 후 신생골 세포성분에서의 VEGF의 발현 양상은 Table 1에 나타나 있다.

3. 신생골에서 osteocalcin과 VEGFR-1 및 VEGFR-2에 대한 이중면역형광염색의 발현

신생골 형성 과정동안 골화세포를 선택하기 위하여 골기질 단백질인 osteocalcin을 일차항체로 사용하고 이들 세포들에서

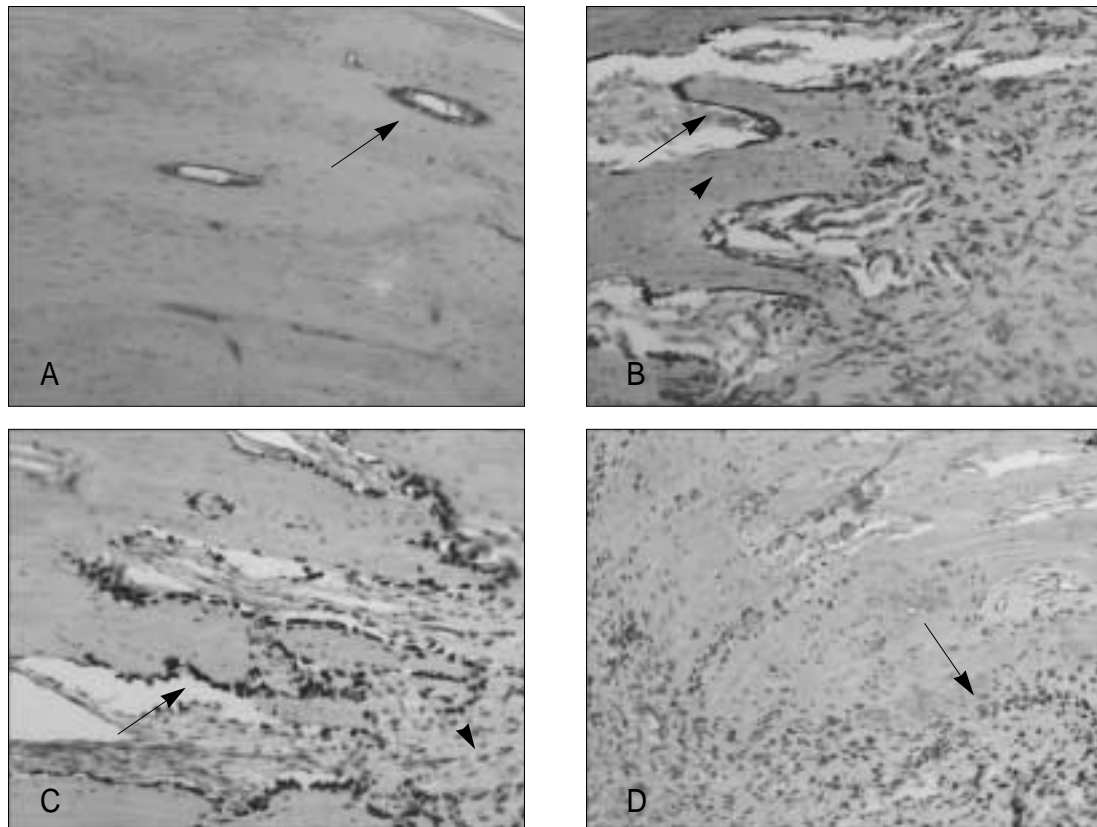


Fig. 2. VEGF expression in cellular components during osteogenesis (original magnification $\times 100$). (A) VEGF was not expressed in the control specimen except in vascular tissues (arrow). (B) 7 days post-distraction. Strong VEGF signals were detected in osteoblasts lining immature trabecular bone. At this time, elevated VEGF signals were also detected in osteocytes (arrowhead), fibroblast-like cells, and in endothelial cells. (C) This increased VEGF expression persisted for 14 days post-distraction in lining osteoblasts (arrow) and immature fibroblast-like cells (arrowhead). At this time, VEGF was weakly expressed only in the osteocytes, which were located near osteoblasts. (D) At 28 days post-distraction, positive staining was found in osteoblasts (arrow) lining trabecular bone, but osteocytes were almost negative.

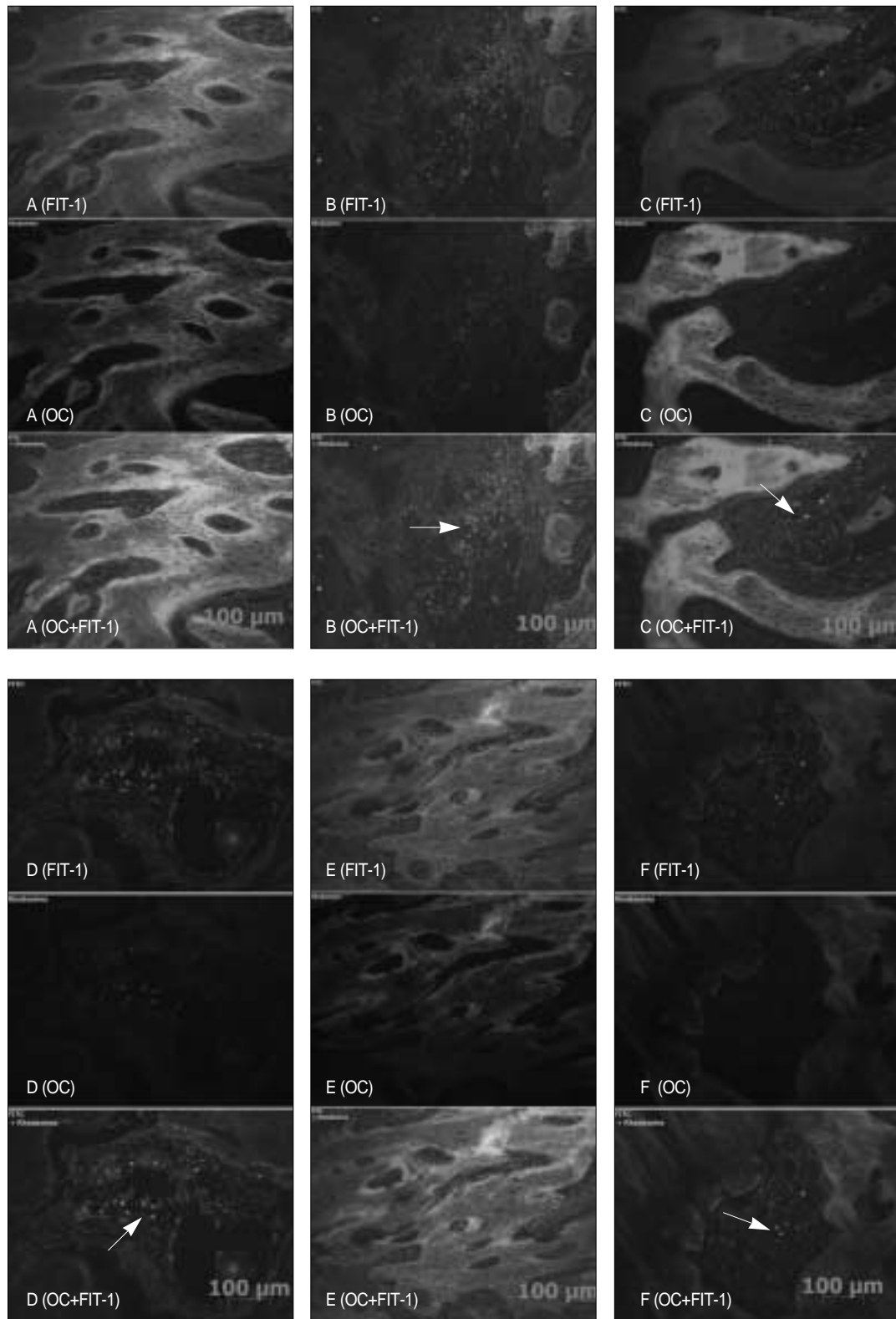


Fig. 3. Identification of cells immunoreactive for osteocalcin (OC) and VEGFR-1 (Flt-1). (A) Control specimen (original magnification $\times 200$). There was no positive immunoreactivity for osteocalcin and VEGFR-1. (B) 7 days after distraction (original magnification $\times 200$). Immature fibroblast-like cells (arrow) were immunoreactive for both osteocalcin and Flt-1. (C & D) 14 days after distraction. In the lower (C, $\times 200$) and higher (D, $\times 400$) magnifications, the positive double immunofluorescent expressions were observed in the fibroblast-like cells (arrow). (E & F) 28 days after distraction. In the lower magnification (E, $\times 200$), the definitive positive expression of double staining was not observed, but in the higher magnification (F, $\times 400$) the focal or weak positive double immunofluorescent expression was observed.

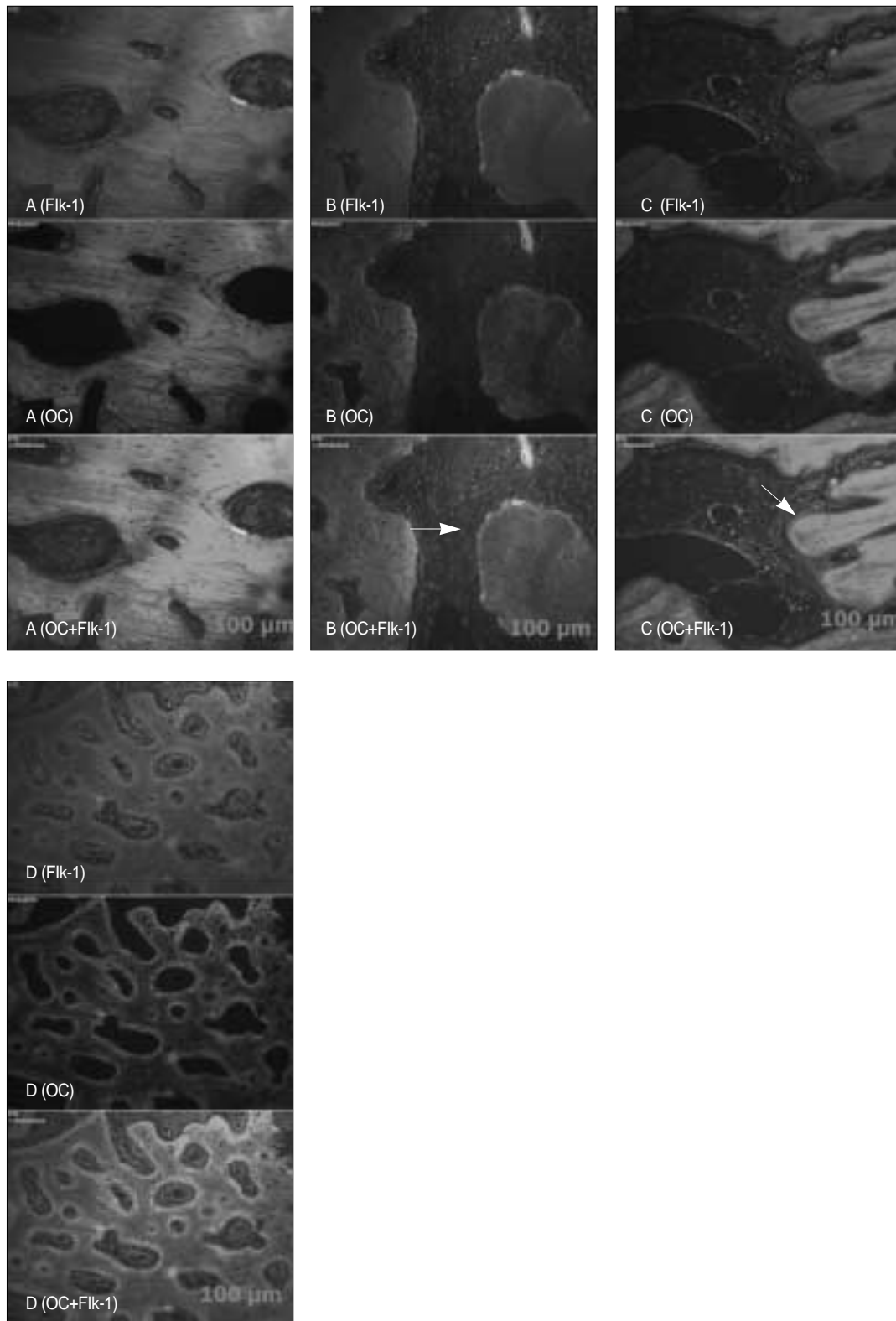


Fig. 4. Identification of cells immunoreactive for osteocalcin (OC) and VEGFR-2 (Flk-1) (original magnification $\times 200$). (A) The positive double immunofluorescent staining was not observed in the control specimen. (B) 7 days after distraction. The positive double immunofluorescent staining was observed in the osteogenic cells (arrows). (C) 14 days after distraction. The positive double staining was maintained until this period. (D) 28 days after distraction. There was no positive immunoreactivity for osteocalcin and VEGFR-2.

Table 1. Semi-quantitative analysis of VEGF staining in cellular components of the distracted bone following mandibular distraction osteogenesis

	Osteoblasts	Osteocytes	Fibroblast-like cells
Control	-	-	-
7 days after DO	+++	++	+++
14 days after DO	+++	+	++
28 days after DO	++	+/-	+/-

혈관내피세포성장인자의 수용체인 Flt-1(VEGFR-1)과 Flk-1(VEGFR-2)에 대한 각각의 이중면역형광염색을 실시하였으며, 그 결과 골신장술을 행하지 않은 대조군에서는 이중면역형광염색이 중복되어 발현되는 곳이 없었다. 골신장술 완료 7일 후와 14일 후에는 osteocalcin과 VEGFR-1 및 osteocalcin과 VEGFR-2 각각의 이중면역형광염색에서 양성 발현을 관찰할 수 있었다. 골신장 28일 후에는 osteocalcin과 VEGFR-1의 이중면역염색에서만 미약하게 발현되는 곳을 찾을 수 있었고, VEGFR-2와의 이중면역염색에서는 대조군과 유사하게 이중면역염색이 발현되는 곳을 찾을 수 없었다(Fig. 3, 4). Osteocalcin과 VEGFR-1 및 VEGFR-2에 대한 이중면역형광염색에 대한 발현양상은 Table 2에 나타나 있다.

IV. 총괄 및 고찰

신생골 형성에 있어서 신생혈관 형성의 중요성은 이미 많은 연구들에 의해 밝혀졌는데, 어떤 학자들은 혈관이 직접 골형성 역할을 할 수 있으며, 혈관내피세포나 혈관주위세포(pericyte)가 직접 골모세포나 골모세포-전구세포로도 분화가 가능하다고 하였다^{19,20}. 또한, 골신장술 후 신생골 형성에 연관된 신생혈관 형성의 중요성은 골신장술 후 신생골 형성 과정 중 다양한 골 및 혈관 형성 인자들의 발현이 동시에 관찰되는 것으로도 알 수 있는데^{1,21,22}, 이러한 인자들 중 신생 혈관 및 골 형성에 있어서 가장 중요하게 고려되어야 하는 것이 VEGF 일 것이다. VEGF는 구조적으로 혈소판유래성장인자(platelet-derived growth factor, PDGF) 군에 속하는 헤파린결합 혈관성장인자(heparin binding angiogenic growth factor)로서 혈관내피세포에 높은 친화력을 가진다²³. 신생혈관 형성시 혈관내피세포에서 유리되는 VEGF는 저산소환경(hypoxic condition)이나 많은 염증 관련 사이토카인(cytokines)에 의해서 조절될 뿐 아니라¹², TGF- β 1, FGF-2, 그리고 PDGF-BB 등과 같은 골형성 단백질에 의해서도 조절된다고 알려져 있다^{1-3,9,10}. 이러한 신생골 형성시 골모세포에서 유리되는 VEGF의 조절도 혈관내피세포에서 유리되는 VEGF와 유사하게 저산소 환경과 pH 및 젖산(lactate)의 농도 등 세포의 미세환경에 의해서 조절된다고 하였다^{23,24}.

Table 2. Detection of positive staining of double immunofluorescent images for osteocalcin/VEGFR-1 and osteocalcin/VEGFR-2 in the distracted bone

	Osteocalcin + VEGFR-1	Osteocalcin + VEGFR-2
Control	-	-
7 days after DO	+	+
14 days after DO	+	+
28 days after DO	+/-	-

+ : Remarkable positive double immunofluorescent staining was observed

- : Definitive positive double immunofluorescent staining was not detected

+/- : Focal or questionable weak double staining was observed

일반적으로 골절이나 골신장술 후에 새로운 골이 형성 되는 곳에서는 VEGF의 농도가 증가한다고 알려져 있는데, 골절 치유시 VEGF 농도는 정상농도보다 혈중에서는 거의 100배 가까이, 그리고 혈청에서는 5배 가까이 증가하는 것을 관찰하였다²⁵. 하지만, 골모세포에 대한 VEGF의 역할은 아직도 명확하지 않고 많은 논쟁거리로 남아있다. 몇몇의 연구에서는 VEGF가 골모세포의 증식과 분화 및 이주 등의 능력을 증가시키는 것을 관찰 하였지만^{14,15}, Furumatsu 등²⁶은 VEGF가 골모세포의 증식에는 영향을 미치지 않는다고 하였다. 또한 Villars 등²⁷도 인간 골수 간엽세포에서 골모세포 전구체로의 분화과정 동안 VEGF가 세포증식에는 영향력이 없다고 하였다.

골모세포의 자가분비 성장능력에 대한 연구로서 Decker 등¹⁹은 쥐의 유사-전구골모세포(mouse preosteoblast-like cell)의 증식 과정에서 VEGFR-1 와 VEGFR-2의 발현이 증가하는 것을 관찰 하였으며, 이러한 결과로 골모세포에서 생성된 VEGF는 측분비조절인자(paracrine factors)의 역할로서 내피세포와 골모세포의 기능을 조절하고, 자가분비조절인자(autocrine factors)의 역할로서 골모세포의 분화를 조절한다고 하였다. 또한, Mayer 등¹⁷은 인간의 골소주에서 채취한 줄기세포가 골모세포로의 분화과정 중 VEGF-A와 VEGFR-1의 동시발현을 관찰하여, VEGF-A가 골모세포의 분화과정 중 자가분비성장인자의 역할을 한다고 하였다. 하지만, Furumatsu 등²⁶은 인간간엽줄기세포(human mesenchymal stem cells, MSCs)에서 골모세포로 분화하는 과정에서 VEGF의 분비는 관찰할 수 있었지만, VEGFR-1 이나 VEGFR-2의 발현은 관찰하지 못하였다. 따라서 이들의 결과로는 골모세포는 자가분비 조절능력을 가지지 않는다고 하였다. 그리고, 본 교실의 선행된 연구에서도 골신장술 후 경화기 초기 동안 신장된 골막조직내의 골모세포와 미분화 간엽세포 등에서 혈관내피세포와 이의 수용체인 VEGFR-1과 VEGFR-2의 동시 발현을 관찰 하였다⁵. 이는 골신장술 후 경화기 초기까지 신장된 골막조직내의 골화세포들에서는 혈관형성과 신생골 형성을 위한 자가분비성장인자가 존재함을 의미한다.

본 연구에서는 골신장술 완료 7일 후에 신생골의 골화세포들에서 VEGF의 발현이 가장 높았으며, 이는 골신장술 14일과 28일 후까지 골모세포에서 증가 되어 관찰되었다. 이러한 결과

는 골신장술 완료 후 첫 7일 동안 골형성 활성도가 가장 높고, VEGF의 발현도 가장 증가 되어 관찰된다는 다른 연구^{11,22,28)}와 일치하는 결과였다. 따라서 VEGF는 골신장술 후 신생골 형성이 완료되는 시점 이전에 증가 하였다가, 신생골 형성이 완료 되는 시점 이후에 감소되어 나타난다고 할 수 있으며, 이러한 사실은 골신장술 과정 중에 신생혈관생성이 먼저 일어난 후 신생골 형성이 완성된다는 연구²¹⁾ 결과와도 상당부분 일치하는 내용이다.

또한, 본 연구의 이중면역형광염색에서 골신장 완료 7일과 14일 후까지 신생골조직에서 osteocalcin과 VEGFR-1 및 osteocalcin과 VEGFR-2의 동시 발현을 관찰 할 수 있었으며, 이는 이 시기동안 골화세포에서 VEGF 뿐 아니라 VEGFR-1과 VEGFR-2의 발현이 동시에 이루어진다는 의미이다. 즉, 골신장술 후 경화기 초기의 신생골 형성 과정 동안 신장된 골조직의 골화세포에서 VEGF와 VEGFRs들의 발현이 관찰되는 것은 이들 세포에서 자가분비성장능력이 있다는 의미이다. Warren 등²⁹⁾은 골신장술 후의 신생골 형성은 기계적 자극(mechanical stimulation)에 영향을 받으며, 이러한 자극이 세포성분에서 내인성 VEGF의 분비를 촉진시키며, 결과적으로 신생혈관과 신생골 형성이 동시에 촉진된다고 하였다. 이와 유사하게 본 연구에서도 골신장술이라는 기계적 자극에 의해서 신생골의 골화세포내에서 내인성 혈관내피세포성장인자 뿐 아니라 이의 수용체들도 발현되었으리라 추측된다. 결과적으로 본 연구에서는 골신장술 후 경화기 초기동안 골화세포성분에서 자가분비성장능력이 존재함을 확인 하였고, 이러한 자가분비성장능력이 신생혈관과 신생골 형성에 중요한 역할을 하리라 추측된다. 또한, 골신장술 완료 28일째 osteocalcin/ VEGFR-2에 대한 이중면역형광염색에서는 전혀 발현되는 곳을 찾을 수 없었지만, osteocalcin/ VEGFR-1에 대한 이중염색은 미약하게 발현되는 곳을 발견할 수 있었다. 즉 골화세포에서 VEGFR-1은 골신장술 완료 후 28일째까지도 미약하게 분비가 이루어 진다는 의미로 이는 VEGFRs들의 골화세포에 대한 역할을 혈관내피세포에 대한 역할과 유사하다고 가정할 때 VEGFR-1이 직접적인 세포의 분화와 증식 보다는 세포 유지의 역할이 강하므로 VEGFR-2 보다 좀 더 장기간 분비가 이루어 진다고 추정할 수 있다.

V. 결 론

저자는 하악골의 골신장술 후 신생골조직의 골화과정 동안 혈관내피세포성장인자에 대한 자가분비성장능력의 존재를 확인하기 위하여 1-2세 성견 6두의 편측 하악골에 구강내 골신장기를 장착하여 한 번에 0.5 mm 씩, 하루 두 번, 10일간 골신장술을 실시 하였다. 골신장술 완료 7일, 14일, 그리고 28일 후에 각각 2두의 실험동물을 희생하여 신장된 신생골조직을 채취 하였다. 신생골조직의 세포성분에서 VEGF의 발현을 관찰하고, 골화세포의 표지자로서 osteocalcin과 VEGFR-1 (Flt-1) 및 VEGFR-2 (Flk-1)에 대하여 각각의 이중면역형광염색을 실시하여 다음과 같은 결론을 얻었다.

1. VEGF는 골신장을 하지 않은 정상 대조군의 세포성분에서는 혈관내피세포를 제외하고는 발현이 관찰되지 않았다. 신장술 완료 7일 후에는 신생골의 모든 세포성분에서 발현이 증가 되어 나타났다. 신장술 14일 후 까지 신생골조직의 골모세포와 섬유모세포-유사세포, 그리고 간엽세포에서 VEGF의 증가된 발현이 유지되다가 28일 후에는 모두 발현이 감소하였다.
2. Osteocalcin과 VEGFR-1 및 osteocalcin과 VEGFR-2에 대한 각각의 이중면역형광염색에서 각각 골신장술 완료 후 7일과 14일째까지 이중염색의 양성을 뚜렷이 관찰 할 수 있었다. 골신장술 완료 28일째에는 osteocalcin과 VEGFR-2에 대한 이중염색은 전혀 발현이 관찰되지 않았지만, 이 시기까지 osteocalcin과 VEGFR-1에 대한 이중염색은 미약하게 나타났다.

이상의 결과로 골신장술 후 경화기 초기에 신장된 골조직의 골모세포와 미성숙 섬유모세포-유사세포 등의 골화세포에서 내인성 혈관내피세포성장인자의 발현이 증가함을 관찰하였으며, 이들 골화세포에서 골신장술 완료 7일과 14일 후까지 혈관내피세포성장인자의 두 수용체들 (VEGFR-1 및 VEGFR-2)이 발현되는 것을 확인함으로써 골신장술 후 경화기 초기의 골화 과정에 혈관내피세포성장인자에 대한 자가분비성장능력이 존재함을 확인 하였다.

참고문헌

1. Tavakoli T, Yu Y, Shahidi S, Bonar F, Walsh WR, Poole MD: Expression of growth factors in the mandibular distraction zone: a sheep study. *Br J Plast Surg* 1999;52:434-439.
2. Farhadieh RD, Dickson R, Yu Y, Gianoutsos MP, Walsh WG: The role of transforming growth factor-beta, insulin-like growth factor I, and basic fibroblast growth factor in distraction osteogenesis of the mandible. *J Craniofac Surg* 1999;10:80-86.
3. Bouletreau PJ, Warren SM, Longaker MT: The molecular biology of distraction osteogenesis. *J Cranio-Maxillofac Surg* 2002;30:1-11.
4. Byun JH, Park BW, Sung IY, Cho YC, Kim JR: Immunohistochemical study of osteopontin expression in the distracted bone after canine mandibular distraction osteogenesis. *J Kor Oral Maxillofac Surg* 2006;32:418-425.
5. Hwang DU, Byun JH, Park BW, Kim JH: Expression of vascular endothelial growth factor and its receptors in the distracted periosteum after mandibular distraction osteogenesis. *J Kor Maxillofac Plast Reconstr Surg* 2006;28:549-558.
6. Glowacki J: Angiogenesis in fracture repair. *Clin Orthop Relat Res* 1998;355S:82-89.
7. Li G, Simpson AH, Kenwright J, Triffitt JT: Effect of lengthening rate on angiogenesis during distraction osteogenesis. *J Orthop Res* 1999;17:362-367.
8. Kurdy NMG, Weiss JB, Bate A: Endothelial stimulating angiogenic factor in early fracture healing. *Injury* 1996;27:143-145.
9. Harada S, Rodan SB, Rodan GA: Expression and regulation of vascular endothelial growth factor in osteoblasts. *Clin Orthop Relat Res* 1995;313:76-80.
10. Goad D, Rubin J, Wang H, Tashjian AH Jr, Patterson C: Enhanced expression of vascular endothelial growth factor in human SaOS-2 osteoblast-like cells and murine osteoblast induced by insulin-like growth factor I. *Endocrinology* 1996;137:2262-2268.
11. Hu J, Zou S, Li J, Chen Y, Wang D, Gao Z: Temporospacial expression of vascular endothelial growth factor and basic fibroblast growth

- factor during mandibular distraction osteogenesis. *J Cranio-Maxillofac Surg* 2003;31:238-243.
12. Neufeld G, Cohen T, Gengrinovitch S, Poltorak Z: Vascular endothelial growth factor (VEGF) and its receptors. *FASEB* 1999;13:9-22.
 13. Hansen-Algenstaedt N, Algenstaedt P, Bottcher A, Joscheck C, Schwarzlön B, Schaefer C, Müller I, Koike C, Ruther W, Fink B: Bilaterally increase VEGF-levels in muscle during experimental unilateral callus distraction. *J Orthop Res* 2003;21:805-812.
 14. Decker MM, Karperien M, van der Bent C, Yamashita T, Papapoulos SE, Lowik CW: Expression of vascular endothelial growth factors and their receptors during osteoblastic differentiation. *Endocrinology* 2000;141:1667-1674.
 15. Mayr-Wohlfart U, Waltenberger J, Hausser H, Kessler S, Gunther KP, Dehio C, Paul W, Brenner RE: Vascular endothelial growth factor stimulates chemotactic migration of primary human osteoblasts. *Bone* 2002;30:472-477.
 16. Fiedler J, Leucht F, Waltenberger J, Dehio C, Brenner RE: VEGF-A and PIGF-1 stimulate chemotactic migration of human mesenchymal progenitor cells. *Biochem Biophys Res Commun* 2005;334:561-568.
 17. Mayer H, Bertram H, Lindenmaier W, Korff T, Weber H, Weich H: Vascular endothelial growth factor (VEGF-A) expression in human mesenchymal stem cells: autocrine and paracrine role on osteoblastic and endothelial differentiation. *J Cell Biochem* 2005;95:827-839.
 18. Park BW, Kim JR, Lee JH, Byun JH: Expression of nerve growth factor and vascular endothelial growth factor in the inferior alveolar nerve after distraction osteogenesis. *Int J Oral Maxillofac Surg* 2006;35:624-630.
 19. Trueta J: The role of the vessels in osteogenesis. *J Bone Joint Surg Br* 1963;45:402-418.
 20. Reilly TM, Seldes R, Luchetti W, Brighton CT: Similarities in the phenotypic expression of pericytes and bone cells. *Clin Orthop* 1998;346:95-103.
 21. Paciccia DM, Patel N, Lee C, Salisbury K, Lehmann W, Carvalho R, Gerstenfeld LC, Einhorn TA: Expression of angiogenic factors during distraction osteogenesis. *Bone* 2003;33:889-898.
 22. Warren SM, Mehrara BJ, Steinbrech DS, Paccione MF, Greenwald JA, Spector JA, Longaker MT: Rat mandibular distraction osteogenesis: Part III. Gradual distraction versus acute lengthening. *Plast Reconstr Surg* 2001;107:441-453.
 23. Steinbrech DS, Mehrara BJ, Saadeh PB, Greenwald JA, Spector JA, Gittes GK, Longaker MT: VEGF expression in an osteoblast-like cell line is regulated by a hypoxia response mechanism. *Am J Physiol Cell Physiol* 2000;278:C853-860.
 24. Spector JA, Mehrara BJ, Greenwald JA, Saadeh PB, Steinbrech DS, Bouletreau PJ, Smith LP, Longaker MT: Osteoblast expression of vascular endothelial growth factor is modulated by the extracellular microenvironment. *Am J Physiol Cell Physiol* 2000;280:72-80.
 25. Street J, Winter D, Wang JH, Wakai A, McGuinness A, Redmond HP: Is human fracture hematoma inherently angiogenic? *Clin Orthop* 2000;378:224-234.
 26. Furumatsu T, Shen ZN, Kawai A, Nishida K, Manabe H, Oohashi T, Inoune H, Ninomiya Y: Vascular endothelial growth factor principally acts as the main angiogenesis factor in the early stage of human osteoblastogenesis. *J Biochem* 2003;133:633-639.
 27. Villars F, Bordenave L, Bareille R, Amedee J: Effect of human endothelial cell on human bone marrow stromal cell phenotype: role of VEGF? *J Cell Biochem* 2000;79:672-685.
 28. Richard M, Goulet JA, Schaffler MB, Goldstein SA: Temporal and spatial characterization of regenerate bone in the lengthened rabbit tibia. *J Bone Miner Res* 1999;14:1978-1986.