

화학 발광 검사법을 이용한 구강 편평 태선의 진단

명 훈 · 정해석 · 이현선* · 홍순민** · 김명진

서울대학교 치과대학 구강악안면외과학교실, *서울대학교 치과병원 임상치의학연구소

**한림대학교 의과대학 강동성심병원 구강악안면외과

Abstract (J. Kor. Oral Maxillofac. Surg. 2007;33:281-287)

CHEMILUMINESCENCE IN DIAGNOSIS OF ORAL LICHEN PLANUS

Hoon Myoung, Hae-Seok Jeong, Hyun-Sun Lee*, Soon-Min Hong**, Myung-Jin Kim

Department of Oral and Maxillofacial Surgery, College of Dentistry, Seoul National University

**Clinical Dental Research Institute, Seoul National University Dental Hospital*

***Department of Oral and Maxillofacial Surgery, KangDong Sacred Heart Hospital, College of Medicine, Hallym University*

Purpose: This study was conducted in order to evaluate how chemiluminescent lighting (ViziLite®) could increase the sharpness of margin and contrast to normal mucosa in the diagnosis of oral lichen planus (OLP), the most frequent oral premalignant lesion, compared with direct visual inspection under incandescent light.

Methods: 41 consecutive patients, diagnosed to have OLP with visual inspection under incandescent light, were further examined with chemiluminescent light. The degrees of margin sharpness and lesion contrast were ranked on a scale from 1 to 3 for all patients under visual inspection and chemiluminescent light. The presence of additional lesion only detected by chemiluminescent light, complication, and discomfort were checked for each patient. After both screening tests, biopsy specimens were harvested from all patients with scalpels and histopathologic assessments were done.

Results: All 41 patients were diagnosed to have OLP by both visual inspection and chemiluminescent light examination. This result was definitively diagnosed by histopathology. Degrees of margin sharpness and lesion contrast were increased by chemiluminescent light compared with visual inspection, but only the difference of lesion contrast was statistically significant. In 22.0% of patients, additional lesions were detected and 88.9% of them were diagnosed to have OLP histopathologically. 17.1% of patients noted discomfort and 9.8% of patients showed complications after chemiluminescent test.

Conclusion: Chemiluminescent light may not be proper for the screen test of oral cancer or premalignant lesion but showed some possibility for additional diagnostic tool for definitively diagnosed patients in determination of lesion margin and scope.

Key words: Luminescence, Diagnosis, Oral lichen planus, Squamous cell carcinoma

I. 서 론

구강암 (oral cancer)은 8번째로 호발하는 악성 종양으로¹⁾, 남성에서는 모든 악성 종양 중 4.5%를, 여성에서는 3.5%를 차지한다²⁾. 한편, 구강편평세포암종 (oral squamous cell carcinoma; OSCC)은 전체 구강암 중 90% 정도로 대부분을 차지하는데³⁾, 그 치료 방법의 발전에도 불구하고 지난 20여 년간 이 암종에

이환된 환자의 5년 생존률은 50%를 약간 상회하는 수준에서 별다른 변화를 보이지 못했다⁴⁾. 구강편평세포암종 환자들이 이렇게 낮은 생존률을 보이는 이유는 대부분의 환자들이 3기나 4기 등, 진전된 상태에서 처음 진단되어 치료를 시작하기 때문인 것으로 생각된다⁵⁾. 1기나 2기에서 조기 발견된 구강편평세포암종 환자의 생존률은 80%에 달하기 때문에⁶⁾, 이에 이환된 환자과 전암 병소 (pre-malignant lesion)를 가진 환자를 조기에 발견하여 치료한다면 그 예후를 향상시킬 수 있을 것이다.

구강암 및 그 전암 병소를 조기에 발견할 수 있는 선별 검사 (screening test)는 대부분 백열광이나 할로겐 조명 하에서의 시진에 의존해 왔다⁷⁾. 그러나 이미 초기 구강암이 조직병리학적으로 확진된 병소 중 25% 가량은 맹검 하의 시진 검사상 정상 점막으로 진단되었다는 사실과⁸⁾, 구강암으로 진단받은 환자의 1/3이 그 3년 이내에 시진에 의한 구강암 선별 검사를 했었는데도 불구하고 이를 발견해내지 못했다는 사실로 미루어,

홍 순 민

134-010 서울특별시 강동구 길동 445

한림대학교 의과대학 강동성심병원 구강악안면외과

Soon-Min Hong

Dept. OMFS, Kangdong Sacred Heart Hospital, College of Medicine, Hallym Univ.

445, Gil-dong, Gangdong-gu, Seoul, 134-010, Korea

Tel: 82-2-2224-2114 Fax: 82-2-488-0114

E-mail: omfshong@hallym.or.kr

※ 이 논문은 서울대학교치과병원 일반연구비 지원에 의해 이루어진 것임 (No. 4-2005-0002).

일반적인 조명 하에서의 시진은 구강암 및 구강 내 전암 병소의 선별 검사 방법으로써 매우 제한적인 능력을 갖는다고 결론 내릴 수 있다. 따라서 좀 더 높은 정확성을 갖는 검사법이 필요한 실정이며, 이에 따라 탈락세포진단법 (exfoliative cytology)⁹⁾이나 toluidine blue 염색법¹⁰⁾ 등의 새로운 방법들이 소개된 바 있지만 그 효용성은 그다지 높지 않은 것으로 알려졌다¹¹⁾. 이에 새로운 선별 검사법이 개발되고 있는데, 이중 ViziLite® (Zila Pharmaceuticals, Phoenix, AZ)는 화학 발광 (chemiluminescence)의 원리를 이용하여 아세트산으로 전처리한 구강 점막을 조명하는 진단 기구로, 2001년 미국 식품의약국 (Food and Drug Administration; FDA)에서 초기 구강암의 보조적인 선별 진단 방법으로 최초로 승인 받은 바 있다¹²⁾.

ViziLite®를 이용한 구강 내 전암 병소 및 초기 구강암의 진단에 대한 연구는 매우 미약한 상태로, 아직까지 그 수가 매우 적은 데다가 발표된 모든 연구에서 구강 내 다양한 병소들을 구분 없이 다루고 있어 그 결과를 해석하는데 있어 혼란스러운 점이 있었다¹³⁻¹⁸⁾. 따라서 본 연구에서는 진단의 대상을 구강 편평 태선, 단 하나의 구강 내 전암 병소로 한정하여 이 기구의 진단 효용성을 좀 더 명확히 밝히고자 하였다. 구강 편평 태선을 진단 대상으로 정한 이유는 세계 보건 기구 (World Health Organization; WHO)에서 정한 구강 내 전암 병소 중 그 유병률이 가장 높기 때문이다⁹⁾. 또한 ViziLite®의 민감도 (sensitivity)가 높다는 사실은 어느 정도 정립된 상태이며, 병소의 진단에 있어 중요한 것은 민감도나 특이도 (specificity)로 대변되는 정확성뿐만 아니라 제거해야 할 병소의 경계를 얼마나 잘 나타낼 수 있는가와 일반적인 조명 하에서의 시진 시 발견하지 못한 병소 부위를 추가적으로 발견할 수 있는 능력이 있는가 여부이기 때문에, 이를 규명하는데 가장 큰 목적을 두었다.

II. 대상 및 방법

A. 연구 대상

2004년 8월부터 2005년 12월까지 서울 대학교 치과 병원 구강 내과 진단과와 구강악안면외과에 내원한 환자 중 초진 시 임상적 검사 결과 구강 편평 태선에 이환된 것으로 판단된 환자들을 선별하였다. 이들 중 제외 기준 (Table 1)에 해당하지 않은 환자들에게 본 연구의 목적과 예측 가능한 부작용 등이 명시된 동의서를 제시하였으며 이에 서명한 환자들을 연구 대상으로 하였다. 성별, 연령, 또는 인종에는 제한을 두지 않았다.

B. 연구 방법

대상 환자에 대한 인구통계학적 자료 (demographic data)를 기록한 후 통상적인 실내 채광 하에서 치과용 유니트체어의 할

Table 1. Exclusion Criteria

- | |
|---|
| 1. 과거 본 연구에 사용할 방법으로 진단을 받았던 경험이 있는 환자 |
| 2. 조절되지 않는 고혈압 환자 |
| 3. 면역 저하 환자 |
| 4. 최근 악성 종양으로 인한 치료의 경험을 가진 환자 |
| 5. 임신부 |
| 6. 심한 위장 장애 환자 (현재 치료 중이거나 치료가 필요한 환자) |
| 7. 당뇨 환자 (이전에 당뇨 병력이 있고 공복시 혈당이 180 이상인 환자) |
| 8. 심한 심장 질환, 호흡기 질환, 신장 질환에 이환된 환자 |
| 9. 초산에 대한 알려지 환자 |
| 10. 지혈 기능에 장애가 있거나 항응고제를 복용하는 환자 |

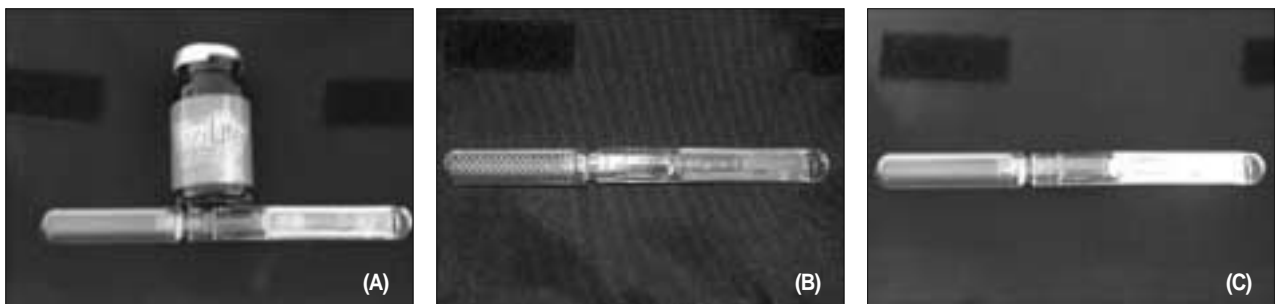

Fig. 1. (A) ViziLite® Kit is consisted of 1% acetic acid, a capsule, and a retractor. (B) Inactivated ViziLite® capsule inserted in a retractor. (C) Activated ViziLite® capsule inserted in a retractor. The capsule comprises an outer flexible plastic capsule and an inner fragile glass vial. Activation of the capsule is achieved by flexing it, wherein, the inner fragile glass vial ruptures releasing the contents. After activation, the capsule produce light of the blue-white color with a wavelength ranging from 430 to 580 nm.

Table 2. Sharpness of lesion margin

Examination Method	Degree of Sharpness			Total
	1	2	3	
Visual Inspection	19 (46.3%)	22 (53.7%)	0 (0%)	41
Chemiluminescence	15 (36.6%)	21 (51.2%)	5 (12.2%)	41
Total	34	43	5	82

1 = No margin of the lesion could not be demarcated from that of the surrounding normal oral mucosa.
 2 = The margin of the lesion could be partially demarcated from that of the surrounding normal oral mucosa.
 3 = All the margin of the lesion could be demarcated from that of the surrounding normal oral mucosa.

로젠등을 키고 구강 내를 시진하였다. 시진 시에는 병소 부위를 협점막, 치은, 혀, 그리고 구개로 분류하였고, 병소의 종류는 망상형 (reticular), 위축형 (atrophic), 미란형 (erosive), 그리고 혼합형 (mixed)으로 구분하여 기록하였다. 시진을 완료한 후 ViziLite®를 이용한 화학 발광 검사를 시행하였다. ViziLite® kit에는 1% 초산, capsule, 견인기 (retractor), 그리고 사용자 지침서가 포함되어 있다. 이 기구의 사용 지침서에 따라²⁰, 대상 환자로 하여금 구강 내 점막을 1%의 초산 (ViziLite® Pre-Rinse solution)으로 1분간 충분히 행군 후 뱉어내도록 하였다. 이후 capsule을 구부리고 흔들어서 화학적 근원의 청백색 빛을 활성화시킨 후 이를 견인기에 끼웠다 (Fig. 1). 실내 전등을 모두 끄고 실내를 어둡게 한 후 활성화된 ViziLite® 기구로 구강 내를 재검하였다. ViziLite®를 이용한 화학 발광 검사 시에는 밝은 청색으로 나타나는 부위를 병소로, 어두운 청색으로 나타나는 부위를 정상 구강 점막으로 진단하였다.

일반적인 채광 하의 시진과 ViziLite®를 이용한 검사에서는 각각 경계 침예도와 병소 대조도를 측정하여 기록하였으며, 시진 시 발견하지 못했던 병소를 화학 발광 검사를 이용하여 추가적으로 발견해낼 수 있었는가 여부 또한 기록하였다. 경계 침예도는 1에서 3사이의 정수로 표현하였고, 1은 병소와 주변 정상 조직 간의 경계를 전혀 구분할 수 없을 정도로 불분명한 경우로, 3은 병소의 모든 경계가 주변 정상 조직과 명확히 구분 가능한 경우로 하였으며, 2는 그 중간 단계로 정의하였다. 병소 대조도의 경우에도 1에서 3사이의 정수로 표현하였으며 1은 병소와 주변 정상 조직 간에 색상이나 명도 차이가 불분명하여 구분이 거의 불가능한 경우로, 3은 병소와 정상 조직간의 구분이 매우 명확한 경우로 하였으며 역시 2는 그 중간 단계로 정의하였다.

사전에 그 기준을 교육받았고, 연구 시작 시점 이전에 10명의 구강 편평 태선 환자에게 이를 시행하여 서로의 결과를 일치시켰던 두 명의 치과의사가 경계 침예도, 병소 대조도, 그리고 추가 병소 발견 여부를 서로의 검사 결과를 모르는 채 각각 시행하였다. 그 결과가 상이한 경우에는 두 결과 측정자가 합의하여 수치를 정하였다. 마지막으로 화학 발광 검사에 대한 환자의 만족도를 기록한 후 일주 후 추적 관찰 시에 부작용의 발

생 유무를 확인하여 기록하였다.

이상의 검사를 종료한 후, 구강 편평 태선의 확진을 위해 모든 환자에서 병소 부위를 채취하여 절개 생검을 시행하였다. 또한 화학 발광 검사를 통해 추가 병소 부위가 발견된 경우에는 이 부위에 대해 추가적인 생검을 시행하였다. 생검 표본은 포르말린액으로 고정하고, 파라핀으로 포매한 후, 헤마톡실린-에오진 염색을 시행하여 본 연구와 관련 없는 구강 병리의 조직병리학적으로 최종 진단하였다.

육안 검사와 화학 발광 검사에 있어서 경계 침예도 및 병소 대조도 수치는 Pearson's chi-square test를 통해 통계학적 차이가 있는지를 검증하였다. 만일 Pearson's chi-square test에서 기대 빈도수가 5 이하로 되는 칸이 있는 경우에는 Fisher's exact test를 통해 통계학적 차이를 검증하였다. 모든 통계학적 검사는 SPSS 11.5 소프트웨어 (SPSS, Chicago, IL, USA)를 이용하여 컴퓨터로 시행하였고, 그 유의확률은 0.05로 하였다.

III. 결 과

총 41명의 환자가 대상으로 포함되었다. 성별 분포는 남성 15명, 여성 26명이었고, 연령분포는 30대에서 70대 사이로, 그 평균은 51.0±11.6세였다. 병소 부위는 협점막과 치은이 각각 14건으로 가장 많았으며 혀 7건, 구개 4건, 그리고 혼합 부위 병소가 2건이었다. 병소의 종류는 망상형 18건, 위축형 5건, 미란형 8건, 그리고 혼합형 10건이었다. 시진 상 41건 모두는 구강 편평 태선으로 가진되었으며, 화학 발광 검사 상으로도 모든 증례가 양성 반응을 나타내었다. 또한 모든 증례가 조직병리학적 검사상 구강 편평 태선으로 확진되었기 때문에, 두 방법 모두 민감도는 100%였으며 특이도는 산출할 수 없었다. 그러나 시진 상으로는 병소의 표면 색조나 무늬 등을 통해 편평 태선의 종류를 구분할 수 있었지만, 화학 발광법으로는 단순히 병소의 존재 유무만 구분할 수 있었다. 즉, 병소 부위는 밝은 청색으로, 정상 점막은 어두운 청색으로만 구분 가능하였던 것이다 (Fig. 2).

경계 침예도의 면에서는 화학 발광법이 더 우수한 경향을 나타내었다 (Table 2). 즉, 시진 시에는 특히 위축형과 미란형의 경

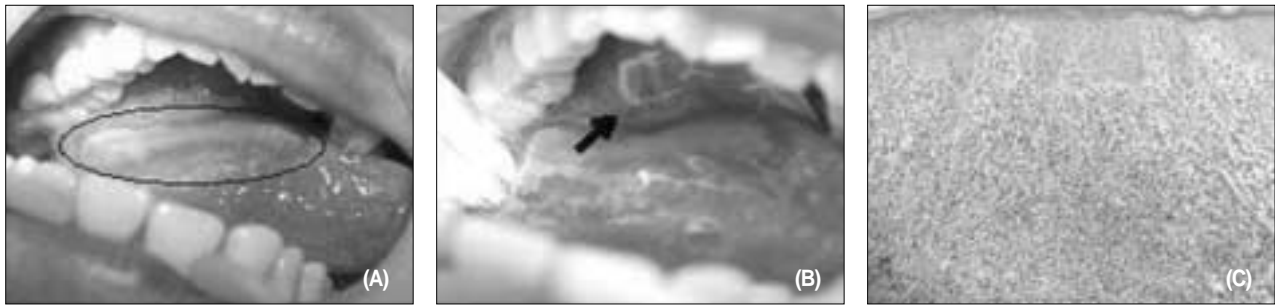


Fig. 2. (A) Oral lichen planus is observed on right ventral tongue (black ellipse) under incandescent and halogen light. It was mixed type oral lichen planus having both white and red surfaces. (B) The same oral cavity under chemiluminescent light. The lesion appeared as a white blue surface independent of its original color, compared with normal mucosa being dark blue. Additional lesion was found in this case on right palate (arrow). (C) The additional lesion showed a typical characteristic of oral lichen planus histopathologically. A dark infiltrate of lymphocyte and hyperkeratosis is observed.

Table 3. Contrast between the lesion and normal oral mucosa

Examination Method	Degree of Contrast			Total
	1	2	3	
Visual Inspection	11 (26.8%)	20 (48.8%)	10 (24.4%)	41
Chemiluminescence	3 (7.3%)	29 (70.7%)	9 (22.0%)	41
Total	14	49	19	82

- 1 = The visual contrast between normal oral mucosa and oral lichen planus is obscure and indistinct.
- 2 = The visual contrast between normal oral mucosa and oral lichen planus is partially clear and accurate.
- 3 = The visual contrast between normal oral mucosa and oral lichen planus is clear and accurate.

우 병소의 경계가 불분명한 경우가 많았지만 화학 발광법에서는 병소 부위가 주변의 어두운 부분과 구분되는 청백색으로 나타나 그 경계가 좀 더 명확해지는 경향을 보였다. 시진에 비해 화학 발광법에서 13건에서는 경계 침에도 값이 증가하였고, 6건에서는 감소하였으며, 나머지 22건에서는 변화가 없었다. 그러나 이 차이는 0.05 유의 수준에서는 나타나지 않았고, 다만 경계역의 유의한 차이만이 인정되었다 (p=0.079).

병소 대조도 또한 화학 발광법이 더 우수하였다 (Table 3). 역시 위축형이나 미란형의 경우 시진 상으로는 병소 및 그 주변의 정상 구강 점막이 모두 붉은 빛을 보이며 그 명도 차이가 크지 않기 때문에 대조도가 크지 않은 증례가 많았지만, 화학 발광 하에서는 구강 편평 태선의 종류에 관계없이 병소 부위는 청백색을, 정상 점막은 어두운 청색을 띄었기 때문에 뚜렷한 명도 대비를 보였다. 시진에 비해 화학 발광법에서 11건에서는 병소 대조도 값이 증가하였고, 4건에서는 감소하였으며, 나머지 26건에서는 변화가 없었다. 이 차이는 0.05% 유의 수준에서 통계학적으로 유의하였다 (p=0.041).


9건 (22.0%)에서는 육안적으로 관찰되지 않던 병소 부위가 화학 발광 검사 상 추가적으로 발견되었으며, 따라서 이 부위에 대한 조직 검사가 시행되었다. 그 결과, 한 건을 제외 한 나머지

8건에서는 구강 편평 태선이 조직병리학적으로 확인되었다. 따라서 추가 병소 발견의 정확성은 8/9, 즉 88.9%였다 (Fig. 2).

마지막으로, 화학 발광 검사법에 대한 만족도는 만족이 14건, 불만족이 7건 (17.1%)이었으며 20명의 환자들은 만족도에 대한 의견을 표현하지 않았다. 부작용은 4건 (9.8%)에서 나타났으며 검사 직후에 오심과 구토가 나타난 경우가 2건, 검사 후 수일간 지속된 작열감이 2건이었다.

IV. 고 찰

화학 발광이란, 화학 작용의 결과로 발열 과정 없이 빛을 발산하는 것이다. 이는 다음의 과정으로 표현 가능하다.



여기에서 A와 B는 반응체 (reactant)를 의미하며, [I]*는 들뜬 상태의 중간체 (excited intermediate)를 의미한다. 즉 두 가지 화합물이 반응하여 들뜬 상태의 중간체가 만들어지고, 이 중간체가 저에너지 상태로 안정화되며 빛을 방출하는 과정이 화학

발광인 것이다²¹⁾. ViziLite®의 화학 발광 시스템에 대해서는 아직까지 공식적으로 밝혀진 바가 없다. 그러나, Ram 등은 개인적인 교신을 통해 ViziLite®의 capsule은 아스피린, 또는 아세틸 살리실산 (acetyl salicylic acid)이 함유된 탄성의 외측 플라스틱 피막과, 과산화수소 (hydrogen peroxide)가 들어있는 내측 유리 병으로 이루어져 있다고 하였으며 따라서 ViziLite®는 과산화 옥살산 (peroxy-oxalate) 시스템을 이용해 발광하는 것으로 생각된다¹⁷⁾. ViziLite®의 capsule이 활성화되면, 430-580 nm 사이의 파장을 갖는, 청백색의 빛이 생성된다¹²⁾.

사실, 화학 발광의 원리를 이용해 전암 병소 및 암증을 선별 진단하려는 노력은 구강암에 관련된 것이 처음은 아니며, 산부인과 영역에서 자궁 경부 암증을 진단하기 위한 목적으로 이미 사용되어 왔고 그 결과도 매우 희망적이었다²²⁾. 즉, 자궁 경부 상피내 증양 (Cervical Intraepithelial Neoplasia; CIN)이 확진된 환자들을 대상으로 3-5%의 아세트산으로 전처리한 자궁 경부를 화학 발광 하에서와 백열광 하에서 진단한 결과, 화학 발광 하에서는 90%의 민감도로 병소를 진단할 수 있었지만 백열광 하에서는 55%의 민감도 밖에 나타내지 못했으며 이는 통계학적으로 유의한 차이였다²³⁾. 또한 전통적인 자궁 경부 암증 선별 검사법인 파파니콜로 도말검사 (Papanicolaou smear)와 화학 발광 검사를 병행하여 시행하면 그 진단능이 현저히 높아진다는 사실이 알려지면서, 근래에는 화학 발광 검사를 표준적인 자궁 경부암 선별 검사법의 하나로 추천하는 추세에 있다^{24, 25)}. ViziLite®는, 자궁 경부와 구강의 상피가 조직학적으로 매우 유사하다는 점에 착안하여 화학 발광 검사가 자궁 경부 상피의 병변을 진단하는데 유용하므로 구강의 병변을 진단하는 데에도 유용할 것이라는 이론에서 개발된 것이다¹²⁾. 즉, 두 부위는 비각화 중층 편평 상피로 이장되어 있고, 기저층에서 표면층에 이르는 세포의 조직학적 형태가 동일하며, 초기 이형성증 (dysplasia)은 상피의 기저 1/3에서 발생한다는 공통점을 가지고 있다. 또한 두 부위 모두, 악성 종양 및 전암 병소에 대한 전통적인 선별 검사법의 정확도와 신뢰도가 그다지 높지 못하다는 공통점을 가지고 있다^{8, 24)}.

이상의 근거에 기초하여, ViziLite®를 이용하여 구강 점막을 진단한 예비 연구가 2004년에 처음 발표되었다¹⁸⁾. 이 연구에서는 특정 질환을 가진 환자들 이 아니라, 특정 병원의 구강 내과를 방문한 100명의 일련 환자들을 대상으로 화학 발광 검사를 시행하여 ViziLite®가 언제 양성 반응을 나타내고, 양성 반응 시에는 어떠한 소견을 보이는지를 알아내는 것에 초점을 맞추었다. 그 결과, 1% 아세트산으로 1분간 전처리한 구강 점막은 과각화증 (hyperkeratinization), 과이상각화증 (hyperparakeratinization), 만성 염증 침윤 (chronic inflammatory infiltrate), 그리고 활발한 증식에 의해 세포의 핵/세포질비 (nuclear-cytoplasmic ratio)가 증가한 경우에 화학 발광 검사 양성 반응을 나타내었다. 양성 반응은 ViziLite®를 가했을 때 점막이 밝은 청색조를 보이는 경우였으며, 음성 반응은 점막이 어두운 청색을 보이는 경우로 하였다. 화학 발광 검사를 하기 전에 아세트산을 가하는 이유는, 정상 점막과 이상 점막의 대조도를 증가시키기 위함이다.

세포의 이형성도가 증가하면 세포핵의 크기가 점차 커지기 때문에 핵/세포질 비는 증가하게 된다. 이러한 세포로 이루어진 곳과 과각화증이 진행된 부위에 아세트산을 가하여 탈수시키면 빛을 더 강하게 반사시키는 성질을 갖게 되며, 따라서 조명 하에서 좀 더 하얗게 보이게 된다²⁶⁾. 이러한 성질을 “acetowhite”라고 부르는데, ViziLite®에서 발산되는 청색광은 아세트산의 이러한 효과를 더 현저하게 보여주는 것으로 생각된다¹⁸⁾.

그 이후, 구강 편평세포암종 및 구강 전암 병소의 진단에 대한 ViziLite®의 효용성을 평가한 몇 편의 임상 연구가 발표된 바 있다¹³⁻¹⁷⁾. 그러나 이들 연구에서 그 대상 환자의 포함기준은 모두 달랐으며, 아무런 진단을 받지 않은 일련의 환자들에서¹⁶⁾ 구강암을 가진 것으로 확진된 환자들까지¹⁷⁾ 매우 다양하였기 때문에 그 결과를 해석하는데 있어 어려움이 있는 실정이다. 따라서 본 연구에서는 해석상의 혼란을 없애면서도 가능한 많은 대상 환자를 포함시키기 위해, 세계 보건 기구에서 정한 구강 내 전암 병소 중 그 유병률이 가장 높은 구강 편평 태선 환자들만을 연구 대상에 포함시켰다¹⁹⁾. 구강 편평 태선이 실제로 전암 병소인가라는 주제에 대해서는 그간 많은 논란이 있었던 것이 사실이다. 심지어는 구강 편평 태선은 구강 전암 병소가 아니며, 기존에 구강 편평 태선에서 구강암으로 악성 전환했다고 보고된 것들은 편평 태선과 유사한 임상적 소견을 갖는 태선 양 이형성증 (lichenoid dysplasia)을 구강 편평 태선으로 잘못 진단한 결과라는 주장까지 있었다²⁷⁾. 그러나, 많은 수의 구강 편평 태선 환자를 장기간 추적 관찰하였던 한 전향적 연구에서 2.3%의 악성 전환도를 보고한 바 있으며²⁸⁾, 구강 편평 태선에 이환된 조직 세포의 염색체는 불안정하고 돌연변이가 많다는 사실로 미루어^{29, 30)}, 구강 편평 태선은 전암 병소라고 말할 수 있을 것이며 학계에서도 이를 정설로 받아들이고 있는 상태이다³¹⁾.

구강 편평 태선은 조직학적으로 표피-진피 사이에 T-임파구가 침윤되면서 상피의 기저층을 파괴하는 것이 가장 큰 특징이며, 종류에 따라 과각화증이나 세포 변형이 다양하게 나타나면서 임상적으로는 망상형, 위축형, 미란형, 그리고 혼합형 등으로 반영된다²⁹⁾. 그러나 전술한 바와 같이 화학 발광 검사는 과각화증, 만성 염증 침윤 (chronic inflammatory infiltrate), 그리고 세포의 핵/세포질비 (nuclear-cytoplasmic ratio)가 증가한 점막에서 양성으로, 즉 밝은 청색으로 동일하게 나타나기 때문에 구강 편평 태선의 임상적 분류에 관계 없이 동일한 색상으로 나타날 것으로 예상할 수 있었다. 본 연구의 결과, 구강 편평 태선은 망상형, 위축형, 미란형, 그리고 혼합형 등 그 종류에 관계 없이 모두 화학 발광 검사에 양성으로, 즉 주변 정상 조직의 어두운 청색에 비해 대조되는 밝은 청색을 나타냈기 때문에 이예상을 사실로 검증하였다. 또한 이는 시진해 비해 화학 발광 검사가 갖는 단점이라고 할 수 있다. 즉, 시진 상으로는 병소의 색조나 무늬 등을 통해 어느 정도의 감별 진단이 가능하지만, 화학 발광 검사에서는 단순히 병소의 존재 유무만을 알아낼 수 있는 것이다^{17, 18)}. Farah 등의 연구에서는 ViziLite®의 민감도는 100%이며 특이도는 0%라고 하였고¹⁴⁾, Ram 등의 연구에서는

민감도가 100%이고 특이도는 14.2%라고 하였다¹⁷⁾. 따라서 ViziLite[®]가 민감도는 높고 특이도는 낮다고 할 수 있는데, 이는 화학 발광 검사법이 너무 민감해서 진성 병소를 잘 발견해 내기는 하지만, 실제로 병소가 아닌 정상 조직도 양성으로 나타날 가능성이 높다는 것을 의미한다. 본 연구에서도 화학 발광 검사는 100%의 민감도를 나타냈다. 그러나 애초 연구 계획에서 윤리적인 문제로 화학 발광 검사나 시진 검사 상 음성을 나타낸 부위를 절제해 조직 검사를 시행하지는 않았기 때문에 특이도는 산출할 수 없었다. 또한 시진 상 이미 구강 편평 태선으로 진단된 환자들만을 대상으로 화학 발광 검사 및 병리조직학적 검사를 시행하였기 때문에 본 연구의 결과만을 가지고 민감도나 특이도를 논하는 것은 적절치 않다고 생각된다. 다만, 화학 발광 검사로는 구강 점막 병변의 감별 진단이 불가능하고, 위양성 (false positive)도가 높으며, 그 비용도 고가라는 사실 때문에, 가장 근거 수준이 높았던 두 연구에서는 구강암 및 구강 전암 병소에 대한 선별 검사법으로서 화학 발광 검사법이 유용한가에 대해 의문을 제기하였다^{14, 17)}. 본 연구의 결과로도 병소 자체의 유무를 판단하는데 있어서 화학 발광 검사법은 시진보다 더 뛰어나지 않았고, 감별 진단이 불가능했으며, 환자에게 불편감이나 부작용을 야기한 경우가 있었기 때문에 구강 편평 태선이나 여타 구강 점막 병소의 선별 진단에 있어서는 ViziLite[®]가 그다지 유용하지 않다고 결론 내릴 수 있었다.

본 연구의 주 목적은, 화학 발광 검사가 정상 구강 점막에 비한 병소의 대조도를 얼마나 증가시킬 수 있는가와 병소의 경계를 얼마나 잘 드러낼 수 있는가를 평가하는 것이었다. 최근의 두 연구에서는 ViziLite[®]의 이러한 속성을 평가한 바 있다. 한 연구에서는 화학 발광 검사가 적색 병소의 대조도나 경계 침예도는 개선을 시키지 못했지만, 백색 병소의 밝기나 침예도는 개선시켰다고 하였으며¹⁵⁾ 다른 연구에서는 화학 발광 검사가 백열광 하의 시진 검사보다 병소의 밝기와 선예도를 증가시킨다고 하였다¹⁵⁾. 그러나 두 연구에서는 모두 검사자의 주관적인 견해만 기술하였으며 객관화된 수치와 이를 이용한 통계학적 평가는 하지 못했다. 따라서 본 연구는 일반적인 조명 하에서의 시진에 비해, 화학 발광 검사에 의해 병소의 선예도나 병소 대조도가 얼마나 개선되었는가를 처음으로 객관적으로 평가하였다고 할 수 있다. 다만, 구강 편평 태선은 명확히 적색과 백색으로 구분이 잘 되지 않고 혼재된 경우가 많으며, 본 연구의 대상 환자수가 충분히 크지 못했기 때문에 적색의 미란형과 위축형, 그리고 백색의 망상형으로 병소를 구분하여 평가하지는 않았다. 그 결과 화학 발광 검사는 백열광 및 할로겐등 하의 시진에 비해 병소의 경계 침예도와 대조도를 증가시키는 경향이 있었으며 특히 병소 대조도의 차이는 통계학적으로 유의하였다. 또한 22.0%의 환자에서는 시진으로는 발견하지 못했던 추가적인 병소를 화학 발광 검사에 의해 발견해 낼 수 있었으며 이들 부가 병소 중 88.9%가 조직 검사 상 구강 편평 태선으로 확진되었다. 화학 발광 검사는 병소의 경계와 병소 자체의 대조도를 증가시키고 시진으로는 발견하지 못했던 부가 병소를 비교적 정확히 발견해 내었다는 사실은, 화학

발광 검사가 선별 검사보다는 이미 확진된 병소의 경계와 대조도를 명확히 하고 추가적인 병소 유무를 판단하는데 도움을 주는 검사로 더 유용할 수 있음을 시사하는 결과라고 생각된다.

결론적으로, 구강암 및 구강 전암 병소에 선별 검사로서 화학 발광 검사법에 대한 평가는 아직 완전히 이루어졌다고 보기 힘들다. 즉, 좀 더 많은 대상 환자에 대해 이 검사의 정확도와 더불어 민감도와 특이도 등에 대한 좀 더 체계적인 평가가 필요한 상황인 것이다. 그러나, 현재까지 보고된 연구 결과와 본 연구 결과에 의한다면, 화학 발광 검사법은 시진에 비해 감별 진단 능력이 떨어지고 너무 민감하기 때문에 선별 검사로서의 가치는 떨어진다고 할 수 있다. 그러나 병소의 경계 선예도와 정상 점막에 대한 대조도를 증가시킴과 함께 시진으로는 관찰 불가능한 추가 병소를 높은 정확도로 찾아줄 수 있기 때문에, 이미 확진된 병소의 수술 경계와 부위를 확정하기 위한 부가 방법으로는 가치가 있다고 결론내릴 수 있었다.

V. 결 론

본 연구에서는 41명의 구강 편평 태선 환자를 대상으로 시진과 화학 발광 검사의 경계 침예도와 병소 대조도를 비교하였으며, 시진 상 발견하지 못한 병소를 화학 발광 검사로 추가 발견할 수 있었는지, 그리고 화학 발광 검사가 환자에게 불편감이나 합병증을 유발하지 않았는지를 평가하였다. 그 결과는 다음과 같았다.

1. 41명의 환자 모두가 화학 발광 검사 상으로나 시진 상 구강 편평 태선을 갖는 것으로 진단되었으며, 이는 조직학적으로 확진되었다. 시진 상으로는 병소의 종류를 감별할 수 있었지만 화학 발광 검사에서는 단지 병소의 존재 유무만 판단할 수 있었다.
2. 화학 발광 검사는 시진에 비해 병소 대조도와 경계 침예도를 모두 증가시키는 경향이 있었지만 그 차이는 병소 대조도에서만 통계학적으로 유의하였다 ($p < 0.05$).
3. 화학 발광 검사법으로 22.0%의 증례에서 부가 병소를 발견할 수 있었으며, 이 중 88.9%가 정확한 것으로 판명되었다.
4. 화학 발광 검사 후 17.1%의 환자가 불편감을 호소하였으며, 9.8%의 환자에서 부작용이 나타났다.

이상의 결과로 미루어, 화학 발광 검사는 구강암 및 구강 전암 병소의 선별 검사법으로는 적당치 않으며, 단지 확진된 병소의 범위와 경계를 결정짓기 위해 추가적으로 사용 가능하다고 결론내렸다.

참고문헌

1. Mehrotra R, Yadav S : Oral squamous cell carcinoma: etiology, pathogenesis and prognostic value of genomic alterations. *Indian J Cancer* 2006;43:60-6.
2. Myoung H, Kim MJ, Lee JH, Ok YJ, Paeng JY, Yun PY: Correlation of proliferative markers (Ki-67 and PCNA) with survival and lymph node metastasis in oral squamous cell carcinoma: a clinical and

- histopathological analysis of 113 patients. *Int J Oral Maxillofac Surg* 2006;35:1005-10.
3. Beenken SW, Urist MM: Current surgical diagnosis and treatment. New York: Lange Medical Books/McGraw-Hill; 2003.
 4. Schliephake H: Prognostic relevance of molecular markers of oral cancer--a review. *Int J Oral Maxillofac Surg* 2003;32:233-45.
 5. Choi KK, Kim MJ, Yun PY, Lee JH, Moon HS, Lee TR, et al: Independent prognostic factors of 861 cases of oral squamous cell carcinoma in Korean adults. *Oral Oncol* 2006;42:208-17.
 6. National Cancer Institute: Cancer Statistics Review, 1973-1990. Bethesda, MD, US Department of Health and Human Services, National Institutes of Health, 1993.
 7. Tagg R, Asadi-Zeydabadi M, Meyers AD: Biophotonic and other physical methods for characterizing oral mucosa. *Otolaryngol Clin North Am* 2005;38:215-40, vi.
 8. Sandler HC: Cytological screening for early mouth cancer. *Cancer* 1962;15:1119-24.
 9. Brunotto M, Zarate AM, Cismondi A, Fernandez Mdel C, Noher de Halac RI: Valuation of exfoliative cytology as prediction factor in oral mucosa lesions. *Med Oral Patol Oral Cir Bucal* 2005;10 Suppl 2:E92-102.
 10. Zhang L, Williams M, Poh CF, Laronde D, Epstein JB, Durham S, et al: Toluidine blue staining identifies high-risk primary oral premalignant lesions with poor outcome. *Cancer Res* 2005;65:8017-21.
 11. Sciubba JJ: Improving detection of precancerous and cancerous oral lesions. Computer-assisted analysis of the oral brush biopsy. U.S. Collaborative OralCDx Study Group. *J Am Dent Assoc* 1999; 130:1445-57.
 12. ViziLite® Home Page. Available at: "<http://www.vizilite.com>".
 13. Epstein JB, Gorsky M, Lonky S, Silverman S, Jr., Epstein JD, Bride M: The efficacy of oral lumenoscopy (ViziLite) in visualizing oral mucosal lesions. *Spec Care Dentist* 2006;26:171-4.
 14. Farah CS, McCullough MJ: A pilot case control study on the efficacy of acetic acid wash and chemiluminescent illumination (ViziLite[®] mark) in the visualisation of oral mucosal white lesions. *Oral Oncol* 2006.
 15. Kerr AR, Sirois DA, Epstein JB: Clinical evaluation of chemiluminescent lighting: an adjunct for oral mucosal examinations. *J Clin Dent* 2006;17:59-63.
 16. Oh ES, Laskin DM: Efficacy of the ViziLite system in the identification of oral lesions. *J Oral Maxillofac Surg* 2007;65:424-6.
 17. Ram S, Siar CH: Chemiluminescence as a diagnostic aid in the detection of oral cancer and potentially malignant epithelial lesions. *Int J Oral Maxillofac Surg* 2005;34:521-7.
 18. Huber MA, Bsoul SA, Terezhalmay GT: Acetic acid wash and chemiluminescent illumination as an adjunct to conventional oral soft tissue examination for the detection of dysplasia: a pilot study. *Quintessence Int* 2004;35:378-84.
 19. Splieth CH, Sumnig W, Bessel F, John U, Kocher T: Prevalence of oral mucosal lesions in a representative population. *Quintessence Int* 2007;38:23-9.
 20. "How to use ViziLite® Plus with Tblue⁶³⁰" from ViziLite® Home Page. Available at: "http://vizilite.com/vizilite_exam/visual_guide.asp".
 21. Carlson R, Lewis SW, Lim KF: Seeing the light: using chemiluminescence to demonstrate chemical fundamentals. *Aust J Chem Ed* 2000;14:51-53.
 22. Parham GP: Comparison of cell collection and direct visualization cervical cancer screening adjuncts. *Am J Obstet Gynecol* 2003;188(3 Suppl):S13-20.
 23. Lonky NM, Edwards G: Comparison of chemiluminescent light versus incandescent light in the visualization of acetowhite epithelium. *Am J Gynecol Health* 1992;6:6-11.
 24. Lonky NM, Mann WJ, Massad LS, Mutch DG, Blanco JS, Vasilev SA, et al: Ability of visual tests to predict underlying cervical neoplasia. Colposcopy and speculscopy. *J Reprod Med* 1995;40:530-6.
 25. Yu BK, Kuo BI, Yen MS, Twu NF, Lai CR, Chen PJ, et al: Improved early detection of cervical intraepithelial lesions by combination of conventional Pap smear and speculscopy. *Eur J Gynaecol Oncol* 2003;24:495-9.
 26. MacLean AB: Acetowhite epithelium. *Gynecol Oncol* 2004;95:691-4.
 27. Krutchkoff DJ, Eisenberg E: Lichenoid dysplasia: a distinct histopathologic entity. *Oral Surg Oral Med Oral Pathol* 1985;60:308-15.
 28. Silverman S Jr., Gorsky M, Lozada-Nur F, Giannotti K: A prospective study of findings and management in 214 patients with oral lichen planus. *Oral Surg Oral Med Oral Pathol* 1991;72:665-70.
 29. Montebugnoli L, Farnedi A, Marchetti C, Magrini E, Pession A, Foschini MP: High proliferative activity and chromosomal instability in oral lichen planus. *Int J Oral Maxillofac Surg* 2006;35:1140-4.
 30. Ogmundsdottir HM, Hilmarsdottir H, Astvaldsdottir A, Johannsson JH, Holbrook WP: Oral lichen planus has a high rate of TP53 mutations. A study of oral mucosa in iceland. *Eur J Oral Sci* 2002; 110:192-8.
 31. Mithani SK, Mydlarz WK, Grumbine FL, Smith IM, Califano JA: Molecular genetics of premalignant oral lesions. *Oral Dis* 2007; 13:126-33.
 32. Buser D, Rankin KV, Meier E, Plemons JM, Altermatt HJ, Rees TD: [Oral lichen planus. 1. The clinical manifestations, histopathology, etiology, long-term course and patient data from the Stomatology Center at the Baylor College of Dentistry in Dallas, USA]. *Schweiz Monatsschr Zahnmed* 1997;107:294-306.