

생체흡수성 고정장치를 이용한 상악골 이동술 후 장기간 결과

김봉철 · 정영수

연세대학교 치과대학 구강악안면외과학교실

Abstract (J. Kor. Oral Maxillofac. Surg. 2007;33:499-503)

STABILITY OF MAXILLARY POSITION AFTER LEFORT I OSTEOTOMY USING BIODEGRADABLE PLATES AND SCREWS

Bong-Chul Kim, Young-Soo Jung

*Dept. of Oral and Maxillofacial Surgery, Oral Science Research Center,
College of Dentistry, Yonsei University, Seoul, Korea*

Introduction: In orthognathic surgery, internal fixation has been usually done with titanium plates and screws. Recently, Biodegradable plates and screws have been frequently used but the reports of long term results of postoperative stability are rare, especially after maxillary reposition in orthognathic surgery.

Objective: In order to clarify the clinical utility of self-reinforced bioresorbable poly-70L / 30DL-Lactide miniplates & screws in maxillary fixation after LeFort I osteotomy, this study examined the postsurgical changes in maxilla and complications of biodegradable plates and screws.

Study design: Nineteen patients who had undergone maxillary internal fixation using biodegradable plates and screws were evaluated radiographically and clinically. A comparison study of the changes in maxilla position after surgery in all 19 patients was performed with 1-week, 1-month, 3-months, 6-months and/or 1-year postoperative lateral cephalograms by tracing. Complication of the biodegradable plates and screws was evaluated by follow-up roentgenograms and clinical observation. And one-way ANOVA test was used for statistical analysis.

Results: The position of the maxillary bone was stable after surgery and was not changed significantly from 1 week to 1 year after operation. And we could not find any complication of biodegradable plates and screws.

Conclusions: Internal fixation of the maxilla after LeFort I osteotomy using self-reinforced biodegradable plates and screws is a reliable method for maintaining postoperative position of the maxilla after LeFort I osteotomy.

Key words: Biodegradable Plates and Screws, Orthognathic Surgery, LeFort I Osteotomy, Postsurgical change

I. 서 론

악교정수술시 보통 골편은 금속판과 나사를 이용하여 고정을 시행해왔다. 타이타늄을 제외한 다른 금속판들은 골편의 경화가 이루어진 이후 전신마취하에 제거수술을 시행해왔다. 이러한 이차수술을 피하기 위해 생체적합성이 있는 것으로 알려진 타이타늄 판이 도입되었다. 그러나 부식이 됨에 따라 타이타늄 입자가 주변 반흔조직과 임파선에서 발견되었다⁴⁾. 연조직과 임파선에서 발견되는 이들 타이타늄 입자가 환자의 장기적인 전신상태에 미치는 영향에 대해서는 아직 명확히 밝혀진 바가 없으나, 김 등(1997)은 제거할 것을 추천하기도 하였

다²⁸⁾. 또한 열전도율에 의한 민감성 및 이물감으로 인하여 금속판 제거 수술이 필요하게 되었다²⁹⁾.

골절의 정복시 흡수성 고정판에 대한 연구는 지난 40년간 진행되어 왔다³⁰⁾. 초창기 이들 흡수성 고정판의 강도가 떨어졌던 관계로 고정을 지지하기 위해 부가적으로 악간고정이 필요하였다. 상대적으로 약한 강도를 요하는 소아의 악안면영역의 수술시에 흡수성 고정판을 이용했던 증례가 보고되어 있다¹²⁾. 또한 관절 및 하악골 골절의 치료시 L-lactide의 성공적인 적용에 대한 준비조사와 임상연구가 보고되어 있다.

그러나 흡수성 고정판은 타이타늄에 비하여 강도가 약한 것으로 알려져 있고 흡수시 생체에 대한 부작용이 입증되지 않았으며 장기간 결과에 대한 보고가 미흡하여 현재까지 주의 깊게 사용되고 있다.

한편, 악안면 기형을 수술적으로 치료함에 있어 골절단술과 재위치, 그리고 견고한 고정이 원칙이 됨은 익히 알려져 있고, 최근에는 골절의 경우와 같이 경성내고정을 흡수성 고정판을 이용하는 경우가 많으나 장기간 결과에 대한 보고는 미흡한 실정이며, 특히 악교정 수술 중 상악골 재위치시 Self-reinforced

정영수

120-752 서울특별시 서대문구 성산로 250

연세대학교 치과대학 구강악안면외과학교실, 구강과학연구소

Young-Soo Jung

Dept. of OMFS and Oral science research center, College of Dentistry, Yonsei Univ.

#250 Seongsanno, Seodaemun-gu, Seoul, 120-752, Korea

Tel; +82-2-2228-8743 Fax: +82-2-364-0992

E-mail: ysjoms@yuhs.ac

Bioresorbable poly-70L / 30DL-Lactide miniplates & screws를 이용한 경우의 안정성에 대해 장기간 후향적으로 연구한 바는 아직 없었다.

본 연구는 악교정 수술의 하나인 LeFort I 상악골 재위치시 연화작업이 필요 없는 Self-reinforced Bioresorbable poly-70L/30DL-Lactide miniplates & screws를 이용한 치험례에서 수술후 초기부터 장기간 상악골의 안정성 향상 및 흡수성 고정판의 합병증을 조사하는데 그 목적을 두고자 하였다.

II. 대상 및 방법

1. Subjects and Material

이번 연구에 선택된 환자는 2005년부터 2006년까지 연세대학교 치과대학병원 구강악안면외과에서 양악 동시 악교정 수

술을 시행 받은 환자 중 LeFort I 상악골 골절단술 후 재위치시 Self-reinforced Bioresorbable poly-70L/30DL-Lactide miniplates & screws를 이용한 19명을 대상으로 하였다. 9명의 남자와 10명의 여자로 구성되었으며 수술 당시 환자의 나이는 14세-33세였고, 평균 22.2세이었다. 양악 동시 이동 수술과 동반된 다른 악교정 수술로는 7명(36.8%)의 환자가 이부 성형술(Genioplasty)을 동시에 시행받았다. (Table 1)

측면 두부 계측 방사선 사진을 수술 직후, 수술 후 1개월, 3개월, 6개월 그리고/또는 1년 시기에 촬영 후 계측 및 중첩하여 19명의 모든 환자에서 상악골의 위치 변화 양상을 추적하였다.

수술 후 상악골의 안정성에 관해서는 이상의 방법에 포함된 경조직 변화를 비교함으로써 얻을 수 있었고, 상악골 조직의 치유와 접합은 측면 두부 계측 방사선 사진과 파노라마 사진에서 관찰하였다. 수술부위의 합병증은 의무 기록에서 조사하였다.

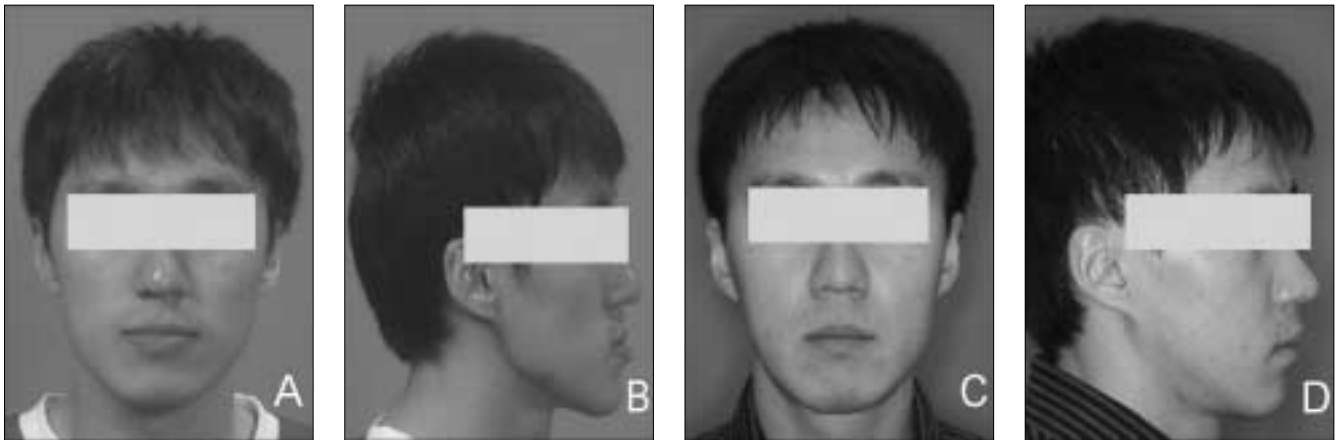


Fig. 1. This patient underwent orthognathic surgery accompanied maxillary impaction, mandibular setback with bilateral sagittal split ramus osteotomy. A and B, Preoperative clinical features. C and D, 6 months postoperative features.

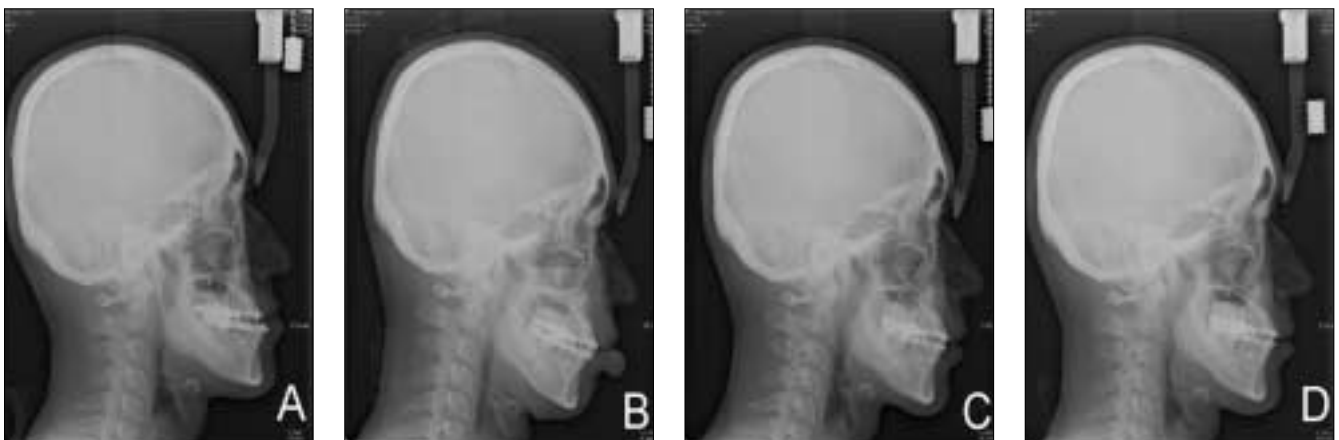


Fig. 2. Serial lateral cephalographs of the same patient as Fig. 2. A, Preoperative radiograph revealed that the patient had prognathism of mandible. B, immediate postoperative cephalograph. C, 3 months postoperative cephalograph showed normal bone healing process in the OP area. D, 6 months after surgery, maxillary bone segment was well stabilized.

2. Analytic Method

이번 연구에서 LeFort I 상악골 골절제술 후 재위치시 Self-reinforced Bioresorbable poly-70L / 30DL-Lactide miniplates & screws를 이용한 경우 경조직 변화량의 평가는 Delaire의 구조적 및 구성적 분석법(architectural and structural analysis)을 이용하였는데^{13,14)} 그 참고점과 선은 아래의 설명과 함께 Fig. 3에서 볼 수 있다.

1. M (the junction of the nasofrontal, maxillofrontal and maxillonasal sutures) : 비전두융합, 전두상악골융합 및 비상악골융합이 만나는 점
2. Clp (apex of the posterior clinoid process) : 후상돌기의 첨점
3. OP (posterior occipital point) : 선 C3와 후두골이 만나는 점
4. C3 (Superior line of the cranial base) : M점과 Clp점을 연결한 선
5. FM (Fronto-Maxillary point) : C3 line상에서 상행 전두상악골 융합선과 누용선이 만나는 점
6. CF1 (Craniofacial balance) : FM점에서 C3에 수직이 되도록 연결한 선

7. ANS (Anterior Nasal Spine) : 전비극

8. NP (anterior border of nasopalatine canal) : 비구개관의 전연

분석에 이용된 측정치는 아래와 같이 얻었다(Fig. 4).

1. VNP (NP의 수직적 위치) : C3에서 NP까지의 거리
2. VANS (ANS의 수직적 위치) : C3에서 ANS까지의 거리
3. HNP (NP의 수평적 위치) : CF1에서 NP까지의 거리
4. HANS (ANS의 수평적 위치) : CF1에서 ANS까지의 거리

측면 두부 계측 방사선 사진상의 각 참고점과 선은 0.07 mm 두께의 아세테이트 종이 위에 한 명의 연구자에 의해 0.3 mm 샤프 펜슬로 tracing 했고 모든 측정치는 같은 연구자가 0.01 mm 단위까지 caliper를 사용하여 측정하였다. Tracing과 측정의 정확도 확립을 위해서 모든 수술 전 방사선 사진 상에서 VNP와 HANS를 4번씩 그리고 측정하여 paired T test로 측정상의 오차를 통계학적으로 평가하였다.

수직적, 수평적 상악골 위치의 측정치들은 모든 수술 후 기간에 대해 단일분산분석 (one-way ANOVA test)으로 통계학적인 검증을 하였다. 이번 연구에 이용한 통계 프로그램은 SAS package for Windows version 8.1 (SAS Institute, Inc. USA) 이었다.

Table 1. Other Surgery combined with LeFort I Osteotomy

Name of operation	Number of patients
Genioplasty	7

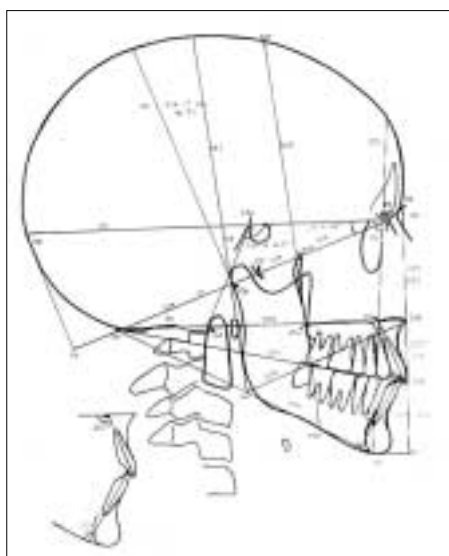


Fig. 3. Delaire's architectural and structural craniofacial analysis.

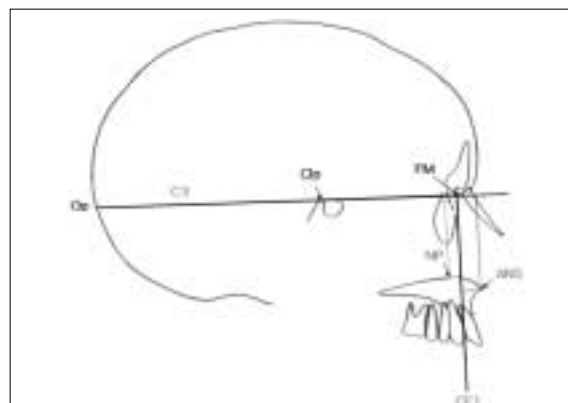


Fig. 4. Reference landmarks and planes used for this study are illustrated.

III. 결 과

1. Analysis of measurment values by tracing

측정 정확도를 알아보기 위한 반복 측정에서는 통계적으로 유의한 차이가 없었다($P>0.05$).

Table 2에서 수술 직후부터 6개월까지 3번의 시간 구간에서 상악골의 변화량을 보여 주고 있다. 변화량은 $-0.09\sim 0.29$ mm의 다양한 오차를 보였고, 술후 즉시부터 6개월까지의 변화량을 비교해보면 NP의 수직 위치 변화량이 -0.04 mm로 가장 작게 나타났고 ANS의 수평 위치 변화량이 0.29 mm로 가장 크게 나타난 것을 알 수 있다. 또한 시간 구간별로는 술후 3개월부터 6개월까지의 변화량이 $-0.09\sim 0.00$ mm로 가장 작게 나타났고 술후 1개월부터 3개월까지의 변화량이 $-0.03\sim 0.16$ mm로 가장 크게 나타났다.

2. Safety of Self-reinforced Bioresorbable poly-70L / 30DL-Lactide miniplates & screws

Self-reinforced Bioresorbable poly-70L / 30DL-Lactide miniplates & screws의 사용과 관련해서 감염이나 창상 이개(wound dehiscence) 같은 주목할 정도의 합병증은 없었다.

측면 두부 방사선 사진과 파노라마 사진 상, 모든 환자에서 수술 후 6개월까지 LeFort I Osteotomy 후 상악골의 골유합이 정상적으로 이루어졌으며, 이상의 측정치 분석에서도 보듯이 수술 후 6개월까지 경조직의 변화가 거의 없이 잘 유지되었다. 이는 수술 후 상악골의 수직적/수평적 흡수 또는 이동이 거의 없었음을 간접적으로 보여 주는 것이었다.

IV. 고 찰

R. Suuronen 등¹⁰⁾은 동물실험을 통하여 흡수성 고정판인 Self-reinforced poly-L-lactide (SR-PLLA) multi-layer plates가 골절제술

후 고정에 필요한 강도를 가진 것을 입증하였고 I. Kallela 등은 동물실험을 통해 흡수성 고정판 Self-reinforced polylactide (SR-PLA)의 생체적합성을 입증하였다⁶⁾. 악교정 수술 시 골절단술 후 흡수성 고정판 및 나사를 이용한 고정 후의 안정성에 대하여 이미 여러 연구자가 보고한 바 있다^{1-3,5,7,9,11,15-17)}. 그러나 대부분 상악골의 LeFort I 골절단술, 하악골의 시상 분할 골절단술 및 하악 이부성형술 시의 안정성을 술식에 따른 구별 없이 일률적으로 연구한 것이기 때문에 술식별로 흡수성 고정판이 사용되었을때의 안정성을 판정하기에는 어려움이 있었다. 한편 악교정 수술 중 상악골 재위치시 Self-reinforced Bioresorbable poly-70L / 30DL-Lactide miniplates & screws를 이용한 경우의 안정성에 대해 장기간 후향적으로 연구한 바는 아직 없었다. 또한 본 연구에서는 J. Delaire의 구조적 및 구성적 분석 방법을 토대로 두개저에 대한 상악골의 위치 안정성을 평가한 것이기에, 수술후 초기부터 장기간 상악골의 안전성 양상 및 흡수성 고정판의 합병증을 조사하기에 적합하다고 할 수 있다.

금속판(metallic plate)은 foreign body로 작용하고 vascular invasion에 저항성이 있으며 무혈관성의 섬유조직으로 둘러싸이게 되면 쉽게 감염을 일으킬 수 있다. 재료의 종류에 따라서 corrosion, electrolysis, hypersensitivity 및 드물지만 carcinogenic potential 까지 보고되고 있다^{18, 19, 20)}. 또한 금속판이 오래 잔존하는 경우에는 보철물 장착을 방해하고 CT나 MRI 촬영시 artifact를 유발한다^{21, 22)}. 따라서 이를 제거하는 이차 수술의 필요성이 제기되어 왔다.

흡수성 고정판은 polyglycolic acid 또는 polylactic acid를 이용한 재료로 bone healing 동안에 기능적으로 안정된 고정을 제공하고, 시간에 따라 제거되는 foreign body이다. 그러므로 성장중인 환자에게 적합하고, 술후 tumor surveillance를 위한 영상을 얻기에 적합하다. 이에 생흡수성 고정판은 악교정 수술시에 고정을 위해, 혹은 골절의 정복 후에 사용되는 등 그 적용범위가 점차 넓어지고 있다.

흡수성 고정판 사용시의 합병증으로는 screw의 loosening, 창상 이개(wound dehiscence) 및 고정판의 노출(plate exposure)등이

Table 2. The amount of positional change of Maxilla by LeFort I Osteotomy

	immediate to 1M (n=19)	1M to 3M (n=19)	3M to 6M (n=19)	immediate to 6M (n=19)
	Mean(SD)	Mean(SD)	Mean(SD)	Mean(SD)
VNP	-0.02(0.04)	0.07(0.06)	-0.09(0.05)	-0.04(0.12)
VANS	0.05(0.14)	-0.03(0.11)	0.06(0.08)	0.08(0.22)
HNP	0.01(0.07)	0.05(0.02)	0.03(0.03)	0.09(0.04)
HANS	0.12(0.07)	0.16(0.06)	0.00(0.02)	0.29(0.08)

(단위 : mm)

VNP (vertical position of NP); VANS (vertical position of ANS); HNP (horizontal position of NP); HANS (horizontal position of ANS), all of data $P>0.05$, repeated one-way ANOVA test.

보고된 바 있으며²³⁾, 그 발생빈도는 1.4%에서 10%로 다양하게 보고되어 있다^{24,27)}. 본 연구에서는 모든 증례에서 합병증이 발생하지 않았고, 이는 통상적인 수술 정주, 경구 항생제의 사용 및 환자의 구강위생 관리로 합병증의 유발 없이 흡수성 고정판을 사용할 수 있음을 입증한 것이라 할 수 있다.

이번 19 증례의 연구에서 상악골 계측점의 변화량은 -0.09~0.29 mm의 다양한 오차를 보였고, 술후 즉시부터 6개월까지의 변화량을 비교해보면 NP의 수직 위치 변화량이 -0.04 mm로 가장 작게 나타났고 ANS의 수평 위치 변화량이 0.29 mm로 가장 크게 나타난 것을 알 수 있다. 또한 시간 구간별로는 술후 3개월부터 6개월까지의 변화량이 -0.09~0.00 mm로 가장 작게 나타났고 술후 1개월부터 3개월까지의 변화량이 -0.03~0.16 mm로 가장 크게 나타났다. 본 연구에 이용된 증례의 수술시 외부계측법을 이용하였는데⁸⁾, 이 방법은 상악골의 수직 위치 계측이 용이하나 수평 위치 계측에는 어려움이 있다. 따라서 수직적으로는 수술 계획에 근사하게 위치시킬 수 있으나 수평적으로는 상대적으로 더 어렵다고 할 수 있고 이것이 술후 수직 및 수평적 변화량의 차이에 영향을 미친 것으로 생각된다. 그러나 모든 시간 구간과 길이 계측 구간에서 통계학적으로 유의한 변화를 보인 구간이 없는 것으로 볼 때, 상악골의 위치 안정성이 잘 유지된다는 것을 알 수 있다.

결론적으로, 이번 연구의 결과들은 LeFort I 상악골 골절단술 후 Self-reinforced Bioresorbable poly-70L / 30DL-Lactide miniplates & screws를 이용하여 재위치시키는 술식은 상악골의 변화를 예견할 수 있고, 수술 후 유지를 위한 믿을 만한 술식이라는 것을 보여 주며, 주목할만한 합병증을 유발하지 않는 매우 안정적인 방법이라는 것을 제시한다.

참고문헌

- Ylikontiola L, Sundqvist K, Sandor GKB, et al: Self-reinforced Bioresorbable poly-L / DL-Lactide (SR-P(L / DL)LA) 70 / 30 miniplates and miniscrews are reliable for fixation of anterior mandibular fractures: A pilot study. *Oral Sur Oral Med Oral Pathol* 2004;97:312-317.
- Peltoniemi H, Ashammakhi N, Kontio R, et al: The use of bioabsorbable osteofixation devices in craniomaxillofacial surgery. *Oral Sur Oral Med Oral Pathol* 2002;94:5-14.
- Haers PE, Sailer HF: Biodegradable self-reinforced poly-L/DL-lactide plates and screws in bimaxillary orthognathic surgery: short term skeletal stability and material related failures. *J Craniomaxillofac Surg* 1998;26:363-372.
- Jorgenson DS, Mayer MH, Ellenbogen RG, et al: Detection of titanium in human tissues after craniofacial surgery. *Plast Reconstr Surg* 1997;99:976-979.
- McManners J, Moos KF, El-Attar A: The use of biodegradable fixation in sagittal split and vertical submandibular osteotomy of the mandible: a preliminary report. *Br J Oral Maxillofac Surg* 1997;35:401-405.
- Kallela I, Tulamo RM, Hietanen J, et al: Fixation of mandibular body osteotomies using biodegradable amorphous self-reinforced (70L:30DL) polylactide or metal lag screws: an experimental study in sheep. *J Craniomaxillofac Surg* 1999;27:124-133.
- Kallela I, Laine P, Suuronen R, et al: Skeletal stability following mandibular advancement and rigid fixation with polylactide biodegradable screws. *Int J Oral Maxillofac Surg* 1998;27:3-8.
- Park HS, Cha IH, Park HR: A study on accuracy of maxillary repositioning by external measuring technique. *J Kor Maxillofac Plast Reconstr Surg* 1991;13:44-51.
- Edwards RC, Kiely KD, Eppley BL: Fixation of bimaxillary osteotomies with resorbable plates and screws: experience in 20 consecutive cases. *J Oral Maxillofac Surg* 2001;59:271-276.
- Suuronen R, Manninen MJ, Pohjonen T, et al: Mandibular osteotomy fixed with biodegradable plates and screws: an animal study. *Br J Oral Maxillofac Surg* 1997;35:341-348.
- Mazonetto R, Paza AO, Spagnoli DB: A retrospective evaluation of rigid fixation in orthognathic surgery using a biodegradable self-reinforced (70L:30DL) polylactide. *Int J Oral Maxillofac Surg* 2004;33:664-669.
- Yerit KC, Hainich S, Enislidis G, et al: Biodegradable fixation of mandibular fractures in children: Stability and early results. *Oral Sur Oral Med Oral Pathol Oral Radiol Endod* 2005;100:17-24.
- Delaire J, Schendel SA, Tulasne JF: An architectural and structural craniofacial analysis: a new lateral cephalometric analysis. *Oral Surg* 1981;52:226.
- Kim IH, Yi CK: architectural and structural craniofacial analysis of Korean adults. *J Kor Oral Maxillofac Surg* 1991;17(4):33-44.
- Shand JM, Heggie AAC: Use of a resorbable fixation system in orthognathic surgery. *Br J Oral Maxillofac Surg* 2000;38(4):335-337.
- Haers PE, Suuronen R, Lindqvist C, et al: Biodegradable polylactide plates and screws in orthognathic surgery: technical note. *J Craniomaxillofac Surg* 1998;26(2):87-91.
- Turvey TA, Bell RB, Tejera TJ, et al: The use of self-reinforced biodegradable bone plates and screws in orthognathic surgery. *J Oral Maxillofac Surg* 2002;60(1):59-65.
- Steiner M, Von Fraunhofer JA, Mascaro J: The possible role of corrosion in inhibiting the healing of a mandibular fracture : report of a case. *J Oral Surg* 1981;39:140.
- Wright JK, Axon HJ: Electrolysis and stainless steel in bone. *J Bone Joint Surg* 1956;38B:745.
- Bago-Granell J et al: Malignant fibrous histiocytoma of bone at the site of a total hip arthroplasty. *J Bone Joint Surg* 1984;66B:38.
- Messer EJ, Hayes DC, Bitbe PJ: Use of intraosseous metal appliances in fixation of mandibular fractures. *J Oral Surg* 1967;25:493.
- Bouwman JP, Tuinzing DB, Kostense PJ: A Comparative *in vitro* study on fixation of sagittal split osteotomies with Wurzburg screws, Champy miniplates, and Biofix (biodegradable) rods. *Int J Oral Maxillofac Surg* 1994;23:46.
- Cheung LK, Chow LK, Chiu WK: A randomized trial of resorbable versus titanium fixation for orthognathic surgery. *Oral Sur Oral Med Oral Pathol Oral Radio Endod* 2004;98:386-397.
- Shand JM, Heggie AA: Use of a resorbable fixation system in orthognathic surgery. *Br J Oral Maxillofac Surg* 2000;38:335-337.
- Turvey TA, Bell RB, Tejera TJ, et al: The use of selfreinforced biodegradable bone plates and screws in orthognathic surgery. *J Oral Maxillofac Surg* 2002;60:59-65.
- Haers PE, Sailer HF: Biodegradable self-reinforced poly-L/DLLactide plates and screws in bimaxillary orthognathic surgery: short term skeletal stability and material related failures. *J Craniomaxillofac Surg* 1998;26:363-372.
- Kumar AV, Staffenberg DA, Petronio JA, et al: Bioabsorbable plates and screws in pediatric craniofacial surgery: a review of 22 cases. *J Craniofac Surg* 1997;8:97-99.
- Kim YK, Yeo Hh, Lim SC: Tissue response to titanium plates: a transmitted electron microscopic study. *J Oral Maxillofac Surg* 1997;55:322-326.
- Iizuka T, Lindqvist C: Rigid internal fixation of mandibular fractures. An analysis of 270 fractures using the AO/ASIF method. *Int J Oral Maxillofac Surg* 1992;21:65-69.
- Kulkarni RK, Pani KC, Neuman C, et al: Polylactic acid for surgical implants. *Arch Surg* 1966;93:839-43.