

# 상악동 중격의 발생율과 파노라마 방사선 사진의 정확도

신창훈 · 김형진 · 홍종락 · 양승민\*

성균관대학교 의과대학 삼성서울병원 구강악안면외과, \*치주과

**Abstract** (J. Kor. Oral Maxillofac. Surg. 2007;33:504-510)

## INCIDENCE OF SINUS SEPTA AND ACCURACY OF PANORAMIC RADIOGRAPH

Chang-Hoon Shin, Hyung-Jin Kim, Jongrak Hong, Seung-Min Yang\*

Department of Oral and Maxillofacial Surgery, \*Department of Periodontics, Samsung Medical Center, Sungkyunkwan University School of Medicine, Seoul, Republic of Korea

**Purpose:** The purpose of this study was to determine the incidence of antral septa and the accuracy of panoramic radiograph in identifying maxillary sinus septa. In addition, when panoramic radiograph led to a false diagnosis of more than majority, we analyzed findings of the panoramic radiograph.

**Patients and methods:** This study included 180 patients who were radiographically examined before the surgery was done using both panoramic and computerized tomographic radiographs(CT scan), Samsung Medical Center from April 2003 to March 2006, and examined the incidence of antral septa, the false diagnosis rate of panoramic radiograph, and radiographic characters in case of false diagnosis. Only those bone lamellae were considered as septa that showed a height of at least 3.0mm. It was thus possible to exclude the alveolar recess. One oral and maxillofacial surgeon(OMFS) determined the presence or absence of sinus septa in CT scan, and five OMFS determined the presence or absence of sinus septa in panoramic radiograph.

**Results:** The septa were observed in 81 of 360 sinuses(22.5%). All septa were oriented in a buccopalatal plane. More or less greater prevalence was observed in the second molar region(38.2%) but no predominant location was found. Panoramic radiograph led to false diagnosed septa in 361 of 1800 cases(20.1%). In case of false diagnosis of more than majority, superimposed image on zygomatic process was 44.1%, faint image in the region not related to sinus lifting 26.5%, faint image in the region related to sinus lifting 17.6%, and misconception for superimposed image 11.8%

**Conclusion:** In this study we could get clinico-anatomical information of septum in the maxillary sinus.

Compared to CT scan, panoramic radiograph can not clearly differentiate the sinus septa, but we consider that panoramic radiograph may improve its usefulness if we take additional modified panoramic radiograph and clinical exam.

**Key words:** Antral septum, CT scan, Panoramic radiograph, Accuracy

## I. 서 론

상악 구치부는 치아 상실 후 다른 부위에 비해 치조돌기의 골흡수가 급속히 일어나고 상악동의 점진적인 함기화가 일어나기 때문에 골내 임플란트를 식립하기에 부적절한 골 높이가 된다. 근래에는 이 부위에서 잔존 치조골의 높이가 불충분한 경우 상악동 거상술을 시행함으로써 임플란트 식립이 가능하게 되었다. 상악동 거상술은 상악 측벽을 제거하고 상악동 점막을 거상한 후 골결손부를 통해 골이식을 시행하는 방법으로

1980년에 Boyne과 James<sup>1)</sup>에 의해서 처음 발표되었으며 이 후 여러가지 변형된 방법들이 보고되었다.

상악동 중격은 1910년 Underwood<sup>2)</sup>에 의해서 처음 발표되었으며 상악동을 두개 이상의 구획으로 완전히 또는 부분적으로 나눌 수 있으며 상악동 점막은 중격에 강하게 부착되어 있어서 상악동 점막의 거상을 어렵게 한다<sup>3)</sup>. 그래서 상악동 중격이 존재하는 경우에는 상악동 거상술시에 상악동 점막 천공의 위험성을 증가시키게 되며 이러한 상악동 점막 천공은 1996년 Sinus Consensus Conference<sup>4)</sup>에서 분석한 164개의 실패에서 수술 중 합병증의 약 48%를 차지하고 있었다. 이외에도 상악동 중격이 존재하는 경우에는 골창(bony window) 형성을 제한하거나 상악동 내에 이식재를 충분히 충전하지 못하게 할 수 있으며 적절한 수술시야의 확보를 방해하기 때문에 술전에 상악동 중격은 확인되어야 한다<sup>1,5)</sup>.

술전에 상악동 중격을 진단하는 방법으로는 파노라마 방사선 사진, 치근단방사선 사진, 컴퓨터 단층 촬영(CT), 투조법, 기

**홍종락**  
135-710 서울 강남구 일원동 50  
성균관대 삼성서울병원 구강악안면외과  
**Jongrak Hong**  
Dept. of OMFS, Samsung Medical Center, Sungkyunkwan Univ. School of Medicine  
#50, Irwon-dong, Gangnam-gu, Seoul, 135-710, Rep. of Korea  
Tel: 82-2-3410-2420 Fax: 82-2-3410-0038  
E-mail : hongjr@skku.edu

구타진 등이 있다<sup>6)</sup>. 이중 파노라마 방사선 사진은 경제적이고 상악동 중격 외에 상악동 거상시에 필요한 많은 정보를 제공하기 때문에 임상에서 가장 많이 쓰이는 진단 방법 중 하나이다. 하지만 많은 연구에서 컴퓨터 단층 사진은 상악동 중격을 포함한 골구조물의 고해상도 영상을 제공하지만 상대적으로 파노라마 방사선 사진은 상악동저와 상악동의 해부학적 다양성을 철저히 평가하는데 적절하지 않다고 한다<sup>3,7,9)</sup>.

본 연구의 목적은 상악동 중격의 발생율을 조사하고 상악동 중격을 발견하는데 파노라마 방사선 사진의 정확도를 평가하며 파노라마 방사선 사진에서 과반수 이상 발견하지 못한 상악동 중격의 상을 분석하는 것이다.

## II. 연구대상 및 연구방법

### 1. 연구대상

2003년 4월부터 2006년 3월까지 본 병원에서 상악구치부 임플란트 식립 전에 컴퓨터 단층 사진과 파노라마 방사선 사진을 촬영한 180명의 환자를 대상으로 하였다. 성별분포는 남자 113명, 여자 67명이었고, 연령은 19세부터 81세까지로 평균 연령은 54.3세였다.

상악동을 포함한 부위의 심한 염증, 낭종, 종양 등의 병소를 가진 환자와 병소로 인해서 수술을 받았던 기왕력이 있는 환자는 제외하였으며 이미 상악동 거상술을 시행 받은 환자 역시 연구에서 제외되었다. 한 환자에서 양쪽 상악동을 모두 관찰하여 치아 결손이 없는 상악골도 연구에 포함하였다. 모든 컴퓨터 단층 사진은 10DR<sup>®</sup> 프로그램(사이버메드, 서울, 한국)으로 재형성되었으며 상악동저에 존재하는 불규칙한 치조골 함요를 배제하기 위해서 3mm 이상의 높이를 가진 경우에만 상악동 중격으로 간주하였다<sup>7)</sup>.

### 2. 연구방법

한 명의 구강악안면외과 의사가 컴퓨터 단층 사진(thickness: 1mm, Highspeed Advantage<sup>®</sup>, GE, USA)의 횡단면 영상을 통해서 중격의 존재 유무, 위치 및 주행 방향을 조사하였으며 이는 표준치로 이용되었다<sup>8,9)</sup>. 컴퓨터 단층 사진의 결과를 모르는

5명의 구강악안면외과 의사가 각각 파노라마 방사선 사진(Cranex<sup>®</sup>, Soredex, Finland)에서 180명 환자의 양쪽 상악동을 평가하여 총 1800개의 상악동 관찰이 있었다. 상악동 중격이 존재하는 경우에는 상악동저에서 중격이 존재하는 위치에 따라서 소구치부, 제일대구치, 제이대구치 부위로 나누었다<sup>7,10-12)</sup>. 상악동 중격의 주행방향은 오희균<sup>10)</sup> 등이 분류한 것에 따라 협구개측 상악동벽을 연결하며 수직으로 존재하는 것을 buccopalatal type, 치열궁에 평행하게 전후방으로 존재하는 것을 sagittal type, 그리고 상악동저에 평행하게 주행하며 협구개측 내벽을 연결하는 것을 transverse type으로 분류하였다.

컴퓨터 단층 사진에서 상악동 중격이 존재한 경우에 파노라마 방사선 사진에서도 존재한다고 진단한 경우는 'Correct positive(CP)', 파노라마 방사선 사진에서는 없다고 진단한 경우는 'False negative(FN)' 라고 명명하였다. 컴퓨터 단층 사진에서 상악동 중격이 존재하지 않는 경우에 파노라마 방사선 사진에서 있다고 진단한 경우는 'False positive(FP)', 파노라마 방사선 사진에서도 없다고 진단한 경우는 'Correct negative(CN)' 라고 명명하였다. 5명 중에서 과반수 이상의 FN가 있었던 중격에 한해서 10DR<sup>®</sup> 프로그램을 이용하여 파노라마 방사선 사진을 분석하였다.

## III. 연구결과

180명 환자의 360개의 상악동 중 81개에서 1개 이상의 중격이 관찰되어 22.5%의 발생율을 나타냈으며 그 중 8개(2.2%)의 상악동에서는 하나의 상악동에 2개의 중격을 보였다(Table 1). 환자에 따른 상악동 중격의 발생율은 180명 중에서 58명으로 32.2%의 발생율을 보였으며, 이 중에서 남자는 34명으로 30.0%의 발생율을, 여자는 24명으로 27.9%의 발생율을 나타냈다(Table 2).

상악동내에서 위치에 따른 중격의 분포는 소구치 부위에 27개(30.3%), 제일대구치에 28개(31.5%), 제이대구치에 34개(38.2%)가 존재하였다(Table 3). 중격이 존재하는 상악동을 완전무치악 또는 부분무치악군과 비발치군으로 나누었을 때는 완전무치악 또는 부분무치악군은 소구치 부위에 15개(25.9%), 제일대구치에 19개(32.7%), 제이대구치에(41.4%)이며 비발치군은 소구치부에 12개(38.7%), 제일대구치에 9개(29.0%), 제이

**Table 1.** Number of septum in septum-present sinus

	No of sinus	%
1 septa	73	20.3(73/360)
2 septa	8	2.2(8/360)
Total	81	22.5(81/360)

**Table 2.** Number of septum-present patients

Sex	No of Patients	%
Male	34	30.0(34/113)
Female	24	27.9(24/67)
Total	58	32.2(58/180)

**Table 3.** Location of septa

Group	Premolar region	First molar region	Second molar region
Edentulous or Partial edentulous	15(25.9%)	19(32.7%)	24(41.4%)
Dentate	12(38.7%)	9(29.0%)	10(31.3%)
Total	27(30.3%)	28(31.5%)	34(38.2%)

**Table 4.** Comparison between the panoramic radiography assessed incidence of antral septa and the number of septa verified CT scan

Presence of septa in CT	Reading in panoramic radiography	Group	%
Presence	Presence	CP	12.3(221/1800)
	Absence	FN	9.7(175/1800)
Absence	Presence	FP	10.4(186/1800)
	Absence	CN	67.6(1218/1800)

(CP: Correct positive, FP: False positive, CN: Correct negative, FN: False negative)

(%: The number of respective group/ The total number of sinus observation)

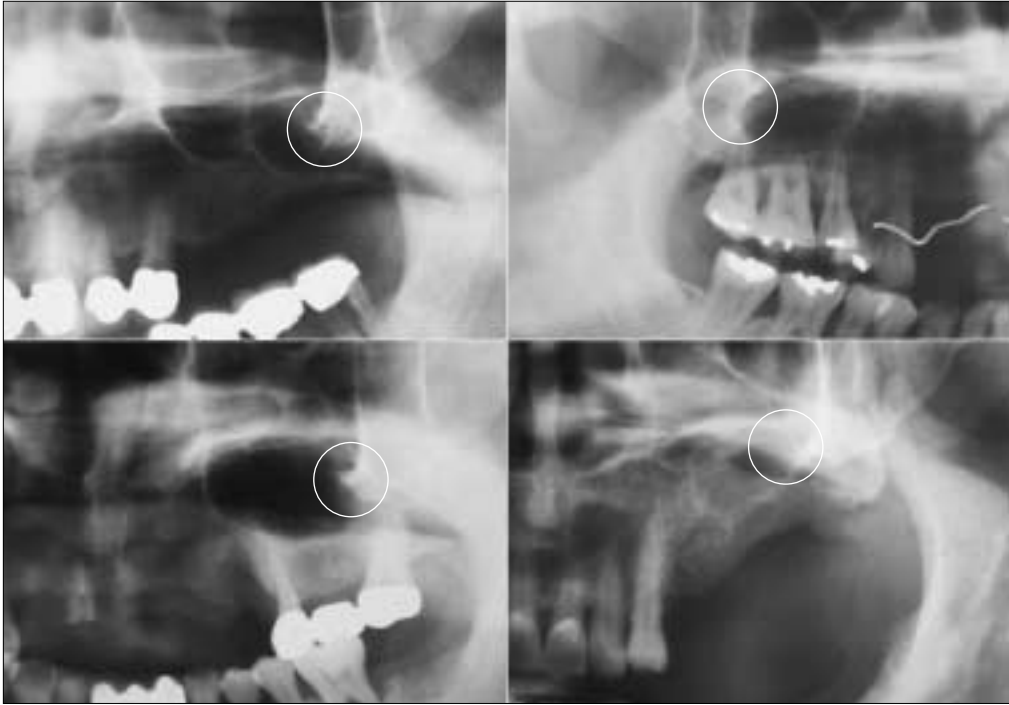
**Table 5.** Analysis of false negative

Image	No of sinus	%	
Superimposed image on zygomatic process	15	44.1	
Faint image	No relation to sinus lift → The rear of 2nd molar	9	26.5
	Relation to sinus lift	6	17.6
Misconception for superimposed image	4	11.8	
Total	34	100	

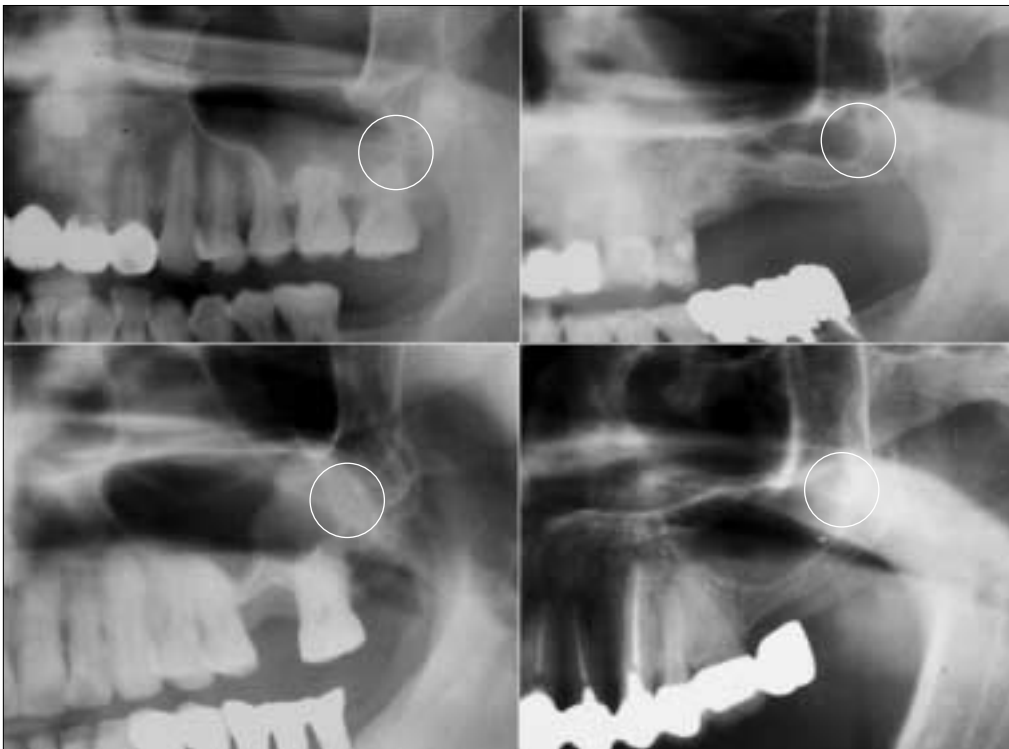대구치에 10개(31.3%)가 존재하였다(Table3). 상악동 중격의 주행 방향은 모두 협구개측 상악동벽을 연결하며 수직으로 존재하는 buccopalatal type였으며, sagittal type과 transverse type은 관찰되지 않았다.

FN는 175개(9.7%), FP는 186개(10.4%)로써 총 21.1%의 오진율을 보였다(Table 4). 과반수 이상의 FN가 있었던 중격을 파노라

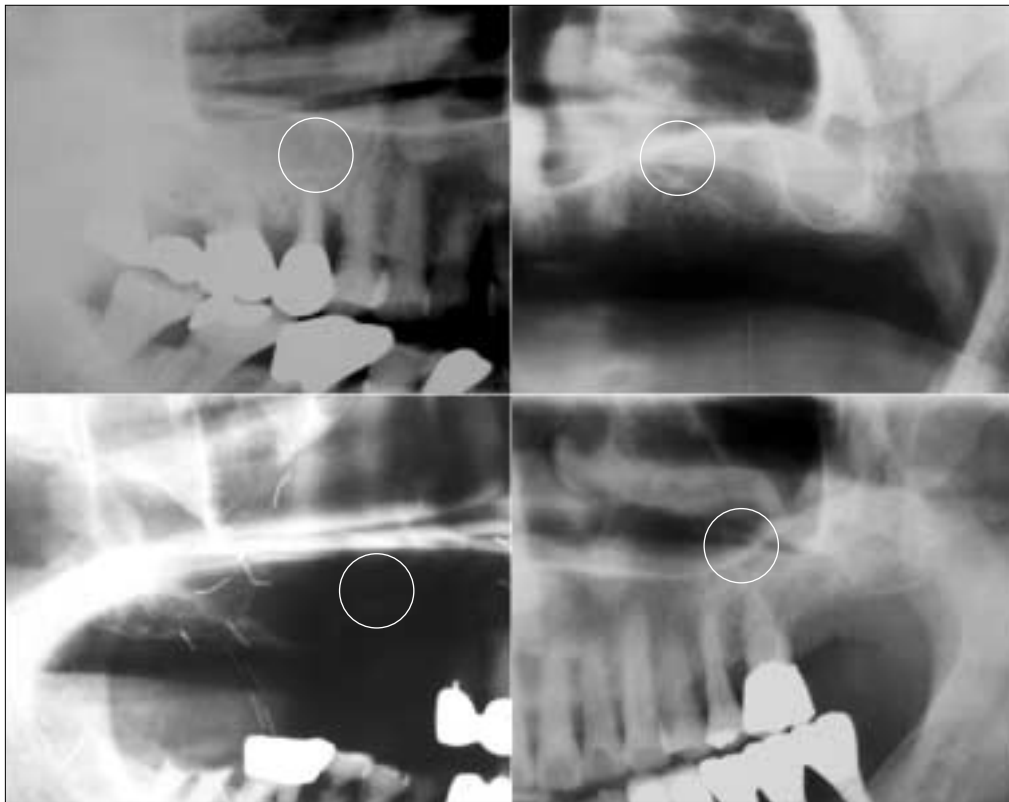
마 방사선 사진에서 분석했을 때 상악동 중격이 관골 돌기와 중첩한 경우가 15개(44.1%), 상악동 거상술과 관련 없는 부위에 중격의 희미한 영상을 나타낸 경우가 9개(26.5%), 상악동 거상술과 관련된 부위에 중격의 희미한 영상을 나타낸 경우가 6개(17.6%), 상악동 중격을 다른 중첩된 구조물로 오인하는 경우가 4개(11.8%)였다(Table 5, Fig. 1-4).



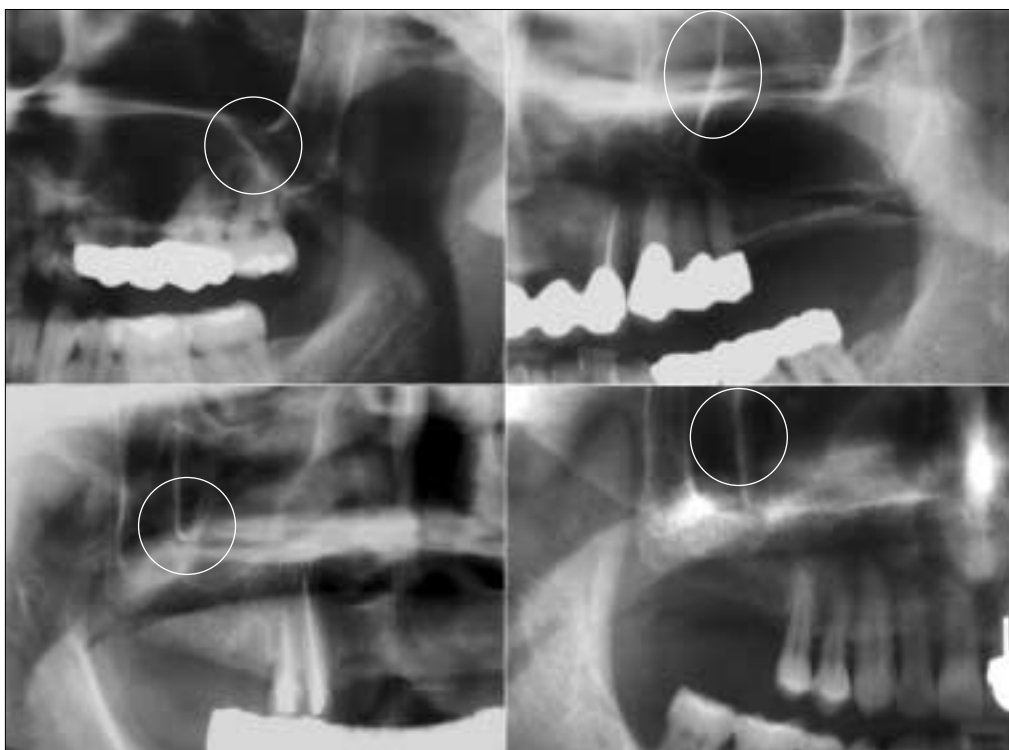**Fig. 1.** Superimposed image on zygomatic process. Antral septa is superimposed upon zygomatic process in the round area.



**Fig. 2.** Faint image(no relation to sinus lifting). In the round area faint image is in the rear of the second molar no related to sinus lifting.



**Fig. 3.** Faint image (relation to sinus lift). In the round area faint image appears in region related to sinus lifting.



**Fig. 4.** Misconception for superimposed image. In the round area clear image of septa is recognized wrong by superimposed image.

#### IV. 고 찰

이전의 연구들에서 Underwood<sup>2)</sup>는 사체의 무치악 두개골을 통해서 33%의 상악동 중격의 발생율을, Ulm<sup>7)</sup> 등은 비슷한 방법을 통해서 31.7%의 발생율을, Krennmair<sup>12)</sup> 등은 컴퓨터 단층 사진을 통해서 16%, 임상적인 검사를 통해서 27.7%의 발생율을 보고하였으며, 오히군<sup>10)</sup> 등은 컴퓨터 단층 촬영을 통해 24%의 발생율을, Velasquez-Plata<sup>11)</sup> 등은 컴퓨터 단층 사진을 통해서 24%의 발생율을 보고하였다. 본 연구에서 상악동 중격의 발생율은 22.5%를 보여서 이전의 연구들과 비슷한 결과를 얻을 수 있었다. 성별에 따른 상악동 중격의 발생율은 남자(30.0%)와 여자(27.9%) 사이에 별 차이가 없었다. 상악동에 중격이 존재하는 경우에 대부분의 상악동은 한 개의 상악동 중격을 가지고 있었으며 단지 8개의 상악동(2.2%)만이 두 개의 상악동 중격을 가지고 있었다.

다른 대부분의 연구<sup>2,7,9,11,12)</sup>와 동일하게 상악동 중격의 주행 방향은 모두 협구개측 상악동벽을 연결하며 수직으로 존재(buccopalatal type)하였으며 치열궁에 평행하게 전후방으로 존재(sagittal type)하거나 상악동저에 평행하게 주행하며 협구개측 내벽을 연결하는 중격(transverse type)은 없었다. 오히군<sup>10)</sup> 등은 488명 환자의 컴퓨터단층사진을 관찰하여 117개의 상악동 중격 중에서 협구개측 상악동벽을 연결하는 중격 이외에도 치열궁에 평행하게 주행하는 중격(sagittal type) 16개, 상악동저에 평행하게 주행하는 중격(transverse type) 9개를 보고하였다. 본 연구를 포함한 다른 연구들은 주로 고령의 성인 환자나 사체를 대상으로 하였지만 오히군 등은 1세에서 76세까지 다양한 연령을 연구대상을 했기 때문에 더욱 다양한 형태의 중격을 관찰할 수 있었던 것으로 사료된다.

상악동 중격의 발생기전은 확실하지 않지만 중안면 부위가 성장하는 동안에 발생하는 선천적인 '일차 중격' 과 치아 상실 시 일어나는 불규칙적인 합기화로 인한 '이차 중격' 이 있다는 가설이 있다<sup>37)</sup>. Ulm<sup>7)</sup> 등은 무치악 상악골을 대상으로 한 연구에서 소구치부는 대구치부 보다 더욱 오래 잔존하고 대구치부는 치아 상실과 함께 지속적으로 합기화가 일어나기 때문에 소구치부에서 이차중격이 많이 발생되게 되고 상악동 중격의 발생율이 높다고 보고하였다. 이후 Krennmair<sup>12)</sup> 등은 위축성 상악골근과 비위축성 상악골근으로 나누어 위축성 상악골근에서는 소구치부에서 상악동 중격이 호발하고 비위축성 상악골근에서는 상악동 중격이 고르게 분포한다고 보고하여 Ulm 등의 연구를 지지하였다. 반면 Stover<sup>13)</sup>는 구치부에서 잔존 치근 간골로부터 이차중격이 더욱 많이 발생할 것이라고 언급하면서 Krennmair 등의 주장을 비판했다. 실제로 Underwood<sup>2)</sup>는 대부분의 상악동 중격이 구치부에 존재하는 결과를 통해서 다른 시기의 치아 맹출로 인해서 상악동 중격이 형성되는데 구치부 중격은 마지막에 형성되기 때문에 가장 적게 흡수되어 더욱 오래 잔존한다는 가설을 세웠다. 본 연구에서는 상악동 중격이 고르게 분포하고 있었으며 완전무치악 또는 부분무치악군에서는 제이대구치에 중격이 호발하여 Krennmair 등의 연구와

는 다소 상반된 결과를 얻었으며 이는 Underwood, Velasquez-Plata 등의 연구와는 유사한 결과이다. 다른 연구간의 결과 차이는 측정 방법, 자료를 모으는데 이용된 수단과 연구 대상의 다양성 때문일 것으로 추측된다.

많은 문헌에서 컴퓨터단층사진은 상악동 중격을 포함한 상악동내의 미세한 해부학적 구조물을 관찰할 수 있을 뿐만 아니라 상악동염 등 병적인 상태를 쉽게 발견할 수 있으므로 상악동 거상술을 시행하기 전에 술전 컴퓨터 단층 사진을 촬영하는 것을 추천한다<sup>7)</sup>. 반면 파노라마 방사선 사진은 중첩효과, 상의 왜곡, 불규칙한 확대율로 인해서 상대적으로 정확한 정보를 제공하지 못한다. 본 연구에서도 파노라마 방사선 사진은 상악동 중격을 관찰하는데 20.1% 오진율을 보여서 상악동 중격을 발견하는데 정확한 진단 자료가 되지 못하다는 것을 확인할 수 있었다. 그러나 파노라마 방사선 사진은 컴퓨터 단층 촬영에 비해 경제적이고 사용하기 용이하며, 상악동 중격 외에 상악동 거상술시에 필요한 많은 정보를 제공하기 때문에 실제 임상에서 술전 방사선 검사로 파노라마 방사선 사진만을 이용하는 경우가 적지 않다. 이에 파노라마 방사선 사진의 오진율을 어느 정도 줄이고 파노라마 방사선 사진의 효용성을 높이기 위한 노력이 있어야 하겠다.

그래서 본 연구에서는 술전에 상악동 중격을 발견하지 못해서 여러가지 합병증을 야기할 수 있는 FN의 경우를 살펴보았다. 5명 중 과반수 이상이 상악동 중격을 발견하지 못한 경우 중에서 관골돌기와 상악동 중격이 중첩된 경우가 44.1%로 가장 많이 발생하였다. 파노라마 방사선 사진에서 관골돌기에 해당하는 부위까지 상악동 거상술을 시행해야 하는 경우는 파노라마 방사선 사진의 상악동 중격에 대한 오진 가능성이 더욱 높아지기 때문에 더욱 세심한 주의를 요한다. 이외에도 상악동 중격의 희미한 영상을 나타낸 경우가 6개(17.6%), 상악동 중격을 다른 중첩된 구조물로 오인하는 경우가 4개(11.8%) 있었는데 상악동저에 보이는 scallop 형태를 통해서 상악동 중격의 존재 가능성을 어느 정도 추정할 수 있겠다. 파노라마 방사선 사진의 오진율을 줄이기 위해서는 무엇보다 더욱 선명한 상악동 영상을 얻기 위한 노력이 있어야 한다. Monsour<sup>14)</sup> 등은 환자의 머리를 10-15mm 정도 전방으로 이동하면 방사선 선속이 상악동을 횡단하는 형태로 조사되고 관골 돌기 부위를 좀 더 후방으로 이동시키기 때문에 더욱 선명한 상악동 상을 얻을 수 있다고 하였다. 표준 파노라마 방사선 사진 외에 선명한 상악동 상을 얻기 위한 추가적인 촬영을 통해서 파노라마 방사선 사진의 오진율을 줄일 수 있겠으며 앞서 설명한 치근단 방사선 사진, 투조법, 기구타진 등의 방법을 함께 이용한다면 파노라마 방사선 사진의 효용성을 극대화할 수 있을 거라고 사료된다.

본 연구에서는 상악동 중격의 발생율, 위치, 주행 방향에 대해서 조사하였으며 파노라마 방사선 사진의 정확도를 평가하고 파노라마 방사선 사진의 효용성을 높이기 위한 방법을 모색하였다. 최근 임플란트 기술이 증가하는 추세에 따라 상악동 거상술이 많이 시행되고 있으므로 앞으로 상악동의 해부학

적 구조물에 대한 재조명과 이를 진단하는 방법에 대한 더욱 많은 연구가 이루어져야 하겠다.

## 결 론

본 연구는 상악 구치부 임플란트 식립 전에 파노라마 방사선 사진과 컴퓨터 단층 촬영을 시행한 180명의 환자를 대상으로 상악동 중격의 발생율, 위치 및 주행 방향을 조사하였다. 그리고 상악동 중격을 발견하는데 파노라마 방사선 사진의 정확도를 평가하고 파노라마 방사선 사진에서 과반수 이상 발견하지 못한 상악동 중격의 상을 분석하여 다음의 결과를 얻었다.

1. 360개의 상악동 중 81개의 상악동에서 1개 이상의 상악동 중격이 관찰되어 상악동 중격은 22.5%의 발생율을 보였다.
2. 상악동 중격의 주행 방향은 모두 buccopalatal type이었으며 sagittal type과 transverse type은 없었다.
3. 상악동내에서 위치에 따른 중격의 분포는 소구치 부위, 제 일대구치, 제이대구치에 비교적 고르게 분포하고 있었으며 무치악 또는 부분 무치악으로 선별했을 때에는 제이대구치에서 다소 호발하였다.
4. 파노라마 방사선 사진은 총 21.1%의 오진율을 보였으며 그 중 과반수 이상의 FN가 있었던 경우는 상악동 중격이 관골 돌기와 중첩한 경우가 44.1%, 상악동 거상술과 관련 없는 부위에 중격의 희미한 영상을 나타낸 경우가 26.5%, 상악동 거상술과 관련된 부위에 중격의 희미한 영상을 나타낸 경우가 17.6%, 상악동 중격을 다른 중첩된 구조물로 오인하는 경우가 11.8%로 나타났다.

이상의 결과로 상악동 중격에 대한 임상해부학적 정보를 얻을 수 있었으며 파노라마 방사선 사진은 상악동 중격을 발견하는데 정확한 진단 자료가 되지 못하다는 것을 알 수 있었다. 하지만 더욱 선명한 상악동 영상을 위한 추가적인 촬영과 상악동 중격을 진단하기 위해서 방사선 사진 외에 부가적인 검사를 한다면 파노라마 방사선 사진의 유용성을 높일 수 있으리라 생각된다.

## 참고문헌

1. Boyne PJ, James RA: Grafting of the maxillary sinus floor with autogenous marrow and bone. J Oral Surg 1980;38:613-616.
2. Underwood AS: An inquiry into the anatomy and pathology of the maxillary sinus. J Anat Physiol 1910;44:354-369.
3. Chanavaz M: Maxillary sinus: anatomy, physiology, surgery, and bone grafting related to implantology-eleven years of surgical experience (1979-1990). J Oral Implantol 1990;16:199-209.
4. Jensen OT, Shulman LB, Block MS, Iacono VJ: Report of the Sinus Consensus Conference of 1996. Int J Oral Maxillofac Implants 1998;13 Suppl:11-45.
5. Tidwell JK, Blijdorp PA, Stoelinga PJ, Brouns JB, Hinderks F: Composite grafting of the maxillary sinus for placement of endosteal implants. A preliminary report of 48 patients. Int J Oral Maxillofac Surg 1992;21:204-209.
6. Betts NJ, Miloro M: Modification of the sinus lift procedure for septa in the maxillary antrum. J Oral Maxillofac Surg 1994;52:332-333.
7. Ulm CW, Solar P, Krennmair G, Matejka M, Watzek G: Incidence and suggested surgical management of septa in sinus-lift procedures. Int J Oral Maxillofac Implants 1995;10:462-465.
8. Mafee MF, Chow JM, Meyers R: Functional endoscopic sinus surgery: anatomy, CT screening, indications, and complications. AJR Am J Roentgenol 1993;160:735-744.
9. Krennmair G, Ulm C, Lugmayr H: Maxillary sinus septa: incidence, morphology and clinical implications. J Craniomaxillofac Surg 1997;25:261-265.
10. 오희균, 유선열: 상악동 중격에 대한 임상해부학적 연구. 대한구강악안면외과학회지 1998;24:208-212.
11. Velasquez-Plata D, Hovey LR, Peach CC, Alder ME: Maxillary sinus septa: a 3-dimensional computerized tomographic scan analysis. Int J Oral Maxillofac Implants 2002;17:854-860.
12. Krennmair G, Ulm CW, Lugmayr H, Solar P: The incidence, location, and height of maxillary sinus septa in the edentulous and dentate maxilla. J Oral Maxillofac Surg 1999;57:667-671; discussion 671-662.
13. Stover JD: Discussion: The incidence, location, and height of maxillary sinus septa in the edentulous and dentate maxilla. J Oral Maxillofac Surg 1999;25:671-672.
14. Monsour PA, Mendoza AR: Visualization of the maxillary sinus and styloid processes using rotational panoramic radiography. Aust Dent J 1991;36:5-10.