

# 편도와 접근을 통한 측방인두간극 이물제거의 치험 증례

김성민 · 김한석 · 김지혁 · 권광준 · 박영욱  
강릉대학교 치과대학 구강악안면외과학교실

**Abstract** (J. Kor. Oral Maxillofac. Surg. 2007;33:567-571)

## REMOVAL OF FOREIGN BODY IN THE LATERAL PHARYNGEAL SPACE VIA TRANSTONSILLAR APPROACH

Soung Min Kim, Han Seok Kim, Ji Hyuck Kim, Kwang Jun Kwon, Young Wook Park

*Department of Oral and Maxillofacial Surgery, College of Dentistry, Kangnung National University, Gangneung, Korea*

Lateral pharyngeal space is one of potential fascial planes of head and neck, that may become involved by various pathological processes, such as infection, inflammation and neoplasm. The calcified stylohyoid ligament with styloid process is also located in this space, so this space is more acquainted with Eagle's syndrome in oral and maxillofacial field.

During the mandibular transbuccal fixation procedures of 29-year old female patient who had right condylar neck and left parasymphysis fracture, we had lost one 10.0 mm miniscrew. After confirming the location of the lost miniscrew from different angled plain skull radiographies, we tried to find it in the lateral pharyngeal space via transtonsillar approach at the time of plate removal operation.

This case report is aimed to share our valuable experience of the effective approach way to the lateral pharyngeal space, which has many advantages, such as short operative time, minimal bleeding, fast post-operative recovery, and less morbidity. The related literature is also reviewed.

**Key words:** Eagle's syndrome, Lateral pharyngeal space, Stylohyoid ligament, transbuccal fixation, Transtonsillar approach

### I. 서 론

측방인두간극 (Lateral pharyngeal space)은 부인두간극 (parapharyngeal space, PPS)이라고도 불리우며 두경부의 여러 간극중에서 감염, 염증 및 종양의 발현 등으로 가장 중요시되는 근막 공간이라 할 수 있다. 이 공간은 구강악안면 영역에서 주로 치성 감염의 확산시 호흡기 확보를 고려하면서 농양의 절개 및 배농술이 필요한 영역으로 알려져 있으며 여러 근육과 근막들이 혈관, 신경들과 같이 분포하는 복잡한 해부학적 구조를 지니는 외과적인 접근이 쉽지 않은 공간으로 알려져 있다<sup>1,3)</sup>.

하악골의 과두부 골절시 구강내 접근법을 통한 정복술을 시행하였으며 이 과정에서 재고정시 스크류를 체내 근육 및 근막 공간에 잃어버리게 되어 이를 다시 제거하기 위해 고심하던 중 전혀 다른 접근법인 구개부 편도와 접근법 (transtonsillar

approach)을 통해 측방인두간극에서 조심스러운 근육과 근막 박리를 통해 찾아냄으로서 3차원적으로 다른 접근과 시야를 가질 수 있었던 경험을 보고하고자 한다. 즉, 협부관통 고정술 (transbuccal fixation)시 잃어버린 스크류를 경상돌기 (styloid process)주위에 위치할 것을 예측하여 석회화된 경상설골인대 (calcified stylohyoid ligament) 제거시 사용할 수 있는 구강내 접근법을 착안하여 편도와 접근법을 이용하여 제거하였으며, 이를 통해 측방인두간극 접근에 대한 소중한 임상 경험을 체험하였기에 여러 관련된 문헌 정리와 함께 보고하고자 한다.

### II. 증례보고

2001년 9월에 강릉 동인종합병원 정신과병동에 입원해있던 29세 여자 환자가 낙상으로 우측 하악골의 과두부 및 좌측 이부 골절이 되어 강릉대학교 치과병원 구강악안면외과에 수술이 의뢰되었다. 수술은 구강내로만 접근하여 금속판과 스크류를 이용하여 정복 및 고정술을 시도하였으며, 과두부 골절은 구강내로 시상절단 (sagittal split)하여 정복후 재삽입하는 방법을 활용하여 시도하였다. 이 과정에서 협부관통 고정술을 시행할 때 10.0 mm 스크류를 하악골의 후방으로 삽입하여 제거하지 못하고 체내 근육과 근막 공간에 남기게 되었다(Fig. 1-3).

#### 김 지 혁

210-702 강원도 강릉시 지변동  
강릉대학교 치과대학 구강악안면외과학교실

#### Ji Hyuck Kim

Dept. OMFS, College of Dentistry, Kangnung National University  
Gibyun-dong, Gangneung, Gangwon, 210-702, Korea  
Tel: +82-33-640-2753 Fax: 82-33-642-6410 (Fax)  
E-mail: omfskjh@kangnung.ac.kr

※ This work was co-supported by Korea Research Foundation Grant (KRF-2005-013-E00036) and by Fisheries Research and Development Funds granted the Korean Ministry of Maritime affairs and Fisheries.

이후 환자의 정신과적인 치료 및 개인 사정으로 인해 3년이 지난 2004년 말경에 다른 금속판 및 스크류들을 제거할 때 잃어버린 스크류를 같이 제거하기 위해 고심하던 중, Fig. 1, 2, 및 3에서 볼 수 있는 바와 같이 3차원적으로 스크류의 위치를 파악하여 측방인두간극의 경상돌기 부위에 한정되어 위치함을 착안하게 되었다. 다행히 3년여간 환자는 잃어버린 스크류와 연관되어 다른 병발증이나 증상은 가지지 않은 상태였다.

전신마취하에서 구개부를 최대한 신전시킨 상태에서 구개부로 접근하여 Fig. 4와 같이 편도와 절개를 통해 측방인두 공간으로의 접근을 시도하였다. 무딘 절개와 끝이 날카롭지 않은 박리용 가위를 사용하여 주변 근육들을 밀치면서 근막을 찾았으며, 특별한 표시점이나 기준점이 없는 상태였기 때문에 이글씨 증후군 환자의 수술법임을 가정하여 경상돌기의 첨부를

를 검지손가락으로 촉진하면서 접근하였다. 일단 경상돌기부를 확인하고 주변부를 촘촘히 검지 손가락으로 훑어나가면서 잃어버린 스크류가 촉진되도록 노력하였으며 의외로 쉽게 약간 외측에 위치해 있는 스크류를 찾을 수 있었다(Fig. 5). 제거 후 발사의 어려움을 고려하여 5-0 크기의 흡수사를 사용하여 봉합하였으며, 기타 다른 수술중의 문제점은 없었다.

수술 후 인후부의 불편감과 연하 및 발음 곤란증은 일시적으로 있었으나 곧 소실되었고, 기타 외이도로의 연관통이나 개구장애, 경부 동통, 눈부위의 방사통이나 안면부 이차감염 및 안면신경과 외경동맥의 손상 등과 같은 수술 후 합병증은 없었다. 현재 제거수술 후 2년 10개월이 경과하였으며 외래에서 관찰 시 과두부 골절 및 편도와 접근 수술 등과 관련된 다른 문제점은 발견되지 않았다.

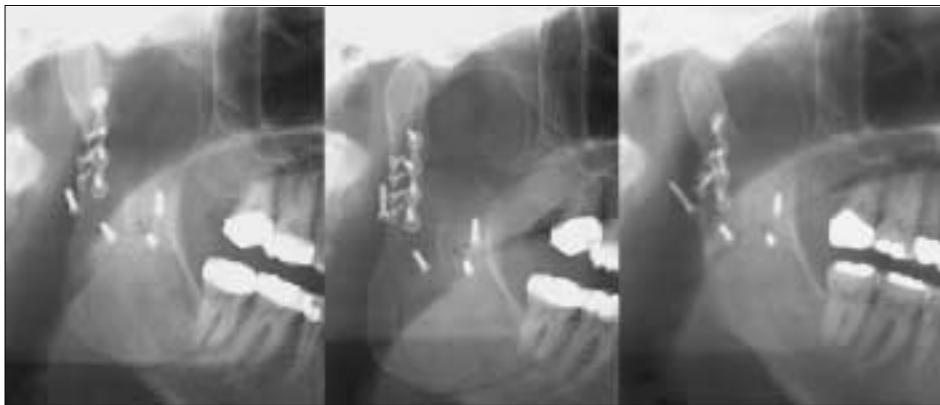

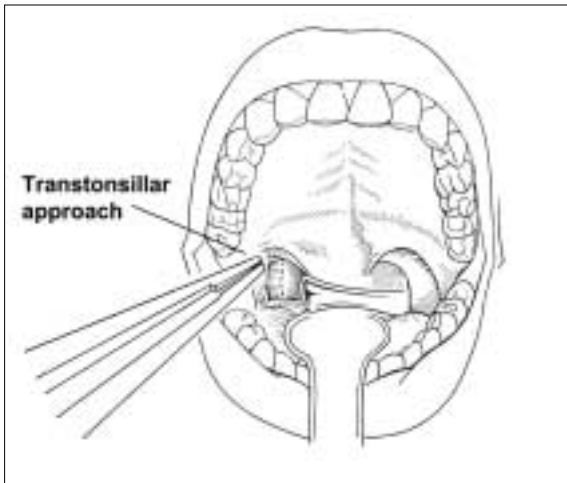
Fig. 1. Panoramic views showing the lost movable screw on the posterior area of right mandibular ramus.

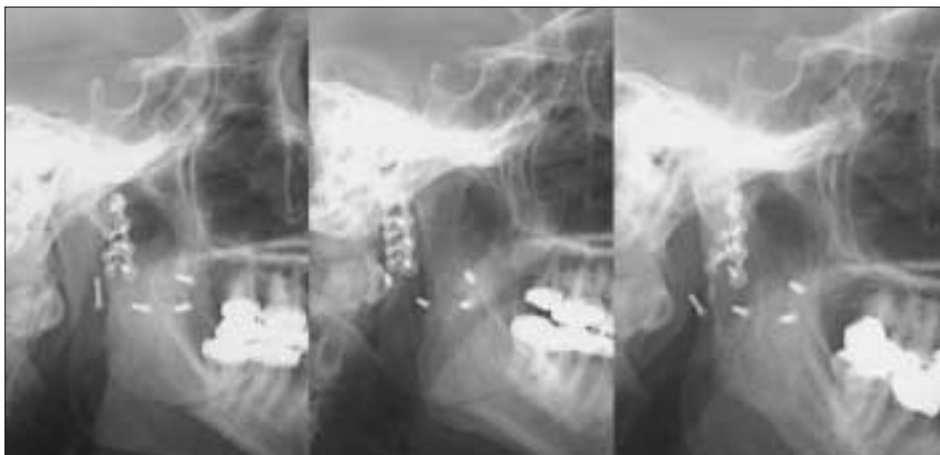
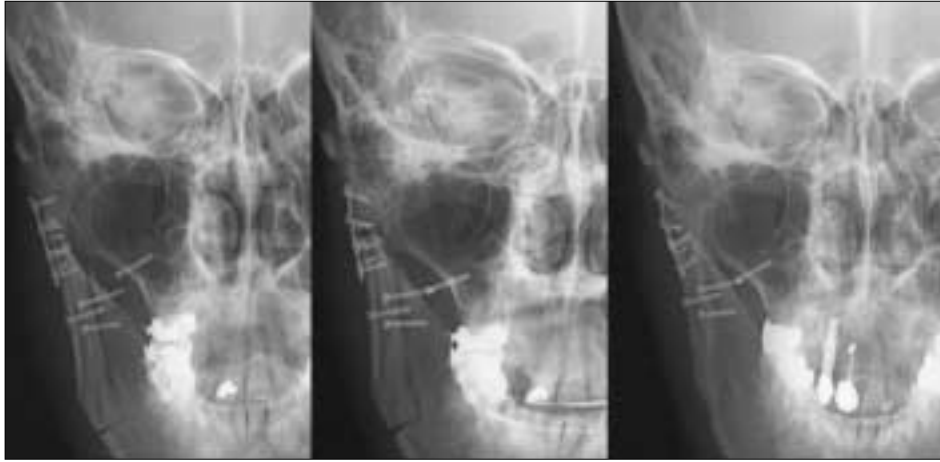
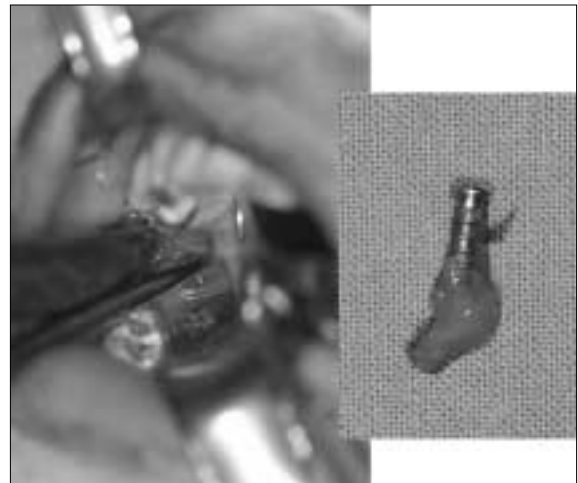
Fig. 2. Lateral skull views showing the lost movable screw on the posterior area of right mandibular ramus.



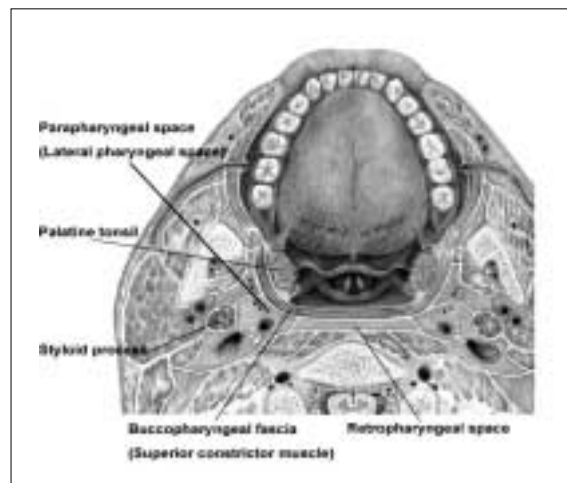
**Fig. 3.** Postero-anterior skull views showing the lost movable screw on the inner side of right mandibular ramus.



**Fig. 4.** Schematic drawing of transtonsillar approach in the palatal area.



**Fig. 5.** Intraoperative view of finding the lost screw in the lateral pharyngeal space.



**Fig. 6.** Cross sectional schematic view of lateral pharyngeal space and related anatomic structures.

### Ⅲ. 고 찰

측방인두간극은 부인두간극 (Parapharyngeal space, PPS)이라고도 불리며 두경부의 여러 간극중에서 감염, 염증 및 종양의 발현 등으로 가장 중요시되는 근막 공간이라 할 수 있다. 이 공간은 Fig. 6에서와 같이 역삼각 피라미드 구조 (inverted triangular pyramid)로 되어 있어서 기저부는 두개골 하면 (skull base)이고 첨부는 설골 대각 (greater cornu of hyoid bone)으로 이루어진다. 경상돌기를 중심으로 전면 과 후면 (prestyloid and poststyloid)으로 나눌 수 있어서 측인두 간극의 여러 근육과 근막들은 모두 이 구분내에서 언급되게 된다<sup>13</sup>. 측방인두간극에서 가장 흔히 발생하는 종양은 타액선 유래 종양으로 40-50%에서 발생하고 경상돌기의 전방에서 주로 발생한다. 이하선의 심엽에서 발생하여 이곳으로 종양이 커지기도 하나 실제로는 측인두벽에 소타액선이 존재하기 때문에 직접 발생하기도 한다. 타액선 종양의 조직형태학적 분류로는 80-90%가 다형성 선종으로 보고되고 있으며 Warthin씨 종양이나 종양세포종 (oncocyoma) 등도 보고된 바 있었다<sup>24</sup>.

이글씨 증후군에 대한 외과적인 수술 방법으로 구내 접근법과 구외 접근법이 있는데, 이 중 구내 접근법은 편도와와 후벽을 축지하여 경상돌기를 인지한 후 구개인두근을 통해 돌기를 노출시킨 후 골막을 박리하여 노출된 돌기를 제거하는 방법으로 구외 접근법에 비해 흉터를 남기지 않고 안면신경과 외경동맥의 손상 위험이 높고 수술부위의 감염 위험이 큰 단점이 있다고 하겠다. 구외 접근법은 흉쇄유돌근의 전방에서 횡절개를 가한 후 이하근막을 위쪽으로 박리하고 경동맥초내의 내용물을 뒤로 전위시켜서 경상돌기를 적절히 노출시키는 방법으로 돌기의 근막 및 근육 부착물을 모두 박리한 후 돌기를 제거하게 된다. 이 방법은 구내 접근법에 비해 외경동맥의 분지점 및 경상돌기와 주위 장기와의 관계를 육안으로 직접 확인하면서 수술하기 때문에 주변 구조물을 보호할 수 있으나 수술 시간이 길고, 인접 구조물에 대한 수술 자체의 위험성을 무시할 수 없다고 할 수 있다<sup>5,6</sup>.

이처럼 구강인두부로의 외과적 접근법으로는 크게 구강내 접근과 구강외 접근으로 나눌 수 있으며, 인두간극의 종물 제거와 같이 보다 외과적인 접근을 고려한다면 I급 경부 청소술 (level I neck dissections)을 시행하면서 구강저 점막 (floor of mouth mucosa)과 외설근육들 (extrinsic tongue muscles)을 분리하여 접근하는 Pull-through법이나 하악골분리를 통한 접근법 (Exposure via mandibulotomy) 등의 구강내 접근법으로 구체적으로 나누어 고려할 수 있으며, 또한, 구강외 접근법도 일반적인 경부 접근법 (transcervical) 이외에도 인두분리 (pharyngotomy)를 통하거나, 후두분리 (laryngotomy) 또는 후두절제 (laryngectomy)를 통한 접근을 고려할 수 있겠다<sup>7-10</sup>.

이 중 본 증례에서는 가장 쉽게 접근할 수 있는 접근법으로서 이글씨 증후군에서 구강내 접근법을 시도하였던 경험을 바탕으로 편도와와 곡선형 절개를 가한 구강내 접근법을 시도하였다. Fig. 4에서와 같이 인후두궁 (faucial arches) 부위의 연구개

를 거상시키고 전경추 근막 (prevertebral fascia)을 충분히 견인하면서 상측인두 간극으로 접근하게 되며, 비록 제한된 노출이 한계점이라는 하나 부가적인 다른 시술없이 이물을 찾을 수 있기에 시도하게 되었다.

편도와 접근법은 기존에 보고된 바 있었던 구개관통 접근법 (transpalatal approach)이나 구개-인두 접근법 (palato-pharyngeal approach)과 유사한 방법으로 여러 혈관을 손상시킬 위험이 없는 것이 가장 큰 장점이라 할 수 있다. 편도와는 구개성형술 (palatoplasty) 및 인두피관술 (pharyngoplasty)시 친숙한 구개설근육 (palatoglossus muscle), 구개인두 근육 (palatopharyngeal muscle), 및 상인두 수축근 (superior pharyngeal constrictor muscle) 등의 세 개의 근육으로 이루어지며, 구개 편도 (palatine tonsil)는 두경부 영역에서 림프 조직이 모여있는 가장 큰 집합체로 편도 외부 상피는 층상편평상피 (stratified squamous epithelium)로 덮여 있어서 이 상피들이 여러 개의 내부 와동들 (crypts)을 형성하는 림프 조직들이 모여있는 조직이라 할 수 있다<sup>10</sup>. 대부분의 성인에서는 퇴화조직으로 남기 때문에 크기가 소아의 편도에 비해 매우 작게 남게 된다. 따라서, 잔존하는 편도 조직을 측방으로 견인하면서 근육들이 이루는 와 (fossa)를 확인하고, 이 편도와를 통한 절개는 쉽게 행할 수 있다. 연구개부의 근육들을 자연스럽게 측방으로 밀면서 견인할 수 있으며 따라서 상구개 동맥 (ascending palatine artery), 구개부 정맥들 (palatine veins), 및 대구개 신경혈관들 (greater palatine neurovascular bundles) 등을 손상시키지 않고 혈행을 유지하고 연구개부의 지각 등의 손상이 보존할 수 있다. 또한, 수술시간도 단축시키고, 빠른 술후 회복도 도모할 수 있어 여러 면에서 유리한 접근법이라 할 수 있겠다.

결론적으로, 편도와 접근법을 통한 측방인두간극으로의 접근법은 효과적이고 술후 회복이 빠른 매우 유용한 접근법으로 생각되며, 이글씨 증후군에서와 같이 기존의 경상돌기를 절제해내기 위한 구내 접근법에서 비롯되어 약간의 변형을 통한 구개부 편도와 접근법을 통해 접근함으로써 구강악안면외과 의사에게 매우 유용하고 쉽게 고려할 수 있는 수술 방법으로 사료되었기에 보고하는 바이다.

### 참고문헌

1. Batsakis JG, Neigo N: Parapharyngeal and retropharyngeal space disease. *Annals Otol Rhinol Laryngol* 1989;98:320-323.
2. Bent JP, Dinges D, Whitehouse A: Pathology Quiz Case I. Minor salivary gland pleomorphic adenoma of the parapharyngeal space. *Arch Otolaryngol Head Neck Surg* 1992;118:664-666.
3. Amr Abdel meguid attia: Parapharyngeal space tumors; review article and state of art. 2003;1-28.
4. Badran K, Karkos PD, Acharya M, Daud A: Transtonsillar drainage of parapharyngeal abscess. *Eur Arch Otorhinolaryngol* 2006;263:49-52.
5. Kim JH, Kim SM: Clinical approaches of non-specific pain & discomfort in the orofacial & cervicopharyngeal areas. *J Kor Dent* 2001;50:29-36.
6. Chase DC, Zarmen A, Bigelow WC et al.: Eagle's syndrome : A comparison of intraoral versus extraoral surgical approaches. *Oral Surg Oral Med Oral Pathol* 1986;62:625-629.

7. Prasad BK, Pathak SD, Mahajan SB: Palato-pharyngeal approach to the parapharyngeal space. MJAFI 2004;60:407-409.
8. Goodwin WL, Chandler JR: Transoral excision of lateral parapharyngeal space tumours presenting intraorally. Laryngoscope 1989; 98:266-269.
9. Myatt HM, Remedios D: A transpalatal approach to the parapharyngeal space. J Laryngol Oto 1997;111;159-162.
10. Vaid N, Puntambekar S, Bora M, Kothadia A: A transpalatal approach (palatal split) to the parapharyngeal space. IJLO 2001;53:307-308.
11. Campisi P, Tewfik TL: Tonsillitis and its complications. Canad J Diag 2003;2;99-105.