

치성 각화 낭종의 술후 재발양상과 추적관찰 기간의 제안

박세현¹ · 김남균¹ · 김기호¹ · 강상훈¹ · 박형식¹ · 김형준^{1,2} · 차인호^{1,2} · 남 웅^{1,2}

¹연세대학교 치과대학 구강악안면외과학교실, ²연세대학교 치과대학 구강종양연구소

Abstract (J. Kor. Oral Maxillofac. Surg. 2008;34:456-459)

POSTOPERATIVE RECURRENCES OF ODONTOGENIC KERATOCYST : THE BEHAVIOR AND PROPOSAL OF CRITICAL FOLLOW-UP PERIOD

Se-Hyun Park¹, Nam-Kyun Kim¹, Ki-Ho Kim¹, Sang-Hoon Kang¹, Hyung-Sik Park¹,
Hyung-Jun Kim^{1,2}, In-Ho Cha^{1,2}, Woong Nam^{1,2}

¹Department of Oral and Maxillofacial Surgery, College of Dentistry, Yonsei University, Seoul, Korea

²Oral Cancer Research Institute, College of Dentistry, Yonsei University, Seoul, Korea

Post-operative recurrence of cystic lesion is a great concern for clinician, patients, and their family, especially in case of odontogenic keratocyst, which has aggressive behavior and high recurrence rate.

The purpose of this study was to evaluation clinical characters of OKC, focusing of the recurrence rate and proposed critical follow-up period.

58 cases (aged 9 to 66, 33 males and 25 females) of OKC were reviewed for sex of patients, location, size, operative procedure type, radiographic findings, histopathologic findings, post-operative recurrence time, from 2000 to 2005 at Yonsei Medical Center, were selected. The computerized statistical analysis was carried out with SAS system.

18 of 58 cases (31.03%) were recurred and this study revealed no statistically significant difference in recurrence rate for sex, location, size, radiographic findings, histopathologic findings, operative procedure type, recurrence timing. 3 out of 18 cases (16.7%) showed one or more recurrence. This was statistically significant difference (P=.0264).

In this study, 15 of 18 cases (83.3%) were observed recurrence during 4 years after removal of the OKCs, we suggest critical follow-up period during 4 years after operation.

Key words: Odontogenic keratocyst(OKC), Recurrence, Follow-up Period

I. 서 론

치성 각화 낭종(OKC)은 1956년 Phillipsen에 의해 처음으로 보고된 상피기원의 발육성 낭종으로 주로 20~30대에 특히 하악의 골체부 및 상행지 부위에 호발하고 미맹출된 치아를 병소에 포함하기도 하며 전체 치성 낭종의 약 3~11%를 차지한다^{1,2}. 조직학적으로는 진성 혹은 부분 각화된(parakeratinized or orthokeratinized) 중층 편평 상피층과 상피 하방의 원주 혹은 입방 세포로 구성된 기저 세포층을 보이는 특징이 있다³. 또한 주위 조직으로의 침윤성향이 강하고 높은 재발율을 보이는 치성 낭종으로 알려져 있으며⁴ 이 때문에 치료방법에 있어서도 단순 적

출술로부터 조대술, 감압술, 광범위 절제술까지 매우 다양하게 보고되고 있고^{5,8}, 수술후 재발율도 약 2~62%로 다양하게 보고되고 있다^{1,3,5,9}.

재발시기에 관하여 Morgan 등¹⁰은 모든 재발의 78%가 5년 이내에 발생하였으며, 나머지 22%는 5년 이후에 발생하였다고 보고하였고, Duangrudee 등¹¹은 71.4%가 5년 이내에 발생하였음을 보고하였으나, 이에 대한 논란은 아직까지 많은 실정이다

임상에서 치료후 낭종의 재발은 수술후 병소의 예후를 확인하기 위한 경과 관찰 기간에 대한 결정과 병소 재발시에 완치를 위한 치료방법을 고심해야하는 임상의 뿐만 아니라 병원 내원으로 인한 시간적, 경제적인 손실과 재수술을 감수해야하는 환자 모두에게 중요한 문제가 아닐 수 없다. 더욱이 국내에서는 치성 각화 낭종에 대한 문헌보고가 많지 않아 대부분 외국의 문헌을 참고하고 있는 실정이다.

이에 본 연구에서는 1년이상 경과 관찰이 가능했던 58명의 환자들을 대상으로 하여 재발과 관련된 요소들을 분석함으로써 치성 각화 낭종의 치료시 지침이 되는 정보를 제공하고자 한다.

남 웅

120-752 서울시 서대문구 성산로 250

연세대학교 치과대학병원 구강악안면외과

Woong Nam

Dept. of OMFS, College of Dentistry, Yonsei University,

250 Sungsanro, Seodaemun-gu, Seoul, 120-752, Korea

Tel: 82-2-228-8750

E-mail: omsnam@yuhs.ac

* 본 논문은 2006학년도 연세대학교 학술연구비 및 학술진흥재단 중점연구소 연구비(KRF-2005-005-J05904)의 지원에 의하여 이루어진 것임.

II. 연구 대상 및 방법

2000년부터 2005년까지 연세대학교 치과대학병원 구강악안면외과에서 치성 각화 낭종으로 조직병리학적 진단을 받고 치료를 받은 환자 128명중 1년이상 경과 관찰이 가능했던 환자 58명을 대상으로 하였다. 술후 1개월, 3개월째 경과 관찰후 3개월 마다 주기적으로 병소의 재발여부를 평가하였다. 성별에 따라 분류를 하였고 병소가 발생된 부위별로는 상악, 하악으로 나누어 상악은 전치부, 구치부, 하악은 전치부, 구치부, 상행지로 나누어 조사하였다. 병소의 크기는 병소에 관여된 치아의 수로 분류하여 3치관 미만, 3치관이상 6치관미만, 6치관이상의 거대병소로 나누었고 하악골 상행지의 경우 구치부 치관 크기를 기준으로 분류하였으며, 방사선 소견에 따른 분류는 단방성 병소, 다방성 병소로, 조직병리학적 소견에 따른 분류는 정각화(orthokeratinized), 착각화(parakeratinized) 소견으로, 치료방법에 있어서는 단순 적출술, 감압술후 적출술로 분류한 후 재발율을 조사하였고, 한번 재발한 병소가 다시 재발할 확률 또한 평가하였다

III. 연구결과

총 58 증례 중 18 예(31.03%)에서 재발이 관찰되었다. 환자 연령은 평균(표준편차) 30.2(13.0)세였고 술후 관찰기간은 최소 1

년이상으로 평균 3년 5개월로 나타났다.

성별에 따른 재발빈도에서는 남성에서 발생한 33 예 중 12 예(36.4%)에서, 여성에서 발생한 25 예 중 6 예(24.0%)에서 술후 재발이 관찰되었다. 발생부위에 따라서는 상악 19 예중 8 예(42.10%)에서, 하악 39 예중 10 예(25.64%)에서 재발이 관찰되었고, 각 부위별 재발 빈도는 하악 구치부가 15 예중 6 예(40.0%), 하악 상행지가 20 예중 4 예(20.0%), 상악 구치부가 16 예중 5 예(31.25%)로 관찰되었으며 상악 전방부 3 예는 모두(100%)에서 재발이 관찰되었다 하지만, 위치에 따른 재발률은 통계학적으로 유의하지 않았다 ($P=0.502$). 방사선검사상 단방성 소견을 보인 20 예중에서는 6 예(30.0%)에서, 다방성 소견을 보인 38 예중에서는 12 예(31.58%)에서 재발이 관찰되었으며, 병소의 크기에 따라서는 6치관이상의 거대병소를 보인 19 예중 5 예(26.32%)에서, 3치관이상 6치관미만 크기였던 29 예중에서 9 예(31.03%)에서 재발을 보였고, 3치관미만 크기였던 10 예중에서는 4 예(40.0%)에서 재발이 관찰되었다. 조직병리학적 소견상 정각화(orthokeratinized) 소견을 보인 3 예중 2 예(66.67%)에서 재발이 관찰되었고, 착각화(parakeratinized) 소견을 보인 55 예중 16 예(29.09%)에서 재발이 관찰되었으며 성별, 부위, 크기, 조직병리학적 소견 등에 따른 치성 각화낭종의 재발빈도는 통계학적으로 유의할만한 차이를 보이지 않았다.

치료방법에 따라서는 감압술 후 적출술을 시행한 20 예중 8 예(40.0%)에서 재발을 보였고 단순 적출술만 시행한 38 예중

Table 1. Distribution of 58 odontogenic keratocysts from 58 patients including 18 recurrences

Parameter		Recurrence (%)	P-value
Sex	Male	12/33 (36.4)	.0502
	Female	6/25 (24.0)	
Site	Mx.	Ant. 3/3 (100)	
		Post. 5/16 (31.25)	
	Mn.	Ant. 0/4 (0)	
		Post. 6/15 (40.0)	
Size		Ramus 4/20 (20.0)	
	≤ 3 crown sized	4/10 (40.0)	
	3 - 6 crown sized	9/29 (31.03)	
	≥ 6 crown sized	5/19 (26.32)	
Radiographic Finding	Unilocular	6/20 (30.0)	
	Multilocular	12/38 (31.58)	
Histopathologic Findings	Orthokeratinized	2/3 (66.67)	
	Parakeratinized	16/55 (29.09)	
Treatment modality	Enucleation	10/38 (26.32)	
	Enucleation after Decompression	8/20 (40.0)	
Postoperative Period	Within 2 Years	4 (22.22)	
	2 - 4 Years	11 (61.11)	
	After 4 Years	3 (16.67)	
One or more Recurrence		3 (16.67)	.0264

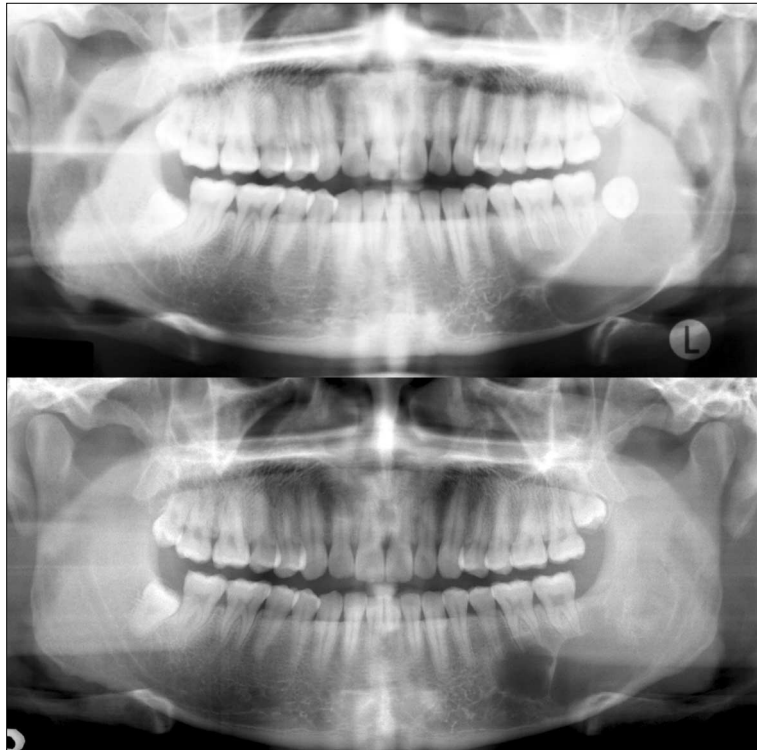


Fig. 1. panoramic view of 24-years-old man showing huge OKC in left angular and ramus regions (above) and recurred lesion in 4 years after enucleation (below).

서는 10 예(26.32%)에서 재발이 관찰되어 감압술을 한 경우 통계적으로 유의하지는 않지만 재발이 높은 것으로 나타났다.

낭종의 수술후 주기적인 경과 관찰중 재발된 치성 각화낭종이 발견된 시기로는 술후 2년 이내가 4 예(22.22%)에, 술후 2-4년 사이에서 11 예(61.11%)가, 술후 4년 이후에서는 3 예(16.67%)에서 재발병소가 관찰되었고 재발병소의 발견 시기의 평균(표준편차)은 술후 43.44(34.94)개월 (약 3년 7개월)로 나타났다.

총 18 예의 재발병소 중 다시 재발한 병소는 모두 3 예(16.67%)였으며, 통계학적 유의성을 나타내었다 ($P=0.0264$).

IV. 총괄 및 고찰

치성 각화낭종은 재발율이 높은 발육성 낭종으로, 재발율은 연구마다 차이가 있지만 높게는 62.5%까지 보고되고 있다¹²⁾. 본 연구에서는 치성각화낭종 58 예 중 18 예(31.03%)에서 술후 재발이 관찰되었다. 치성 각화낭종의 높은 재발율에 대해 그 정확한 기전은 밝혀지지 않았지만 그 원인으로 낭종벽이 얇아 원발 낭종의 불완전한 제거, 딸낭이나 위성낭의 존재, 치성 상피 잔사에 의한 재발등이 알려져 있다^{13,14)}. 치성 각화낭종 재발의 생태병리학적 분석에서는 프로스타글란딘, 섬유분해효소의 기타 산화효소의 활성이 증가되고^{15,17)}, 세포 분화 활성도가 증가하며^{18,19)}, 결합조직내로의 상피층의 증식¹²⁾ 등이 재발에 관

여하는 것으로 보고되고 있다.

성별에 따른 재발율에 있어서 Ahlfors 등²⁰⁾은 치성 각화낭종이 남성에서 재발율이 높다고 보고하였으며, Anand 등²¹⁾은 치성 각화낭종의 재발율에 있어 성별의 차이가 없다고 하였으나 본 연구에서는 통계적으로 유의하지는 않지만 남성(36.36%)의 경우가 여성(24.0%)보다 높게 나타났다.

치성 각화 낭종의 원발 부위에 따른 재발율에서는 하악이 상악보다 재발율이 높다는 보고도 있지만¹⁷⁾, 본 연구에서는 상악(42.10%)이 하악(25.64%)보다 재발율이 더 높은 것으로 나타났다. 부위별 재발빈도에서는 상악 중에서도 상악 전치부에서 가장 높은 재발율을 보이고, 다음 하악 구치부, 상악 구치부, 하악 상행지 순으로 관찰되었으며, 하악 전치부에서는 재발이 관찰되지 않았다.

치성 각화 낭종의 크기에 따른 재발율에서는 Forsell 등²²⁾은 병소의 크기와 재발빈도가 비례하지 않는다고 보고하였고 본 연구에서도 통계학적 유의성은 없었다. 조직병리학적 소견에 따른 재발율에서는 Brondum, El-Hajj 등은 오직 착각화(parakeratinized) 소견을 보인 치성 각화 낭종에서만 재발이 일어나거나, 재발율이 높다고 보고하였으나^{25,26)}, 본 연구에서는 정각화(orthokeratinized) 소견을 보인 예의 재발율(66.67%)이 착각화(parakeratinized) 소견을 보인 예의 재발율(29.09%)에 비해 유의하지는 않지만 높게 관찰되었다.

치료방법에 따른 재발율에 있어서는 Marker 등²³⁾은 감압술

후 재발율은 8.7%로 보고하였고, Stoeltinga⁶⁾는 감압술이 단순 낭종 적출술에 비해 더 낮거나 비슷한 결과를 보인다고 하였다. 본 연구에서는 감압술 후 적출술을 시행한 경우에 재발율(40.0%)이 단순 적출술을 시행한 경우의 재발율(26.32%)에 비해 유의하지는 않지만 높게 나타났다. 감압술을 시행하는 경우 대부분이 낭종이 거대병소이고 딸낭이 잔재가 높은 것 등²⁴⁾이 감압술을 시행하고 병소를 적출한 경우의 술후 재발에 관여했을 것으로 사료된다.

술후 재발시기에 있어서 Morgan 등¹⁰⁾에 의하면 치성 각화 낭종의 재발은 술후 5년 이내가 대부분(78%)이지만 술후 10년 이후의 재발율도 22%나 되므로 치성 각화 낭종의 수술 후 장기적인 추적 관찰이 필요하다고 하였다. 본 연구에서는 술후 재발이 관찰된 시기가 술후 2년에서 4년 이내가 가장 많았고 술후 2년 이내는 4증례, 술후 4년 이후는 3증례에 불과하였으며, 술후 4년 이내가 재발병소 18 예에서 15 예로 대부분(83.3%)에 이르는 것에서 장기적인 추적 관찰도 필요하지만 술후 4년간은 재발 여부를 세밀히 관찰하는 것이 중요하다고 사료된다.

본 연구에서 한번 재발한 병소가 다시 재발할 확률은 16.67%로 통계학적 유의성이 있는 것으로 관찰되었으며, 이에 저자들은 한번 재발한 병소가 관찰되는 환자의 면밀한 추적관찰 또한 추천하는 바이다.

참고문헌

1. Brannon RB: The odontogenic keratocyst. A clinicopathological study of 312 cases. Part I. Clinical features. *Oral Surg Oral Med Oral Pathol Oral Radiol Endod* 1976;42:54-72.
2. Chuong R, Donoff RB, Guralnick W: The odontogenic keratocyst. *J Oral Maxillofac Surg* 1982;40(12):797-802.
3. Kakarantza AE, Nicolatou O: Odontogenic keratocysts: clinicopathologic study of 87 cases. *J Oral Maxillofac Surg* 1990;48:593-599.
4. Partridge M, Towers JF: The primordial cyst (odontogenic keratocyst): its tumor-like characteristics and behavior. *Br J Oral Maxillofac Surg* 1987;25(4):271-279.
5. Blanas N, Freund B, Schwartz M, Furst IM: Systematic review of the treatment and prognosis of the odontogenic keratocyst. *Oral Surg Oral Med Oral Pathol Oral Radiol Endod* 2000;90(5):553-558.
6. Stoeltinga PJW: Long-term follow-up on keratocysts treated according to a defined protocol. *Int J Oral Maxillofac Surg* 2001;30(1):14-25.
7. Zhao YF, Wei JX, Wang SP: Treatment of odontogenic keratocysts: a follow up of 255 Chinese patients. *Oral Surg Oral Med Oral Pathol Oral Radiol Endod* 2002;94(2):151-156.
8. Nakamura N, Mitsuyasu T, Mitsuyasu Y, Taketomi T, Higuchi Y, Ohishi M: Marsupialization for odontogenic keratocysts: long-term follow-up analysis of the effects and changes in growth characteristics. *Oral Surg Oral Med Oral Pathol Oral Radiol Endod* 2002;94(5):543-553.
9. Myoung H, Hong SP, Hong SD, Lee JI: Odontogenic keratocyst: review of 256 cases for recurrence and clinicopathologic parameters. *Oral Surg Oral Med Oral Pathol Oral Radiol Endod* 2001;91:328-333.
10. Morgan TA, Burton CC, Qian F: A retrospective review of treatment of the odontogenic keratocyst. *J Oral Maxillofac Surg* 2005;63(5):635-639.
11. Chirapathomsakul D, Sastravaha P, Jansisyanont P: A review of odontogenic keratocysts and the behavior of recurrences. *Oral Surg Oral Med Oral Pathol Oral Radiol Endod* 2006;101(1):5-9.
12. Rud J, Pindborg JJ: Odontogenic keratocysts: a follow-up study of 21 cases. *J Oral Surg* 1969;27:323-330.
13. Woolgar JA, Ripplin JW, Browne RM: A comparative study of the clinical and histological features of recurrent and nonrecurrent odontogenic keratocysts. *J Oral Pathol* 1987;16:124-128.
14. Marx RE, Stern D: *Oral and Maxillofacial Pathology: A Rationale for Diagnosis and Treatment*. Chicago, IL, Quintessence, 2003, pp 590-601.
15. Meara JG, Shah S, Li KK, Cunningham MJ: The odontogenic keratocyst: a 20-year clinicopathologic review. *Laryngoscope* 1998;108:280-283.
16. Donoff RB, Guralnick WC, Clayman L: Keratocysts of the jaws. *J Oral Surg* 1972;30:880-884.
17. Harris M: Odontogenic cyst growth and prostaglandin-induced bone resorption. *Ann R Coll Surg Engl* 1978;60:85-91.
18. Magnusson BC: Odontogenic keratocysts: a clinical and histological study with special reference to enzyme histochemistry. *J Oral Pathol* 1978;7:8-18.
19. Attenborough NR: Recurrence of an odontogenic keratocyst in a bone graft: report of a case. *Br J Oral Surg* 1974;12:33-39.
20. Ahlfors E, Larsson A, Sjogren S: The odontogenic keratocyst: a benign cystic tumor. *J Oral Maxillofac Surg* 1984;42:10-19.
21. Anand VK, Arrowood JP Jr, Krolls SO: Malignant potential of the odontogenic keratocyst. *Otolaryngol Head Neck Surg* 1994;111:124-129.
22. Forssell K, Forssell H, Kahnberg KE: Recurrence of keratocysts in a long-term follow-up study. *Int J Oral Maxillofac Surg* 1988;17:25-28.
23. Marker P, Brøndum N, Clausen PP, Bastian HL: Treatment of large odontogenic keratocysts by decompression and later cystectomy: A long-term follow-up and a histologic study of 23 cases. *Oral Surg Oral Med Oral Pathol Oral Radiol Endod* 1996;82:122-131.
24. Jackson IT, Potparic Z, Fasching M, Schievink WI, Tidstrom K, Hussian K: Penetration of the skull base by dissecting keratocyst. *J Craniomaxillofac Surg* 1993;21:319-325.
25. Brøndum N, Jensen VJ: Recurrence of keratocysts and decompression treatment: A long-term follow-up of forty-four cases. *Oral Surg Oral Med Oral Pathol* 1991;72:265-269.
26. El-Hajj G, Anneroth G: Odontogenic keratocysts-a retrospective clinical and histologic study. *Int J Oral Maxillofac Surg* 1996;25:124-129.