

하악골체부에 발생한 간엽성 연골육종: 증례보고

변준호¹ · 최문정¹ · 이종실² · 노규진³ · 김종렬⁴ · 박봉욱¹

¹경상대학교 의학전문대학원 치과학교실 구강악안면외과, ¹경상대학교 건강과학연구원, ²경상대학교 의학전문대학원 병리학교실, ³경상대학교 수의과대학 수의산과학교실, ⁴부산대학교 치의학전문대학원 구강악안면외과학교실

Abstract (J. Kor. Oral Maxillofac. Surg. 2008;34:653-656)

MESENCHYMAL CHONDROSARCOMA ON THE MANDIBULAR BODY: A CASE REPORT

June-Ho Byun¹, Moon-Jeong Choi¹, Jong-Sil Lee², Gyu-Jin Rho³, Jong-Ryoul Kim⁴, Bong-Wook Park¹

¹Department Oral & Maxillofacial Surgery, School of Medicine and Institute of Health Science, Gyeongsang National University; ²Department of Pathology, School of Medicine, Gyeongsang National University; ³College of Veterinary Medicine, Gyeongsang National University; ⁴Department of Oral & Maxillofacial Surgery, School of Dentistry, Pusan National University

Mesenchymal chondrosarcoma is a rare malignant tumor of bone and soft tissue. This aggressive form of chondrosarcoma represents only 3% to 9% of all chondrosarcomas. This neoplasm is characterized by sheets or clusters of undifferentiated spindle or round cells surrounding discrete nodules of well-differentiated cartilage. We experienced a case of mesenchymal chondrosarcoma on mandibular body. Two years ago, the patient had been treated the intrabony cystic lesion on mandibular left body. At that time, cartilage portion was not detected in the cystic specimen. Two years after cyst enucleation, the recurred large neoplasm in the mandibular left body was noted, and it was diagnosed as 4.5 cm sized mesenchymal chondrosarcoma. The mandibular tumor was widely resected and rigid-plate and cervical musculocutaneous flap were used for reconstruction of resected bone and soft tissues. No complications and recurrence were noted for 6 months postoperatively.

Key words: Mesenchymal chondrosarcoma, Mandibular body

I. 서 론

연골육종(chondrosarcoma)은 주로 장골이나 골반부의 골내외에 나타나는 드문 악성종양으로, 약 10% 내외는 두경부 영역에서 나타나고, 모든 두경부 영역의 종양의 약 5% 정도를 차지한다^{1,2}). 이중 간엽성 연골육종(mesenchymal chondrosarcoma)은 매우 드물게 발생하는 연골육종의 아형(subtype)으로 모든 연골육종 증례의 약 3-9% 정도를 차지하며, 특별한 호발부위는 없지만 안면골과 늑골에서 발생빈도가 높다고 보고되었다^{3,4}). 이 간엽성 연골육종은 1959년 Lightenstein과 Bernstein⁵에 의해 처음으로 발표된 이래, 1962년 Dahlin과 Henderson⁶이 3,000 증례 이상의 골내 신생물을 조사한 결과 단 9 증례에서 간엽성 연골육종이 발견되었다고 하였다. 그 후 현재까지 간엽성 연골육종에 대한 증례발표가 계속 증가 하고 있으나, 아직 명확한

발생 및 병리기전이 이해된 것은 아니다. 하지만, 간엽성 연골육종은 원발부의 재발이나 원격전이가 비교적 높게 관찰되며, 따라서 다른 아형의 연골육종 보다 장기적인 예후가 불량하다고 발표되고 있다^{3,7,8}). 이 종양의 병리학적 특징은 미분화되고 작은 난원형 또는 방추형의 세포(undifferentiated small oval or spindle cells)가 덩어리 또는 판 모양으로 관찰되고 동시에 잘 분화된 종양성 연골조직(well-differentiated cartilage component)들이 섬같이 존재한다^{3,4}). 많은 혈관성분 때문에 hemangiopericytoma와 비슷하게 보이기도 한다⁹).

저자 등은 하악 골체부에 낭종성 병소를 단순 적출한 2년 후 같은 부위에 약 4.5 cm 크기의 간엽성 연골육종이 발생한 증례를 치험 하였기에 보고하는 바이다.

II. 증례보고

35세 여자 환자가 좌측 하악 골체부의 종괴를 주소로 내원하였다. 내원 3개월 전에 자연분만으로 출산한 기왕력이 있고, 내원 2년 전 타 치과의원에서 하악 좌측 제2소구치와 제1대구치 하방에 무증상성 낭종성 병소를 우연히 발견한 후 본원으로 전원 되었고, 당시 방사선 사진상 경계가 명확하고 균일한 방

저자 연락처: 박 봉 욱
660-702 경남 진주시 칠암동 90 경상대학교
의학전문대학원치과학교실 구강악안면외과
Bong-Wook Park
Dep. of OMFS, School of Medicine and Institute of
Health Science, Gyeongsang National University;
Tel.: +82 55 750 8264 Fax: +82 55 761 7024
E-mail: parkbw@gsnu.ac.kr

사선 투과성을 보이는 하악골내 낭종성 병소가 관찰되어(Fig. 2. A), 치근단낭종 또는 치성각화성낭종으로 잠정진단 후 국소마취하에 낭종성 병소의 단순 적출술을 시행 받았었다. 당시 병리조직학적 판독은 양성방추세포종양(benign spindle cell tumor)이라는 흔하지 않은 양성종양으로 진단되었다. 최근에 하악골 부위의 종괴 형성으로 재내원 하기 약 6개월 전부터 이물감을 인지하고 있었으나, 그 동안 임신과 출산 때문에 재내원이 늦어지게 되었고, 재내원시에는 커진 종물이 구강저로 용기되어 설 운동을 방해하였으며, 연하 및 발음 장애도 일부 관찰 되었다(Fig. 1).

임상검사상 이부 및 좌측 악하부와 구강내 설하부에 딱딱한 종괴가 관찰 및 촉진되었고, Panorama 상에는 2년 전 적출한 하악 좌측 골체부의 낭종성 병소 주변으로 방사선 투과성 병소와 불투과성 병소가 혼재된 상태로 관찰 되었다(Fig. 2. B). 컴퓨터 단층촬영(CT) 검사상 약 4.5 cm 크기의 종괴가 하악 좌측 골

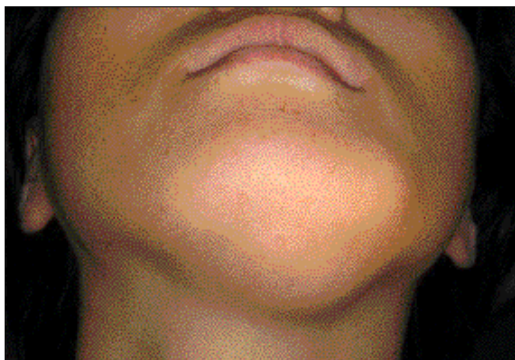

Fig. 1. Photograph of the patient at recent visit. Firm mass was shown in submental and sub-mandibular areas.

체부와 주변 연조직에 관찰되었고, 종괴내부에는 골용해성 소견과 석회화 소견이 혼재되어 나타났다(Fig. 2. C). 양성자방출 단층촬영(positron emission tomography, PET) 검사에서 하악 좌측 골체부와 인접 연조직에 강한 양성(hot activity)를 보였다(Fig. 2. D). 국소마취하에 하악 좌측 협측 전정으로 병소를 절개 생검하여 하악골내 연골육종으로 진단 되었고, 경부 임파절 전이와 원격전이는 없었지만, 종양 주변 연조직 침윤은 있는 것으로 판단 되었다. 이러한 소견을 기준으로 한 TNM stage는 T₄N₀M₀ 였다.

전신마취 후 하악 좌측 중절치에서 우각부까지 하악골 부분 절제술(segmental mandibulectomy)과 견갑설골근 상부의 선택적 경부 광창술(supraomohyoid neck dissection), 그리고 금속판을 이용한 하악골 재건 및 경부근피부피판(cervical musculocutaneous flap)을 이용한 구강내 연조직 재건술을 실시 하였다(Fig. 3. A, B, and C). 하악골 종물과 경부 광창술 종물은 한 덩어리로 절제 되었고, 주변 연조직 일부도 절제 되었으며(Fig. 3. D), 술 중 병리소견으로는 잔존 조직에 종양이 없음을 확인 하였다. 종물의 병리조직 검사상 연골조직(cartilage tissue)과 함께 미분화된 작은 세포들(undifferentiated small cells)이 동시에 관찰되면서, 일부 연골조직들은 미분화 세포들에 둘러싸여 있는 모양으로 관찰되었다. 미분화 세포들은 고배율에서 등글거나 방추형 세포들(round or spindle cells)로 관찰되었고, 혈관분포가 풍부해 보였으며, 연골부위는 비교적 잘 분화되어 관찰되었다(Fig. 4. A, B, and C). 이러한 조직소견을 바탕으로 최종진단은 간엽성 연골육종(mesenchymal chondrosarcoma)으로 진단 되었다. 수술 2주 후 구강내외의 수술부위는 비교적 잘 치유된 상태로 관찰되었고(Fig. 5. A and B), 술 후 약 6개월의 경과관찰 동안 특이소견은 관찰되지 않았다.

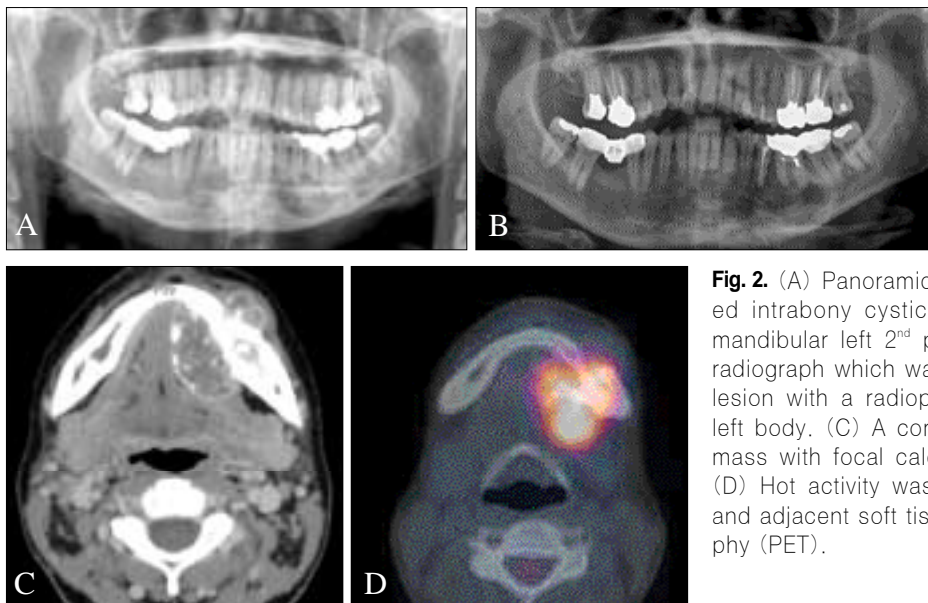


Fig. 2. (A) Panoramic radiograph at 1st visit. Well-demarcated intrabony cystic lesion is shown in the root apex of mandibular left 2nd premolar and 1st molar. (B) Panoramic radiograph which was taken after recurrence. A radiolucent lesion with a radiopacity was observed in the mandibular left body. (C) A computed tomography illustrates enlarged mass with focal calcifications in the mandibular left body. (D) Hot activity was detected in the mandibular left body and adjacent soft tissues in the positron emission tomography (PET).

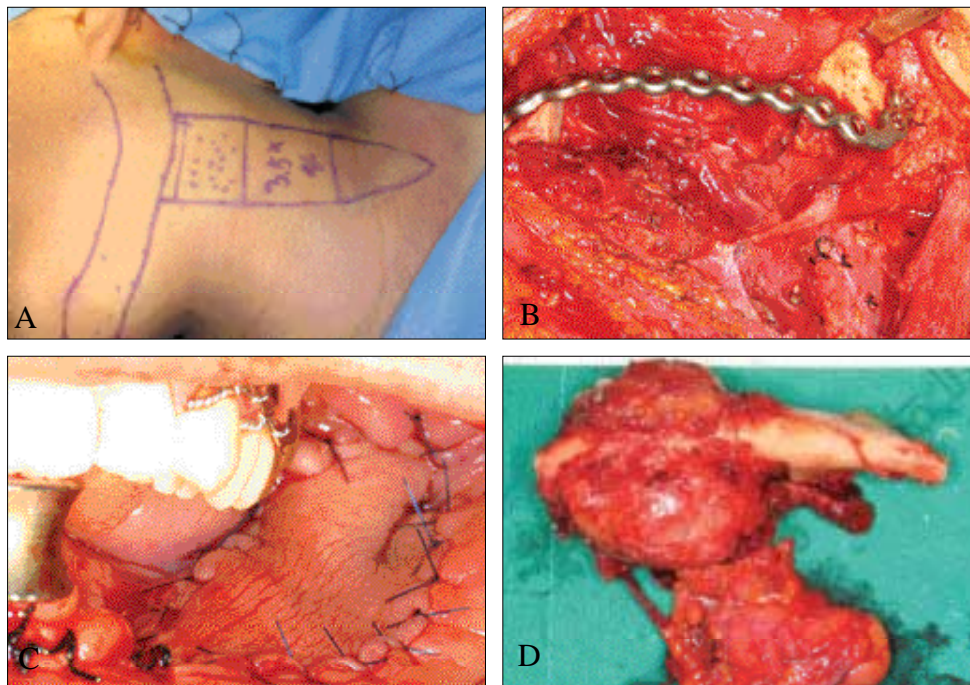


Fig. 3. Intraoperative photographs. (A) Cervical musculocutaneous rotational flap was designed for reconstruction of intraoral soft tissue. (B) After segmental mandibulectomy and supraomohyoid neck dissection, the mandible was temporary reconstructed with rigid plate and screws. (C) Immediately after application of cervical musculocutaneous flap. (D) One block resected surgical specimen. Enlarged mandibular neoplasm was relatively well demarcated from peripheral tissues.

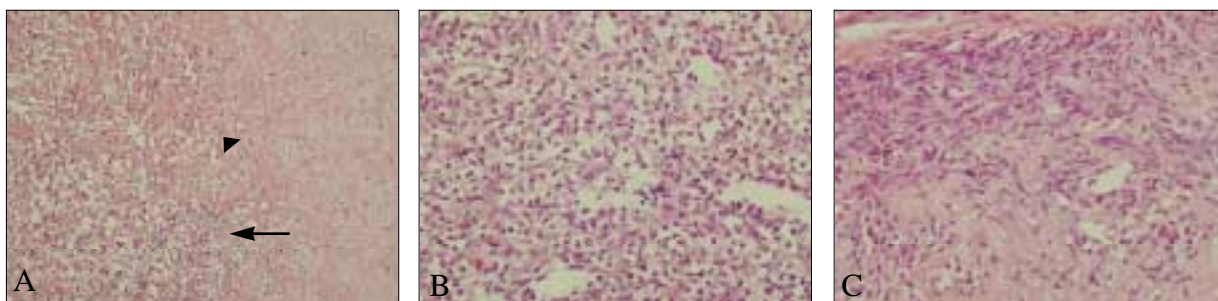


Fig. 4. Histopathologic features of the surgical specimen (hematoxylin and eosin). (A) Typical bimorphic pattern of mesenchymal chondrosarcoma with well differentiated cartilage (arrow head) sharply juxtaposed to undifferentiated small cells (arrow) (x 200). (B) It is composed of a uniform proliferation of small ovoid or spindle cells with a prominent vascular stroma in the high magnification of the undifferentiated component (x 400). (C) Well differentiated chondroid tissues are observed in the high magnification of cartilage component (x 400).

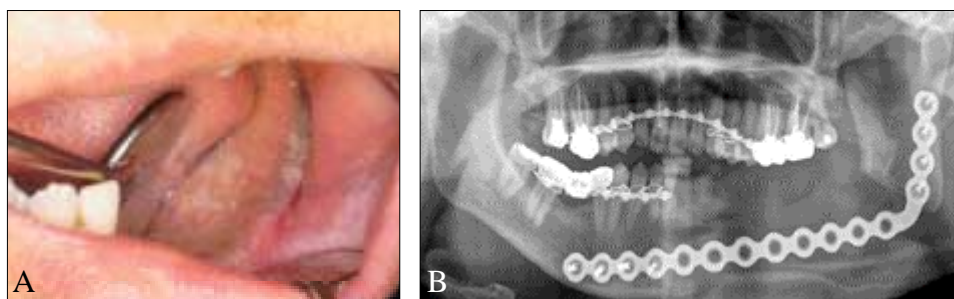


Fig. 5. Intraoral photograph (A) and panoramic radiograph (B) at 2 weeks after operation. Cervical musculocutaneous rotational flap and mandibular resected site were properly healed.

Ⅲ. 고 찰

일반적으로 간엽성 연골육종은 원격전이나 재발이 흔하고, 전체적인 생존율이 낮아서 예후가 불량하다고 보고 되고 있다. Nakashima 등⁷⁾은 1986년 111 증례의 간엽성 연골육종을 연구하여 5년과 10년 생존율이 각각 54.6 % 및 27.3 % 라고 하였으며, 전체적인 생존율은 29 % 정도로 낮다고 발표하였다. Huvos 등⁸⁾은 35 증례의 골격에 발생한 간엽성 연골육종을 연구하여 5년과 10년 생존율이 각각 42 %와 28 %라고 보고하였다. 이후 Takahashi 등⁹⁾이 악골에 발생한 간엽성 연골육종 41 증례를 문헌고찰하여 전체적인 생존율이 58 %로 악골에 발생한 간엽성 연골육종이 다른 골격에 발생한 것 보다 생존율이 높다고 하였다. 이는 비교적 최근에 Vencio 등⁴⁾이 악골에 발생한 간엽성 연골육종 19 증례를 연구하여 5년과 10년 생존율이 각각 82 %와 56 %이며, 악골내 간엽성 연골육종은 타 부위에 발생한 것 보다 진행이 느리다고 한 것과 유사한 결론이었다.

간엽성 연골육종은 조직학적으로 미분화된 타원형 또는 방추형 세포들이 연골결절들을 둘러싸고 있는 모양을 나타낸다. 연골 조직들은 잘 분화되어 양성인 연골종(chondroma)나 저악성 연골육종(low-grade chondrosarcoma)과 비슷한 모양을 보인다. 비연골 조직 자체는 골내 발생하는 소세포 종양(small cell tumor)인 유잉육종(Ewing's sarcoma), 림프종(lymphoma), 전이성 소세포암(metastatic small cell carcinoma) 등과 감별하기 힘들 정도로 일정한 모양을 보이지는 않는다¹⁰⁾.

본 증례의 경우 하악골 좌측체에 커진 종괴를 주소로 내원하기 2년 전 우연히 발견한 무증상의 하악골내 낭종성 병소를 주소로 처음 내원하였고, 당시의 방사선 검사에서는 치근단 하방에 둥글고, 경계가 명확하며, 균일한 방사선 투과성을 보이는 골융해 병소가 관찰되어 치근단낭종 또는 치성각화낭종으로 잠정진단 후 단순 적출술이 시행 되었었다. 당시 조직학적 판독은 양성방추세포종양(benign spindle cell tumor)이라는 특이적인 종양으로 판독되었는데, 이는 이 시기는 종양의 시작 시기로 연골부위가 만들어지지 않았기에 미분화된 방추형세포들로만 이루어진 진단이 이루어진 것에 그 원인이 있으리라 사료된다. 따라서, 본 증례에서와 같이 악골에 발생하는 간엽성 연골육종은 병의 시작 시기에는 단순방사선 사진상 치근단낭종과 유사한 병소로 발견될 수 있고, 이 시기에 아직 연골성분이 생성되지 않았다면 병리조직학적으로도 정확한 진단이 어려울 수 있을 것이다.

간엽성 연골육종의 치료는 종양을 포함한 인접부까지 광범위 절제가 추천되며, 이 경우 악골의 간엽성 연골육종이 타 부위의 것보다 비교적 장기적인 예후가 좋다고 보고되고 있다⁴⁾. 방사선 치료나 항암요법은 이 종양에서는 큰 장점이 없는 것으로 보고되고 있지만, 경계가 불명확하며 전이의 위험이 큰 경우는 추천되기도 한다¹⁰⁾. 본 증례의 경우 하악골내 낭종성 병소 적출술을 시행한지 2년 후 재발한 하악골내 종양성 병소는 임상적 및 방사선학적으로 명확한 악성종양의 형태를 보였지만, 수술 중 소견으로는 종양이 비교적 잘 경계되어 있는 것을 관찰할 수 있었고, 수술 중 병리조직소견으로 잔존부위에 종양이 없음을 확인 하였다. 따라서 본 증례의 경우 방사선 및 항암 치료는 계획되지 않았으며, 향후 추가적인 경과관찰 후 재발이나 전이 등의 특이사항이 없다면 하악골 재건술과 임플란트 치료가 고려되고 있다.

참고문헌

1. Yun KI, Park MK, Kim CH, Park JU: Chondrosarcoma in the mandibular condyle: case report. J Kor Assoc Oral Maxillofac Surg 2008;34:95-98.
2. Gadwal SR, Fanburg-Smith JC, Gannon FH, Thompson LD: Primary chondrosarcoma of the head and neck in pediatric patients. Cancer 2000;88:2181-2188.
3. Zakkak TB, Flynn TR, Boguslaw B, Adamo AK: Mesenchymal chondrosarcoma of the mandible: case report and review of the literature. J Oral Maxillofac Surg 1998;56:84-91.
4. Vencio EF, Reeve CM, Unni KK, Nascimento AG: Mesenchymal chondrosarcoma of the jaw bones. 1998;82:2350-2355.
5. Lightenstein L, Bernstein D: Unusual Benign and malignant chondroid tumors of bone. A survey of some mesenchymal cartilage tumors and malignant chondroblastic tumors, including a few multicentric ones, as well as many atypical benign chondroblastomas and chondromyxoid fibromas. Cancer 1959;12:1142-1157.
6. Dahlin DC, Henderson ED: Mesenchymal chondrosarcoma: further observation on a new entity. Cancer 1962;15:410-417.
7. Nakashima Y, Unni KK, Shives TC, Swee RG, Dahlin DC: Mesenchymal chondrosarcoma of bone and soft tissue. A review of 111 cases. Cancer 1986;57:2444-2453.
8. Huvos AG, Rosen G, Dabska M, Marcove RC: Mesenchymal chondrosarcoma: a clinicopathologic analysis of 35 patients with emphasis on treatment. Cancer 1985;51:1230-1237.
9. Takahashi K, Sato K, Kanazawa H, Wang XL, Kimura T: Mesenchymal chondrosarcoma of the jaw-report of a case and review of 41 cases in the literature. Head Neck 1993;15:459-464.
10. Neville BW, Damm DD, Allen CM, Bouquot JE: Oral and maxillofacial pathology 2nd ed. Philadelphia, Saunders. 2002.