

# 하악골에 발생한 골아세포종의 치험례

정세헌 · 윤현중 · 이상화

가톨릭대학교 성모병원 구강악안면외과

**Abstract** (J. Kor. Oral Maxillofac. Surg. 2008;34:649-652)

## OSTEOBLASTOMA OF THE MANDIBLE : A CASE REPORT

Se-Heon Jeong, Hyun-Joong Yoon, Sang-Hwa Lee,

*Department of Oral & Maxillofacial Surgery, St. Mary's Hospital, The Catholic University of Korea*

Osteoblastoma is a relatively rare benign bone tumor representing less than 1% of all bone tumors. The tumor usually involves the spine and sacrum of young individuals, less than 10% being localized to the skull, and nearly half of these affect the mandible, especially the posterior segments.

In clinical finding, osteoblastoma present mainly with pain, swelling, and expansion of bone cortex. Radiographic appearances are variable, but frequently a well-delineated radiolucent lesion containing varying amounts of mineral deposits is seen. Histologically, osteoblastoma is consists of irregular trabeculae of osteoid and immature bone present within highly vascular connective tissue matrix.

Osteoblastoma must be differentiated from a number of bone-producing lesions, including osteoid osteoma, fibrous dysplasia, ossifying fibroma, fibrous dysplasia, and osteosarcoma. If diagnosis may be mistaken for osteosarcoma, there are risks of more aggressive and irreversible treatment. Differential diagnosis of osteoblastoma is important.

The preferred treatment of osteoblastoma is conservative approach and surgical excision. Recurrence following surgical intervention is rare.

We treated osteoblastoma located in premolar area of mandible by excision with preservation of vital structure, such as nerves and teeth. So we report our clinical treatment with literature review

**Key words:** Osteoblastoma, Mandible, Bone tumor

### I. 서 론

골아세포종은 전체 발생하는 골성 종양 중 1%를 차지하는 드문 질환으로<sup>1,5)</sup>, 두개골에서는 10% 미만으로 발생하는데, 이중 5% 정도가 하악골에 나타나며, 특히 하악 후방부에 이환된다<sup>6)</sup>. 임상적 관찰 상 통증, 종창과 피질골의 팽윤을 보이며<sup>2,4)</sup>, 방사선 관찰 상 광화도의 정도에 따라 방사선 투과상과 불투과상의 혼재가 관찰되며, 골막 반응은 나타나지 않는다. 조직학적으로 골 형성 병소의 특성을 나타내며, 골육종과 유사한 양상을 보이므로 오진 시에 과 치료의 위험성이 있다<sup>7,8)</sup>. 골아세포종의 일차적인 치료는 주변 구조물들을 잘 보존하면서 외과적으로 완전한 절제를 시행하는 것이다<sup>9)</sup>.

본원에서는 동통 등의 임상증상을 호소하지 않고, 방사선 검사 시 우연히 발견되어 내원한 교정치료를 받은 15세 여성환자에서 발생한 골아세포종을 치료하였기에 이에 대한 증례를 문헌 고찰과 함께 보고하고자 한다.

### II. 증례보고

2007년 4월 2일 15세 여자 환자가 개인 치과 의원에서 치아 우식증 치료를 위해 촬영한 파노라마 영상에서, 하악 좌측 소구치 부위에 방사선 투과성과 불투과성을 보이는 병소가 관찰되어 본원에 의뢰되었다. 환자는 1999년 3월에서 2003년 5월까지 본원 교정과에서 고정성 교정장치를 이용한 교정치료를 받았으며 (Fig.1-3), 그 외 특별한 기왕력은 없었다.

내원 당시 임상 소견으로 해당 부위의 특이소견은 관찰되지 않았으며, 감각 이상 역시 관찰되지 않는 상태였다. Dental CT 소견에서 하악 우측 제 1,2 소구치 하방으로 방사선 투과성의 병소 내에 불투과성 물질이 존재하는 것이 관찰되었으며 (Fig.4), 방사선 불투과성 물질은 주변 경계선에서 협축으로 위치하였다 (Fig.5). #33,34,36 치아는 생활력 검사에서 양성 반응을 보였으며, #35 치아는 음성으로 나타났다.

임상 및 방사선 소견을 바탕으로 석회화 치성 낭종으로 진단한 후 2007년 05월 23일 전신마취 하에 절제 생검을 시행하였다. 보존적인 접근을 통해 병소에 도달하여 제거를 시행하였는데, 골소주와 유사한 소성의 병소 조직에 협축으로 치우쳐서 경조직 병소가 위치하였다. 병소가 하치조 신경관과 인접하여, 이를 보존하기 위해 완전한 조직의 제거는 보장되지 못하였다. 주변 치아의 치근침 부위도 회전 절삭 장비를 이용해 함께 제거를 시행하였다. 치근단 절제술이 시행된 치아는 2개월 후에 근관치료가 시행되었다.

#### 이 상 화

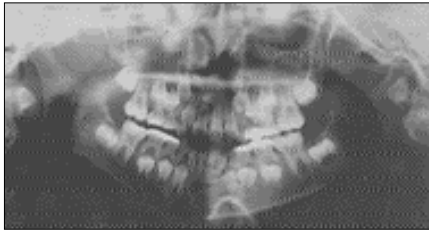150-713 서울특별시 영등포구 여의도동 62번지  
성모병원 구강악안면외과

**Sang-Hwa Lee**

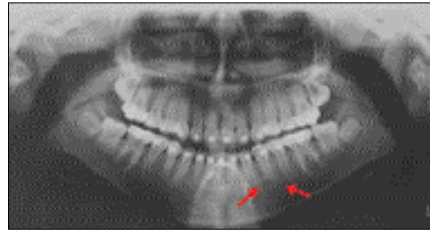
Dep. of OMFS, St. Mary's Hospital, College of medicine, The Catholic Univ. of Korea #62, Yoido-Dong, YoungDungPo-Ku, Seoul, 150-713, Korea  
Tel: 82-2-3779-2148, Fax: 82-2-769-1689,  
E-mail: justina@catholic

조직 검사는 구강병리과로 의뢰하였으며, 조직 검사 결과 골아세포종으로 진단되었다 (Fig.6,7). 6개월의 추적 관찰 동안 재

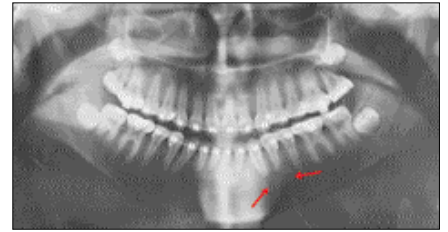
발이나 인접 구조물의 이상 및 감각 이상 등은 관찰되지 않았다 (Fig.8-11).



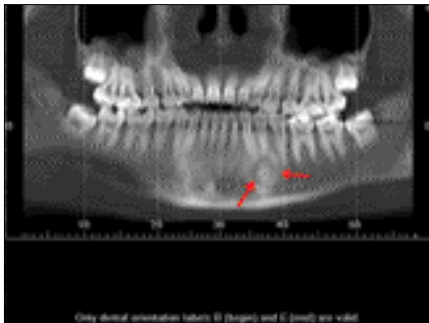**Fig. 1.** Pre-Orthodontic Panoramic view, March 1999, showing deciduous dentition.



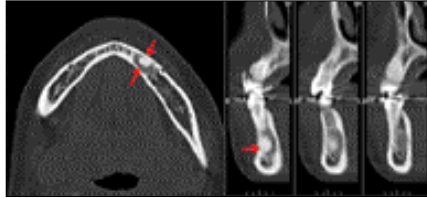
**Fig. 2.** Orthodontic state Panoramic view, April 2001 showing slight haziness on #35 apical region (arrow).



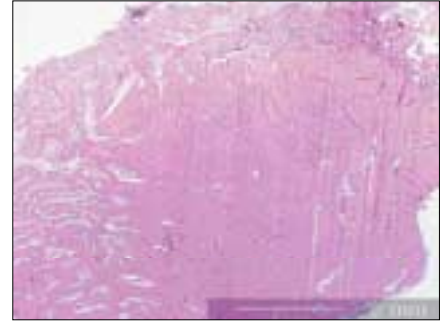
**Fig. 3.** Pre-debonding state panoramic view, December 2002, showing slight densely radiopaque lesion formation.



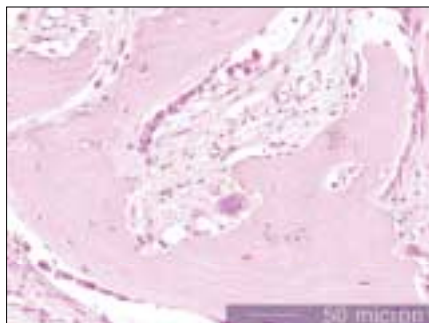
**Fig. 4.** Preoperative Dental CT shows a radiolucent lesion of the left mandibular premolar area (arrows), with regular contours and containing fine calcifications., April 2007



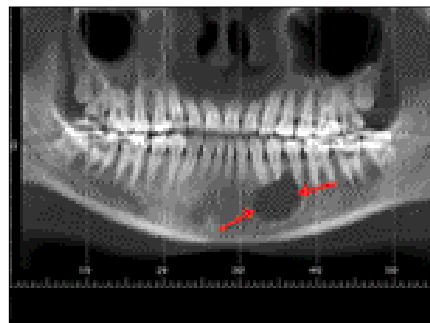
**Fig. 5.** Preoperative Dental CT, April 2007



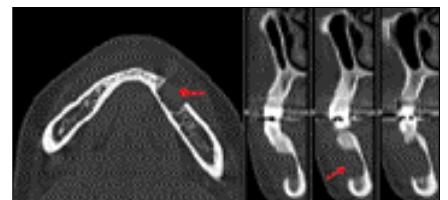
**Fig. 6.** Photomicrograph of histopathologic section of osteoblastoma is showing matured center of osseous lesion and radial shaped bone trabecule around center of lesion (Hematoxylin-eosin stain, original magnification X10).



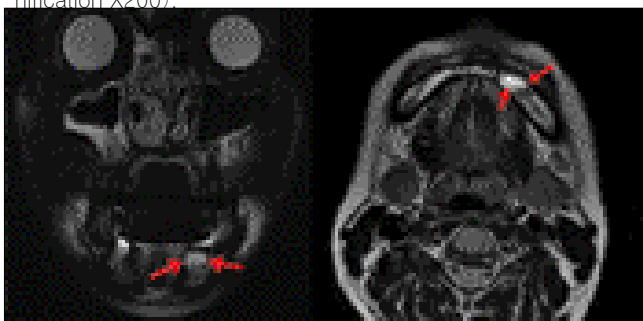
**Fig. 7.** Non-lamellated immature woven bone is found, and numerous active osteoblasts are side by side front bony trabeculae. Multinucleated giant cells are seen around the bony trabeculae (Hematoxylin-eosin stain, original magnification X200).



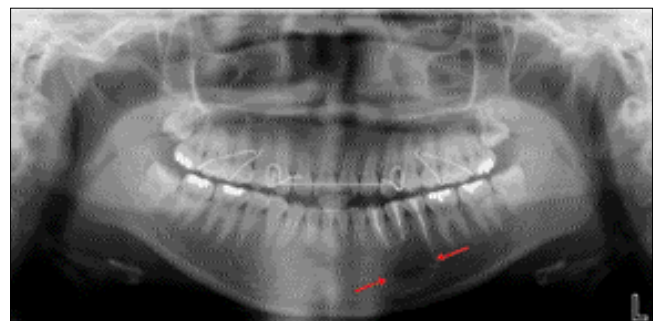
**Fig. 8.** Postoperative Dental CT, June 2007 showing no evidence of local tumor recurrence and post op state in the Lt. paramedial region of mandible.



**Fig. 9.** Postoperative Dental CT, June 2007



**Fig. 10.** Postoperative MRI (T2 enhanced) findings, June 2007 showing non-enhanced soft tissue filling on Lt. premolar bone defect area, and absence of definite local tumor recurrence.



**Fig. 11.** Postoperative Panoramic view (post OP 8 month F/U), January 2008 showing well diminished radiolucent lesion and no evidence of local recurrence.

### Ⅲ. 총괄 및 고찰

골아세포종은 전체 골종양의 1%를 차지하는 드물게 발생하는 양성 골 종양으로 1956년에 Lichtstein과 Jaffe에 의해 처음으로 발표되었다<sup>10)</sup>. 이 질환은 주로 척추간, 천골, 두개골, 장골 및 손발의 소골에 호발하며, 이 중 악골에서는 10% 정도로 드물게 발병한다. 현재까지 하악에서 발병된 69 증례의 양성 골아세포종의 증례를 분석해 본 결과, 발생 연령은 5-69세로 나타났으며, 상대적으로 남성에서 호발(58%)하고, 상악에 비해서 하악에서(74%) 두드러지게 자주 나타났다. 자발통은 54증례(78%)에서 보였고, 골부종은 62증례(90%)에서 나타났으며, 인접치치근에 이환된 경우는 20증례(29%)였으며, 치근흡수는 4증례에 불과하였다<sup>3,4,11-13)</sup>.

골아세포종은 드물게 발병하며, 별다른 특징이 없으므로 일차적인 임상진단이 어렵다<sup>14)</sup>.

임상적으로 악골에 발생한 골아세포종은 부종과 중등도에서 고도의 통증으로 특징지어 진다<sup>15,16)</sup>.

하지만, 본 증례와 같이 증상과 징후 없이 일반적인 치료 진료에서 관찰되기도 한다<sup>6)</sup>. 경우에 따라서 상부의 점막은 흥반을 보일 수 있다<sup>5)</sup>. 악골에 발생한 골아세포종은 방사선상으로 매우 다양하게 보여지는데, 주로 다양한 양의 광화 물질을 포함하는 경계가 명확한 방사선 투과상의 병소로 특징지어지며, 주로 방사선상 투과상과 불투과상이 혼재하는 형태를 보인다. 보통 병소 주변에 골경화 양상은 관찰되지 않는다<sup>15,17)</sup>. 본 증례에서는 하악 좌측 소구치 치근단 부에 방사선 투과성 병소 내에 불투과성 병소가 혼재하는 양상이 관찰되었으며, 병소 주변으로 골경화 양상이 관찰되었다.

조직학적으로는 골양 소주의 형성이 특징적이며, 골소주는 plump osteoblast로 둘러싸여 있기도 하며<sup>18)</sup>, 다양한 정도로 광화된 양상이 나타날 수 있다<sup>15,16)</sup>. 또한 미성숙 골이 고도로 혈관화된 결합 조직 층에 위치하는 것이 관찰되며<sup>17)</sup>, 수많은 다핵거대세포가 기질과 골양 인접부에 위치한다<sup>15,19)</sup>. 본 증례의 저배율 현미경 상에서는 성숙한 병소 중심부 주위로 골소주들이 방사상으로 배열하는 것이 관찰되었으며, 고배율 현미경 상에서는 층판 구조가 없는 미성숙한 woven bone 과 잘 활성화된 골아세포의 도열과 파골세포의 관찰이 특징적이었다.

골아세포종은 골양골종, 백악아세포종, 골화섬유종, 섬유이형성증과 골육종 등의 여러 골 형성 병소와 감별진단 되어야 한다<sup>17)</sup>. 골양골종은 임상적, 방사선적 및 조직학적으로 골아세포종과 유사하지만, 악골에서는 매우 드물게 발생하고, 병소의 크기가 2cm 보다 현저히 작으므로, 2cm 이상이 주를 이루는 골아세포종과 감별할 수 있다<sup>20)</sup>. 백악아세포종은 발생 부위가 치근 표면에서 일어나, 치근과 융합되는 양상을 보이는데 반해, 골아세포종은 일반적으로 그렇지 않다<sup>20)</sup>. 골화섬유종 역시 골아세포종과 공통점이 많지만, 주로 덜 광화된 병소를 보이며, 등그름한 골아세포(plump osteoblast)가 골소주에 이장되는 양상을 나타내며, 임상적 관찰 시에 통증이 관찰되지 않는다<sup>14,20)</sup>. 섬유이형성증은 방사선적으로 보다 부정확한 변연을

보이며, multifocal한 양상을 나타낸다<sup>14,20)</sup>.

골아세포종의 일부(Aggressive osteoblastoma)는 좀 더 비 특이적인 조직병리적 양상과 국소적으로 공격적인 양상을 보인다. 이런 Aggressive odsteoblastoma 는 주로 본 증례보다 연령이 높은 30대 이상의 연령에서 호발하며, 심한 통증이 주된 증상이다. 방사선적으로는 일반 골아세포종과 유사하지만, 더 크게 나타나는 경향이 있으므로 감별되어야 한다<sup>18)</sup>.

상대적으로 빠른 발병과 통증이 동반되는 경우엔 골육종과의 감별이 필요하다. 명확한 진단을 위해서는 조직학적 검사가 필수적인데, 골아세포종에서 주로 관찰되는 과염색상이며 큰 크기의 골아세포는, 골육종의 악성 종양세포와 구별되어야 한다<sup>20)</sup>. 골아세포종의 경계부에는 잘 형성된 골소주가 존재하지만, 골육종의 경계부는 인접골에 침투하는 경향이 높으며, 골아세포종의 골소주간 조직은 소성의 혈관성 조직인데 반하여, 골육종은 고형성이며 세포성의 조직으로 구성된다. 즉 골아세포종은 경계부가 성숙하며 인접골에 대하여 비 침습적인데 반하여, 골육종은 경계부가 미성숙하며, 인접골로의 침투적인 성향을 나타낸다<sup>21)</sup>.

골아세포종의 주된 치료법은 외과적인 절제술과 소파술이다. 재발율이 낮으므로 보존적 접근 후 소파술과 국소적 절제가 시행 된다<sup>7)</sup>. 하지만 종양이 완전히 제거되지 않았을 경우엔, 국소적 재발이 발표되어 왔다<sup>22,23)</sup>. 반면 불완전하게 절제가 시행된 한 증례에서도 완전한 회복이 일어난 경우도 있었다<sup>24)</sup>. 그러므로, 골아세포종에 대한 치료의 목적은 신경, 치아 등의 구조물을 잘 보존하면서 완전한 절제를 시행하는 것이라고 할 수 있다<sup>9)</sup>.

병소의 재발은 드물며, 일부에서는 골육종으로 변하기도 한다. Aggressive osteoblastom 는 50% 정도에서 재발이 일어나지만, 종양으로 인한 전이나 사망은 보고되지 않았다<sup>18)</sup>.

본 증례는 동통 등의 임상 증상 없이, 치아우식증 치료를 위한 일반 치과 방사선 사진에서 병소가 발견된 것이 특징적이었다. 일반 방사선 사진 및 CT 영상에서 방사선 투과성 병소 내에 불 투과상이 관찰되었으며, 주변의 골경화 양상이 관찰되었다. 조직병리적 소견에서는 잘 광화된 병소의 주변으로 방사상으로 퍼지는 양상의 골 소주가 관찰 되었으며, 활성화된 골아세포의 도열과 파골세포가 관찰되었다. 환자가 청소년기의 여성임을 고려하여 심미성 및 주변조직의 보존 등의 이유로, 수술과정에서 병소의 완벽한 제거는 보장되었다 할 수 없으나, 환자의 연령이 낮을수록 좋은 예후를 나타냄이 보고된 바 있다<sup>24)</sup>. 시간적인 이유로 술 후에 신경치료를 시행하게 되었지만, 6개월간의 추적 관찰에서 염증 및 재발 등의 특별한 이상 소견은 관찰되지 않았다.

### Ⅳ. 결 론

골아세포종은 드물게 발생하는 골내 종양으로, 악골에서는 하악 후방부에 호발한다. 본 증례는 교정치료를 받은 15세 여자 환자의 하악소구치 부위에 특이한 임상증상 없이 발견된

골아세포종에 대하여 보존적으로 접근하여 외과적 절제를 시행한 보고이다. 골아세포종은 여타 골형성 병소와 감별진단이 필수적인 질환이다. 특히 골육종과의 감별이 중요한데, 필요치 않은 과치료가 가능하기 때문이다. 일차적으로 보존적인 접근을 통한 완전한 절제를 시행하는 것이 바람직하리라 사료되며, 추후 지속적인 점검을 통해 재발 여부와 악성으로의 변이 여부에 대한 평가가 필요하다.

이번 증례 역시 수술 후에 특별한 불편감이나, 재발 양상은 관찰되지 않았다. 이후 지속적인 경과 관찰 및 예후의 평가가 뒷받침 된다면, 골재건술 등의 부가적인 치료를 최소화하는 술식으로 판단되리라 사료된다.

본 증례의 환자는 고정성 교정장치를 이용한 교정 치료를 받은 환자이었는데, 교정 시술과 골아세포종의 발생에 대한 연관성 및 수술 전후의 신경치료 시기에 대한 고찰 및 추가적인 연구가 필요하리라 사료된다.

### 참고문헌

- Lichtenstein L, Sawyer WR. Benign osteoblastoma: further observations and report of twenty additional cases. *J Bone Joint Surg Am* 1964; 46: 755-765.
- Regezi JA, Sciubba JJ. *Oral pathology: clinical-pathologic correlations*. 2nd ed. Philadelphia: WB Saunders; 1993. 404-406.
- Ahmed MS, Nwoku AL. Benign osteoblastoma of the mandibular ramus: review of the literature and report of a case. *J Oral Maxillofac Surg* 2000; 58: 1310-1317.
- Gordon SC, MacIntosh RB, Wesley RKO. A review of osteoblastoma and case report of metachronous osteoblastoma and unicystic ameloblastoma. *Oral Surg Oral Med Oral Pathol Oral Radiol Endod* 2001; 91: 570-575.
- Haug RH, Huaer C, De Camillo AJ, Araneta M. Benign osteoblastoma of the mandible: report of a case. *J Oral Maxillofac Surg* 1990; 48: 743-748.
- Mirra JM, Picci P, Gold RH. *Bone tumors. Clinical, radiologic and pathologic correlations*. Philadelphia: Lea & Febiger; 1989. 389-430.
- Berotoni FD, Unni KK, Lucas DR. Osteosarcoma resembling osteoblastoma. *Cancer* 55:416-426,1985
- Berotoni F, Bacchhini P, Donati D, Maetini A, Picci P, Campanacci M. Osteoblastoma-like osteosarcoma. *Modern Pathol* 6:707-716, 1993.
- I Van der Waal, RB Greebe and EA Elias. Benign osteoblastoma or osteoid osteoma of the maxilla: report of a case. *Int J Oral Surg* 12 (1983), 355-358.
- Lichtenstein L. Benign osteoblastoma: a category of osteoid and bone-forming tumors other than classical osteoid osteoma, which may be mistaken for giant-cell tumor or osteogenic sarcoma. *Cancer* 1956; 9: 1044-1052
- El-Mofty S, Refai H. Benign osteoblastoma of the maxilla. *J Oral Maxillofac Surg* 1989; 47: 60-64
- Strand-Pettinen I, Lukinmaa PL, Holmtrom T, Lindqvist C, Hietanen J. Benign osteoblastoma of the mandible. *Br J Oral Maxillofac Surg* 1990; 28: 311-316.
- Asada Y, Suzuki I, Suzuki M, Fukushima M. Atypical multiple benign osteoblastomas accompanied by simple bone cysts. *J Craniomaxillofac Surg* 1991; 19: 166-171
- Capodiferro S, Maiorano E, Giardina C, Lacaita MG, Lo Muzio L, Favia G. Osteoblastoma of the mandible: clinicopathologic study of four cases and literature review. *Head Neck*. 2005 Jul;27(7):616-21. Review.
- R.A. Smith, L.S. Hansen, D. Resnick and W. Chan. Comparison of the osteoblastoma in gnathic and extragnathic sites, *Oral Surgery, Oral Medicine, Oral Pathology* 54 (1982), 285.
- S. Weinberg, N. Katsikeris and M. Pharoah. Osteoblastoma of the mandibular condyle: Review of the literature and report of a case, *Journal of Oral and Maxillofacial Surgery* 45 (1987), 350.
- Regezi JA, Sciubba JJ. *Oral pathology: clinical-pathologic correlations*. 2nd ed. Philadelphia: WB Saunders; 1989:322,375
- Nevill et al, Saunders : *Oral and maxillofacial pathology 2<sup>nd</sup> edition* 2002, 568-570
- A.G. Huvos. *Bone Tumors. Diagnosis, Treatment and Prognosis*, Saunders, Philadelphia & London (1979), 33-46.
- Ribera MJ. Osteoblastoma in the anterior maxilla mimicking periapical pathosis of odontogenic origin. *J Endodont* 1996; 22: 142-146.
- 이성근, 정인교, 박혜련. 하악골에서 발생한 골아세포종을 닮은 골육종의 치험 1례. *대한악안면성형재건외과학회지*: Vol.22, No.3, 2000
- Borrello ED, Sedano HO. Giant osteoid osteoma of the maxilla. *Oral Surgery, Oral Medicine, Oral Pathology* 23 (1967), 563-566
- Remagen W, Prein J: Benign osteoblastoma. *Oral Surgery, Oral Medicine, Oral Pathology* 39 (1975), 279-283.
- HS Kramer. Benign osteoblastoma of the mandible: report of a case. *Oral Surg Oral Med Oral Pathol* 24 (1967), 842-851.
- Alvares Capelozza, Giau Dezotti. Osteoblastoma of mandible: systemic review of the literature and report of a case. *Dentomaxillofacial Radiology* (2005)34, 1-8