

# 구강저에 발생한 지방종의 치험례

서동원 · 김재영 · 조성웅 · 김동형 · 강지연 · 김상중 · 심재환 · 이동근

선치과 병원 구강악안면외과학교실

## Abstract

### A LIPOMA OF THE MOUTH FLOOR : A CASE REPORT

Dong-Won Suh, Jae-Young Kim, Seong-Woong Cho, Dong-Hyung Kim, Jae-Hwan, Sim, Sang-Jung Kim, Ji-Yeon Kang, Dong-Keun Lee

Department of Oral and Maxillofacial Surgery, Sun Dental Hospital

Lipoma is most common tumor that compromises 4% to 5% of all benign neoplasm, but in oral cavity it is uncommon.

In oral cavity, lipoma presents painless, asymptomatic, slow growing, but sometimes it grows to larger size causing deformities, mastication and speech difficulties. While lipoma in commonly affects female patients (68-73%), oral lipoma appears more frequently in male patients. The majority of oral lipoma is seen after the age of forty (uncommon in children). Lipoma of oral cavity and maxillofacial region occurs most commonly in the parotid region, followed by the buccal mucosa, lip, tongue, palate, mouth floor, gingiva in order. A treatment of lesion is surgical excision with recurrence not expected. In this paper we present the case of a patient who has Lipoma in the mouth floor.

#### Key words

Lipoma, Benign tumor, Intraoral, Mouth floor, Clinical

## I. 서 론

지방종은 연조직에서 발생하는 가장 흔한 양성종양으로 모든 두경부 양성종양의 15%-20%의 비율을 차지한다<sup>1)</sup>. 무통성이며, 천천히 자라는 특성을 가진 지방종은 보통 주위 조직과 경계가 분명하며 성숙한 지방세포로 이루어져 있다.

구강 내에서의 지방종은 일반 지방종과는 다르게 흔치 않으며, 구강 내 전체 양성 종양의 0.1 - 5% 만을 차지한다<sup>2)</sup>. 또한 일반 지방종이 여성에 두 배 이상 호발 하는 반면, 구강 내 지방종은 남성에게 더 많이 발생하는 경향을 보인다<sup>3)</sup>. 일반적으로 아이들에게는 흔치 않으며, 40세 이후에 발생하는 것으로 알려져 있다<sup>3)</sup>. 구강 내 지방종 또한 무통성 이나 그 크기가 커짐에 따라 외형적 기형을 유발할 수 있고 발음과 저작에 장애를 가져올 수 있다.

임상적으로 구강 내에 발생한 지방종은 일반 X-ray로는 그 진단이 불가능하며, CT나 MRI (T1 image)상 경계가 분

명한 지방조직 관찰 및 조직검사 소견을 통해 진단을 내릴 수 있다. 구강 내 지방종은 보통 얇은 막에 잘 쌓여진 황갈색의 색깔의 특성을 띠며, 촉진 시 부드럽지만, 피하조직 심부에서 발생한 경우 무통성 종창 외에 특이한 소견을 보이지 않을 수도 있다. 그러므로 구강 내에서 무통성 종창이 발생한 경우 다른 병소들과 그 감별이 중요하다.

구강 내 지방종은 어디에서도 발생할 수 있으며, 일반적으로 주 타액선부위 (특히 이하 부위)에 제일 호발하며, 혀, 입술, 혀, 구개, 구강저, 잇몸 순으로 호발하는 것으로 보고되고 있다<sup>4)</sup>.

대부분 경계가 분명한 편이기 때문에 치료방법으로는 외과적 절제술이 선호되며, 재발은 흔치 않다. 간혹 드물게 경계가 불분명한 경우 지방육종으로의 변이나, 재발이 일어날 경우 지방종증을 의심할 필요가 있다<sup>5)</sup>.

본 증례에서는 좌측 구강저에 발생한 지방종을 치험하였기에 보고하는 바이다.

## II. 증 례

### 임상소견

52세 여자 환자로 약 1년 전부터 발생한 무통성 종창을 주소로 본원에 내원하였다. 내원 당시 좌측 구강저에 병소

### 이 동 근

대전 중구 중촌동 301-725  
선치과병원 구강악안면외과학교실

Dong-Keun Lee

Dep. of OMFS, Sun Dental Hospital

Jungchon-dong, Jung-gu, Daejeon-si, 301-725, South Korea

Tel: 82-42-220-2288

E-mail: dkleee@sunhospital.com

는 혀를 거상하였을 때 더욱 저명하게 관찰할 수 있었으며, 크기는 약 50×15mm이었다(Fig.1). 촉진시 부드럽고 파동성의 양상을 띠었으며, 환자는 약간의 불편감을 호소하였다. 임상적 소견 및 위치적 특성상 처음 진단은 하마종이었으나, fine needle aspiration상 아무것도 나오지 않았기에 다른 병소일 가능성을 배제하지 않은 채 방사선 검사를 시행하였다.

**방사선학적소견**

연조직 병소이기 때문에 일반 파노라마 및 X-ray상 특이 소견은 없었다. CT 소견상 좌측 구강저에 잘 경계지어진 병소를 관찰할 수 있었으며(Fig.2), 병소의 density로 유추할 때 하마종은 배제되었다. MRI 상 T1 강조영상(지방상)에서 높은 signal을 나타내는 병소를 관찰할 수 있었으며(Fig.3), 병소가 지방종임을 진단 할 수 있었다.

**치료**

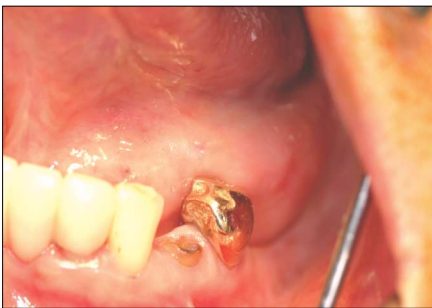임상적, 방사선학적 소견상 지방종 가진 하에 외과적 절

제술을 계획하였다.

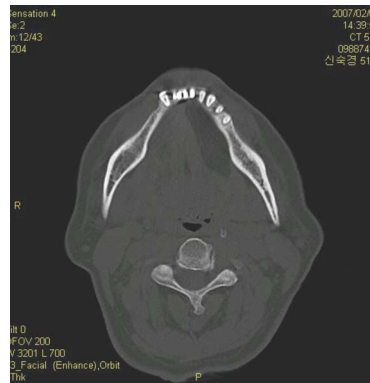2007년 2월 15일 전신마취 하에 구강 접근법으로 구강저의 점막을 절개하고 종물을 노출시켰다. 병소는 섬유성 막으로 싸여 잘 경계 지워져 있어 인접조직과 용이하게 박리되었으며, 하나의 덩어리로 적출할 수 있었다(Fig.4). 병소는 황색을 띠고 있었으며, 크기는 약 54×38×20mm 정도였다. 지혈 후 일차봉합을 시행하였으며, 특이한 합병증 없이 1주후 퇴원하였다(Fig.5). 약 6개월의 정기적 경과 관찰 결과 재발의 소견은 없었다(Fig.6).

**조직병리학소견**

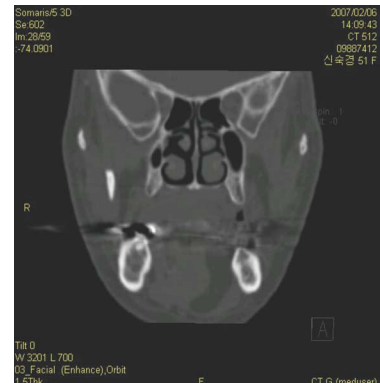
조직의 절단면에서는 균일한 황색의 지방조직이 얇은 섬유성 막에 싸여 있는 것을 관찰할 수 있었으며, 광학현미경적 소견상, 성숙한 지방세포들이 뺨뺨이 차 있었으며(Fig.7) 주위에 분포되어 있는 혈관도 관찰할 수 있었다.



**Fig.1.** Clinical appearance of the lesion. The lesion covered by normal mucosa on the floor of mouth.

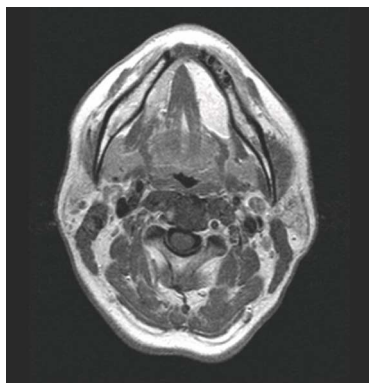


**Fig. 2-a.**

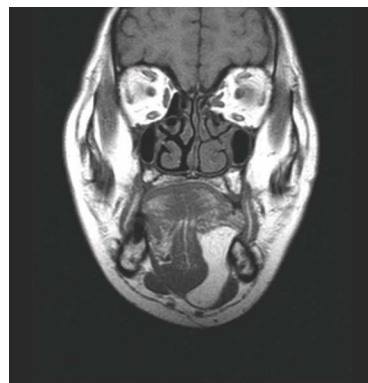


**Fig. 2-b**

Conventional CT imaging revealed well defined soft tissue mass

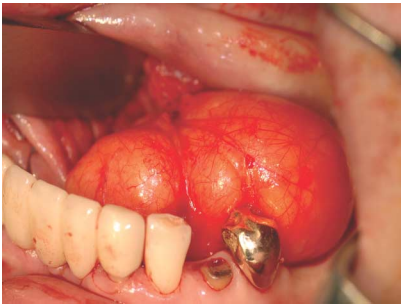


**Fig. 3-a.**

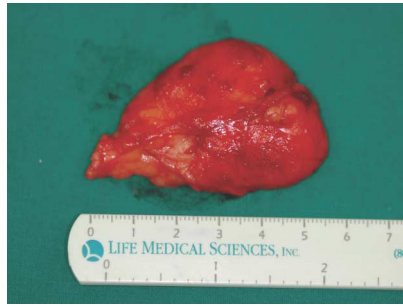

**Fig. 3-b**

T1-weighted MRI image demonstrated high signal on lesion. We could diagnose her case as lipoma

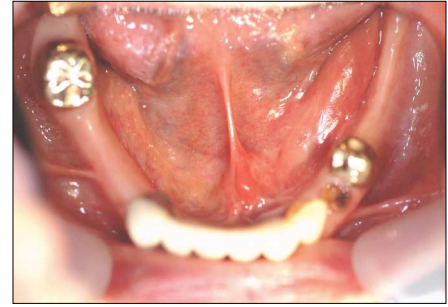

**Fig. 4-a.**  
Intraoperative appearance of the lipoma.

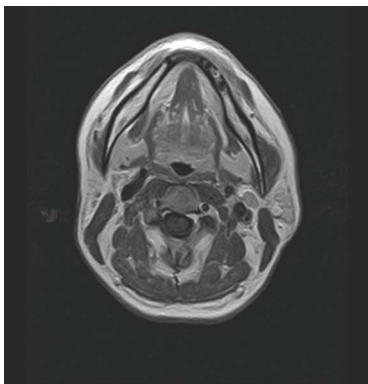


**Fig. 4-b**

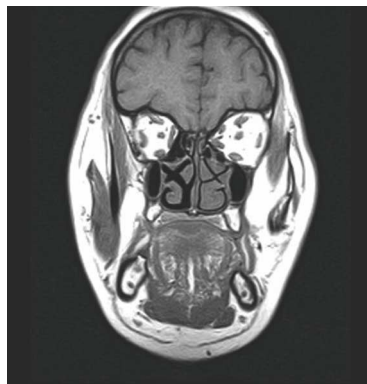a. The Lipoma after dissection. b. The excised lipoma.



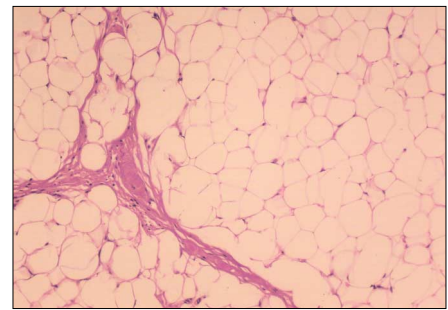
**Fig. 5.** Postoperative intraoral photograph (1 week later).



**Fig. 6-a.**  
Postoperative MRI (6 months later) showed no recurrence.



**Fig. 6-b**



**Fig. 7.** Histological findings of typical of classic lipoma showed mature, tightly packed adipocytes with few scattered vascular spaces (Hematoxylin-eosin stain).

### Ⅲ. 총괄 및 고찰

피하지방조직에서 발생하는 양성 지방종은 천천히 자라고 무통성이며 경계가 분명한 조직으로 성숙한 지방세포로 구성된다. 신체의 여러부위에 다양한 크기로 발생하며 보통 하중을 받지 않는 부위에 발생한다. 구강내에서 발생은 극히 드문 병소이며, 발생한 경우, 대부분 표층에 발생하나 심층조직에서도 발생하며 하악골내에서 발생한 경우도 보고 되었다<sup>5)</sup>. 구강 내에서 발생한 지방종은 대부분의 경우 무증상이나, 그 크기가 커다란 경우, 저작, 연하에 장애를 가져오고, 악안면 기형을 유발하기도 한다<sup>1,20,21)</sup>. 또한 하악에 발생한 경우 하악 전치와 견치를 이동시켜 개교합을 일으킨 증례도 보고되었다<sup>1)</sup>. 대부분의 지방종은 궤양을 유발하지는 않는다고 알려져 있으나, 치유되지 않는 궤양을 동반한 지방종도 보고되었다<sup>21)</sup>.

지방종이 발생하는 정확한 원인은 아직 알 수 없으며, 가능한 원인으로서는 외상, 감염, 지방변성, 유전, 발생부전, 호르몬 변화, 근육 세포의 유사분열, 만성자극 등이 있으나,

그 병인에 대해서는 아직도 많은 논란이 있다<sup>6,7)</sup>.

지방종의 진단은 조직검사를 하기 전에는 대부분의 경우 영상진단에 의해 이루어지며, 일반 X-ray 로는 그 진단이 어렵기 때문에 CT나 MRI를 주로 사용한다. CT상 잘 경계 지워진 병소가 나타나며 일반적으로 그 density가 -50에서 -150 Hounsfield unit으로 나타난다<sup>8,9)</sup>. MRI 상 지방성 병소는 T1 이미지에서 높은 신호 강도를 나타내며, 이는 주위의 피하지방과 비슷하다.

지방종은 조직학적 소견에 따라 Classic lipoma, Fibro lipoma, Spindle cell lipoma, Angiolipoma, Chondro idlipoma, Pleomorphic lipoma, Myxoidlipoma 등으로 분류되기도 한다. 세포주위에 다양한 섬유성 결합조직이 많이 관찰될 경우는 Fibrolipoma로 칭하고 중앙내 혈관이 많이 분포할 경우는 Angiolipoma로 불리운다<sup>10)</sup>.

구강내 46 증례에서는 협점막(21증례), 혀(6증례), 입술(6증례), 구강저(5증례)순이었으며,<sup>1)</sup> 구강내 125 증례에서는 이하부위(30증례), 협점막(29증례), 입술(21증례), 악하부위(17증례), 혀(15증례), 구개(6증례), 구강저(5증례), 전정부(2증례)순으로 호발하였다. 조직학적으로 Classic lipo-

ma(62증례), Spindle cell/pleomorphic lipoma (59증례), Fibrolipoma(2증례), Chondroidlipoma(2증례) 순으로 보고되었다<sup>11)</sup>.

구강저에 종창이 발생하는 경우 대부분이 양성 종양이다. 이러한 경우는 감별이 중요한데, 침샘에서 침이 조직내로 분비되면서 생기는 Ranula의 경우 또한 이 부위에 발생하며 악하부위까지 종창이 나타날 수 있다. Dermoid cyst는 젊은 나이에 주로 발생하며, 구강저에 생기지만 목에도 다른 종물을 생산해 내고 정중부에 호발하는 특징을 갖는다<sup>12)</sup>. Fibroma은 보통 외상성 자극에 의해 생기고<sup>13)</sup>, Myxoma는 보통 치아형성관련 잔유물에서 기원하며 대부분 악골내에서 발생한다<sup>14)</sup>. 그리고 작은 종물이 경계가 잘 지워진 채, 악성 종양의 성격을 보이지 않을 때, 종종 딱딱하면 소타액선에서 발생한 Adenoma일 가능성이 있으며, 부드러운면 Lipoma 또는 Mesenchymoma 등일 수 있다<sup>15)</sup>. 그 외에도 감상설관낭종, 다형성선종, 이소성 감상선조직, 등과 감별진단 해야 한다<sup>16,21)</sup>.

예후는 재발률이 낮고 악성으로의 변이는 거의 없는 것으로 알려져 있으나 아주 드물게 Liposarcoma로 변이된 증례의 보고가 있다. Liposarcoma 나 Spindle cell carcinoma와의 감별은 조직검사상 mitotic cell과 lipoblast의 존재 유무로 알 수 있다<sup>17,18,19)</sup>.

지방종은 보통 단독으로 생기지만, Gardner 또는 Bournville 증후군<sup>21)</sup>, 거대설, 지방종증에서는 다발적 병소로 나타나기도 한다<sup>20)</sup>.

치료는 대부분 보존적인 절제술이 추천되며, 불완전하게 제거되지 않는 한 재발은 거의 없는 편이다. 하지만 지방종 또는 혈관지방종인 경우 경계가 불명확한 경우가 많으므로 재발 가능성을 염두에 두어야 한다. 침습적 지방종의 경우 완전한 적출이 어렵고 다발성인 경우가 많아 재발의 위험이 있으며, 보고에 따르면 약 62.5%의 재발을 보이기도 한다<sup>1)</sup>. 또한 지방종은 지방괴사, 과유리질화, 위축, 퇴행성 변화 등의 이차적 변화를 보이는 경우가 있는데 이는 양성병소의 범주에 속하는 것들로서 Liposarcoma 등의 악성 병소와 혼동해서는 안된다<sup>11)</sup>. 이러한 지방종의 이차적 변화는 악성 병소와는 달리 조직학적으로 비정형세포나 지방모세포가 관찰되지 않는다<sup>18,19)</sup>.

#### IV. 결 론

지방종은 경계가 잘 지워진 양성 종양으로 구강내에서 발병하는 경우는 드물며, 구강저에서 발생하는 경우는 더 더욱 드물다. 구강저에서 발생한 무통성의 종창인 경우 그 진단을 위해서 항상 감별하여야 하는 병소를 염두에 두어야 하며, CT나 MRI가 진단에 많은 도움이 된다. 지방종의 치료는 외과적 절제술이 추천되며 재발은 드문 편이다. 본 증례에서는 구강저에 발생한 지방종을 진단 후 외과적 절제술을 이용하여 치료하였으며, 그 예후가 양호하여 문헌

고찰과 함께 보고하는 바이다.

#### 참고문헌

1. Fregnani ER, Pires FR, Falzoni R, Lopes MA, Vargas PA: Lipomas of the oral cavity: Clinical findings, histological classification and proliferative activity of 46 cases. *Int J Oral Maxillofac Surg* 2003;32:49-53.
2. Jan GAM: Lipomas and fibro-lipomas of the oral cavity. *J Maxillofac Surg* 1982;10:177-181.
3. Carbalho AC, Martinelh C, Sanches MG: Congenital lipoma in the oral cavity A case report. *Quintessence International* 1987;18:799-802.
4. Pass B, Guttenberg S, Childers ELB, Emery RW: Soft tissue lipoma with the radiographic appearance of a neoplasm within the mandibular canal. *Dentomaxillofacial Radiology* 2006;35:299-302.
5. Gallagher DM, Goldman E, Schaffet SD: Fibrolipoma of the cheek in a child. *J Oral Maxillofac Surg* 1982;40:824-827.
6. Barker GR, Sloan P: Intra-osseous lipomas: Clinical features of a mandibular case with possible aetiology. *Br oral maxillofac Surg* 1986;24:459-463.
7. Hatziotis JC: Lipoma of the oral cavity. *Oral Surg Oral Med Oral Pathol* 1971;31:511-524.
8. Korentager R, Noyek AM, Chapnik JS: Lipoma and liposarcoma of the parotid gland: High resolution preoperative imaging diagnosis. *Laryngoscope* 1988;98:976-980.
9. Som PM, Scherl MP, Rao VM: Rare presentations of ordinary lipomas of the head and neck: a review. *AJNR Am J Neuroradiol* 1896;7:657-661.
10. Nasser SAN, Fazlur RZ, James JS: Oral Spindel Cell lipoma. *Ann Diagn Pathol* 2001;5:207-215.
11. Mary A, Julie C, Esther L: Lipoma of the oral and maxillofacial region: Site and subclassification of 125 cases. *Oral Surg Oral Med Oral Pathol Oral Radiol Endod* 2004;98:441-450.
12. Devine JC, Jones DC: Carcinomatous transformation a sublingual dermoid cyst, a case report. *Int J Oral Maxillofac Surg* 2000;29:126-127.
13. Eversole LR, Silverman S: Swellings and tumors of the oral cavity and face. *Essentials of Oral Medicine*. 2001;228-243.
14. Shimoyama T, Horie N, Kato T, Tojo T, Nasu D, Kaneko T, Ide F: Soft tissue mixoma of the gingiva: report of a case and review of the literature of soft tissue myxoma in the oral region. *J Oral Sci* 2000;107-109.
15. Jones CJ, Trocheset D, Freedman PD: Intraoral benign mesenchymoma: a report of 10 cases and review of the literature. *Oral Surg Oral Med Oral Pathol Oral Radiol Endod* 2003;95:67-76.
16. Capodiferro S, Scully C, Maiorano E: Liposarcoma of the oral cavity with involvement of the periodontal tissue. *J Clin Periodontol* 2004;28:109-112
17. Fletcher CD, Martin-Bates E: Spindle cell lipoma: A clinicopathological study with some original observations. *Histopathology* 1987;11:803-817.
18. Ferreras J, Junquera LM, Lopez JS, Gonzalez M, Villareal P, Cerrato E: Spindle cell carcinoma of the oral cavity. Report of case. *Med Oral* 2000;5:47-53.
19. Sanchis JM: Spindle cell carcinoma. *Med Oral Patol Oral Cir Bucal* 2005;10:280-283.
20. Gray AR, Barker GR: Sublingual lipoma. Report of an unusually large lesion. *J Oral Maxillofac Surg* 1991;49:747-750.
21. Pando JL, Carretero JL, Garan E: Lingual ulceration caused by lipoma of the oral cavity. *Med Oral* 2004;9:163-167.