

# 경구용 비스포스포네이트 관련 악골괴사의 합병증으로 발생한 상악동염; 증례보고

김영란 · 권용대 · 이백수 · 최병준 · Christian Walter\* · Bilal Al-Nawas\*

경희대학교 치의학전문대학원 구강악안면외과

\* 독일 Johannes Gutenberg University Mainz, 구강악안면외과

## Abstract

### MAXILLARY SINUSITIS AS A COMPLICATION OF ORAL BISPHOSPHONATE RELATED OSTEONECROSIS OF THE JAW: A CASE REPORT

Byung-Joon Choi, Yong-Dae Kwon, Baeksoo Lee, Christian Walter\*, Bilal Al-Nawas\*

*Department of Oral & Maxillofacial Surgery, Kyung Hee University Dental School, Seoul, Korea.*

*\*Department of Oral & Maxillofacial Surgery, Johannes-Gutenberg University Mainz, Germany*

Maxillary sinusitis is an infectious disease which can arise from odontogenic etiology and a maxillary osteomyelitis can spread into the sinus and consequently develop maxillary sinusitis. In this case report, a mid eighty's lady was diagnosed as BRONJ with maxillary sinusitis as a complication. The patient was managed successfully in collaboration with an endocrinologist. Through serial follow-up of serum CTX, we could decide the timing of surgical intervention.

#### Key words

Maxillary sinusitis, Bisphosphonate related osteonecrosis of the jaw

## INTRODUCTION

상악동염은 감염성 질환으로 치성 기원으로 발생하기도 하고 상악골의 골수염이 상악동으로 확대되어 결과적으로 발전되기도 한다<sup>1)</sup>.

최근 들어 비스포스포네이트와 관련된 악골의 골수염 - bisphosphonate related osteonecrosis of the jaw (BRONJ)가 다수 보고 되고 있으나<sup>2,3)</sup> 대부분 유럽과 미국의 경우에 한정되어 있다. 저자들은 한국에서 BRONJ에 대한 인식을 높이고자 한다<sup>4)</sup>. BRONJ는 하악골에서는 다수 보고되었으나 상악골에서는 하악골에서 발생한 것에 비교하면 소수의 증례만이 보고된 상태이다. Koulocheris 등<sup>5)</sup>은 졸레드로네이트(zoledronate) 치료를 받은 환자에게서 발생한 상악골에서의 BRONJ에 대하여 최근에 보고하였다. 이에 경구용 비스포스포네이트 관련 악골 괴사의 합병증으로 발생한 상악동염에 대하여 보고하고자 한다.

## REPORT OF A CASE

80대 중반의 여성이 치유되지 않는 우측 상악 구치부의 발치와와 코막힘 증상으로 주소로 내원하였다. 환자는 일주일에 한번 70mg의 알렌드로네이트(alendronate)를 3년간 복용하고 있었다. #26 부위에 생긴 누공을 통해서 는 배농이 이루어지고 있었고 누공을 통해서 는 치조골이 축지되고 있었다. (Fig.1). 환자는 3개월 전 개인의원에서 상악 구치를 발치하였으며 그 이후 3개월간 발치와가 치유되지 않고 유지되고 있었다. 방사선사진상에서는 우측 상악동의 불투과성이 증가하였으며(Fig.2A) DVT 상에서 상악동내의 부골상이 뚜렷하게 관찰되었다. (Fig. 2B). 혈청CTX (C-terminal telopeptide crosslink of type I collagen)수치는 163pg/mL로 비교적 낮아진 상태를 보였다. 환자는 내분비내과의에게 전과되었고 알렌드로네이트의 투여를 중단하고 활성 Vitamin D와 경구 칼슘제제로 교체시켰다. 배농은 계속 유지 되었으며 375mg의 오구멘틴®과 비충혈 완와제를 점액 분해제와 함께 투여하였다. 12주 후에 혈청 CTX 수치는 214pg/mL로 상승하였다. 수술적 처치가 비교적 안전할 것으로 생각되어 경구용 항생제와 점액 분해제 그리고 비충혈 완와제를 2주간 투여한 이후에 부골절제술을 시행하였다. 다수의 괴사성 부골이 적출되었다. (Fig. 3). 상처 부위로 음식물의 압입을 막기 위해 착탈성의 보철물을 장

#### 권용대

우편번호130-702

서울시 동대문구 회기동 경희대학교 치의학전문대학원

구강악안면외과학교실

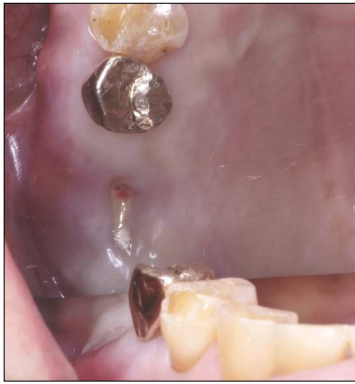Yong-Dae Kwon

Dept. of OMF, Kyung Hee University Dental School

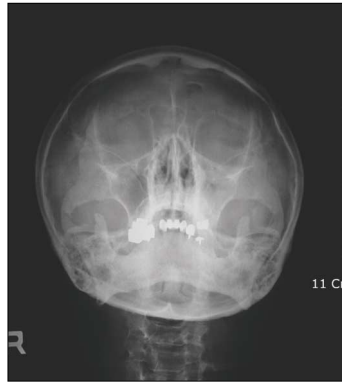Hoeki-Dong, Dongdaemoon-Ku Seoul, Korea

TEL: 82 2 958 9440 FAX: 82 2 966 4572

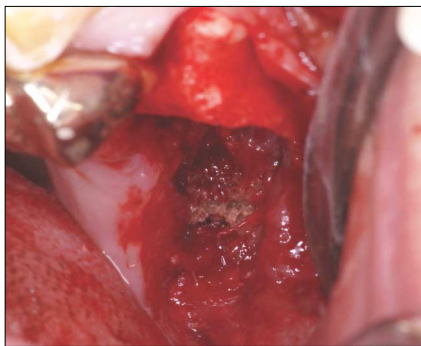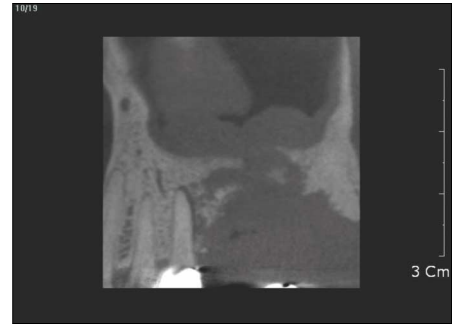
Email: kwony@khu.ac.kr



**Fig.1.** Pus discharge from the small soft tissue defect without oroantral fistula.



**Fig.2.** Cloudy haziness in the left maxillary sinus (A), and sequestration and involvement of the maxillary sinus(B) are noted.



**Fig.3.** During sequestrectomy, several sequestra observed.

착하였다. 비교적 양호한 예후를 보이고 있으며 환자는 현재 주기적인 검사를 위해 내원하고 있다.

## DISCUSSION

골다공증 치료를 위한 비스포스포네이트 복용환자들은 악성종양의 치료의 한 방편으로 비스포스포네이트를 복용하는 환자들에 비해 비교적 정상적인 삶을 영위할 수 있다. 따라서 어떤 면에서는 골다공증 환자나 종양 환자에 있어서 BRONJ의 관리에 보다 적극적일 필요가 있다.

상악동과 연관된 상악 구치부 발치에 의해 촉발된 BRONJ는 상악동염을 일으킬 수 있다. 만성 상악동염의 40%는 치성기원이라고 알려져 있다<sup>7)</sup>. 수술적 자극 이외에도 denture base에 의한 자극도 상악골의 BRONJ에 대한 원인이 될 수 있다<sup>8)</sup>. 일단 골 괴사가 진행되면 항생제는 그다지 효과적이지 않다. 그러므로, 골 괴사에 대한 처치는 문제 해결을 위해 반드시 시행되어야 한다. 그럼에도 불구하고 항생제의 복용은 비강내 증상을 감소시키고, 외과적 수술 이전의 처치에 효과적이다<sup>9)</sup>. 혈청CTX는 골 개조를 평가하는 훌륭한 표지자로 알려져 있다<sup>9)</sup>. 비스포스포네이트를 중단하면 골의 리모델링 능력이 다시 생기므로 혈청 CTX를 측정함으로써 골의 치유 능력을 측정할 수 있다. 우리는 혈청CTX 수치를 BRONJ에 대한 적절한 수술적 개입

의 시점을 결정하는 지표로써 사용하고 있다.

급성 화농성 상악동염은 BRONJ가 상악골에 이환된 경우 발생할 수 있고 많은 BRONJ 환자들이 고령인데다가 만성 질환에 의해 건강 상태가 약화되어 있는 경우가 많기 때문에 이는 생명을 위협하는 두개내 합병증으로 더욱 악화될 수 있다. 따라서 보다 주의 깊은 처치가 필요하며 오랜 기간 경구용 비스포스포네이트를 복용한 환자에서 혈청 CTX 수치를 측정하여 골개조 능력이 평가되지 않는다면 광범위한 구강 내 수술은 피해야 한다. 그러나 심각한 상악동염은 즉각적인 배농등의 처치가 필요하다.

## 참고문헌

1. Khalid AN, Hunt J, Perloff JR, Kennedy DW: The role of bone in chronic rhinosinusitis. *Laryngoscope* 2002;112:1951
2. Marx RE: Pamidronate (Aredia) and zoledronate (Zometa) induced avascular necrosis of the jaws: a growing epidemic. *J Oral Maxillofac Surg* 2003;61:1115
3. Ruggiero SL, Mehrotra B, Rosenberg TJ, Engroff SL: Osteonecrosis of the jaws associated with the use of bisphosphonates: a review of 63 cases. *J Oral Maxillofac Surg* 2004;62:527
4. Kwon Y-D, Yoon B-W, Walter C: Bisphosphonate, is it an emerging risk factor in oral surgery? *J Korean Assoc Maxillofac Plast Reconstr Surg* 2007;29:456
5. Walter C, Grotz KA, Kunkel M, Al-Nawas B: Prevalence of bisphosphonate associated osteonecrosis of the jaw within the field of osteonecrosis. *Support Care Cancer* 2007;15:197
6. Koulocheris P, Weyer N, Liebehenschel N et al.: Suppurative maxillary sinusitis in patients with bisphosphonate-associated osteonecrosis of the maxilla: report of 2 cases. *J Oral Maxillofac Surg* 2008;66:539
7. Legert KG, Zimmerman M, Stierna P: Sinusitis of odontogenic origin: pathophysiological implications of early treatment. *Acta Otolaryngol* 2004;124:655
8. Marx RE, Sawatari Y, Fortin M, Broumand V: Bisphosphonate-induced exposed bone (osteonecrosis/osteopetrosis) of the jaws: risk factors, recognition, prevention, and treatment. *J Oral Maxillofac Surg* 2005;63:1567
9. Rosen HN, Moses AC, Garber J et al.: Serum CTX: a new marker of bone resorption that shows treatment effect more often than other markers because of low coefficient of variability and large changes with bisphosphonate therapy. *Calcif Tissue Int* 2000;66:100