

# 선부자를 적용한 하악골 골절환자의 치주조직에 기능성 치약이 미치는 영향

김선민 · 김경욱

단국대학교 치과대학 구강악안면외과학교실

**Abstract** (J. Kor. Oral Maxillofac. Surg. 2009;35:125-130)

## THE EFFECT OF GINGIVAL GEL ON PERIODONTIUM IN MANDIBULAR FRACTURE PATIENTS APPLIED BY ARCH BAR

Sun-Min Kim, Kyung-Wook Kim

*Department of Oral and Maxillofacial surgery, College of Dentistry, Dankook University*

For many years, intermaxillary fixation using arch bar has been operated in treatment of mandibular fracture patients. But it has many complications including injury of operators and assistants cause by wire, inflammation of periodontium. For that reasons alternatives are required; osteosynthesis technique using mini plate, intermaxillary fixation using IMF screws have been available. Treatment by arch bar fixation, however, is still valuable to treat craniomaxillary fracture patients.

The purpose of this study is to know effect arch bar on periodontium and influence gingival gel on periodontium applied by arch bar.

40 mandibular fracture patients are monitored. 30 patients were applied by arch bar, 10 patients were not. And the former were classified by 3 categories;

Nano vitamin and Mastic gel were applied to 10 patients respectively and any gingival gel was not used to 10 patients. Clinical attachment level, bleeding on probing and periodontal depth of each group were measured and compared before operation and on 2 weeks and 6 weeks after operation.

Mann-Whitney U test was used to analyze result which leads to this conclusion.

1. Whether arch bar is applied or not, treatment of mandibular fracture gave rise to gingivitis, but 6 weeks after operation, gingivitis is restored to the same level as the state before operation.
2. More severe gingivitis appeared when arch bar is applied to mandibular fracture than when it is not.
3. Both gingival gel used in this study can reduce gingivitis which can be caused by arch bar.
4. In this study, Mastic gel is more effective for prevent gingival inflammation cause by arch bar than nano vitamin.

In regard to this result, gingivitis is considered to be available because it is reversible and does not induce periodontal disease. Gingival gel is regarded to be helpful for patients applied by arch bar to feel less discomfort.

**Key words:** Arch bar, Gingival gel, Nano vitamin, Mastic

### I. 서 론

안면골 골절의 보존적 치료법으로 강선을 이용한 치아간 결찰법이나 Arch bar를 이용한 악간 고정술이 이용되고 있다<sup>1,2)</sup>. 최근에는 reconstruction plate<sup>3)</sup>나 miniplate<sup>4)</sup>, 또는 악간 고정용나사(intermaxillary fixation screw)<sup>5)</sup>를 이용한 술식이 사용됨에 따라 Arch bar를 이용한 악간고정의 기간을 줄이거나 생략할 수 있게 되었다. 그러나 심각한 안면골절이 있거나, 전신마취를 통한 수술이 불가능 할 경우 Arch bar를

이용한 악간고정이 불가피하다. 또한 골융합술을 이용하더라도 수술하는 동안 교합의 안정을 얻기 위해 악간고정이 필요한 경우가 많이 있다. 또한, 하악골 병변으로 하악골 부분 절제술을 시행할 때나, 악안면 기형으로 악고정 수술시에도 Arch bar를 이용한 악간 고정을 시행하는 경우도 있다.

그러나 Arch bar를 이용한 악간고정의 경우 악간고정용나사에 비해 시술 시간도 길며, 강선의 결찰로 인한 치주조직의 손상을 야기할 수도 있으며, 강선의 찢림 인한 교차감염의 우려도 있다. 이러한 단점을 해소하기 위해 레진 부착 Arch bar나 새로운 gloving 기술이 개발되고 있다<sup>6)</sup>. 하지만 아직까지도 안면골 골절이나 안면골 병변 및 악안면 기형이 있을 때 interdental wiring을 통한 Arch bar 이용 악간고정술이 많이 이용되고 있다.

Arch bar를 이용한 악간고정술시 강선에 의한 치주조직

#### 김 경 욱

330-716, 충남 천안시 신부동 산7-1 단국대학교 치과대학 부속병원 구강외과

**Kyung-Wook Kim**

Dept. of OMFS, College of Dentistry, Dankook University,

San 7-1 Sinbudong, Choeran, Chungnam, 330-716, Korea

Tel: 82-41-550-1991 Fax: 82-41-551-8988

E-mail: kkwoms@dku.edu

의 손상이 나타날 뿐 아니라, 악간 고정으로 인해 구강 청결 행위가 어려워 환자들의 구강 위생 상태는 매우 불량하다. 이로 인해 환자들의 치주조직은 염증상태가 지속되어 구취가 나고 치은 부종이 생겨 약한 자극에도 출혈이 나타난다. 그동안 이러한 Arch bar를 이용한 악간고정술시 발생할 수 있는 치주조직의 손상에 대한 치료 방법으로 과산화수소나 가글액을 이용한 단순 소독이 대부분이었다. 하지만 이러한 방법은 항염증 작용과 항균 작용 보다는 구강 청결의 개념으로 시행되는 처치이므로 치주조직의 염증을 감소시키기에는 한계가 많았다.

Mastic은 Pistacia lentiscus 나무에서 채취된 수액 추출물로 지중해 연안에서 오래 전부터 소화기관과 구강 건강을 위해 사용되어왔다. 실제 Mastic은 0.0075mg/ml의 농도에서 인체 내 헬리코박터균의 발육을 확실하게 억제하였으며<sup>7)</sup>, 교정치료 환자에게 Mastic gum을 씹게하였을 때 구강내 Streptococcus의 증식이 억제되는 것을 확인 할 수 있다<sup>8)</sup>. 또한 만성 치주염과 구취를 유발하는 Porphyromonas gingivalis의 증식 역시 억제하였고<sup>9)</sup>, 치태 형성을 억제하는 작용 있다<sup>10)</sup>.

비타민 C, E의 경우 생체친화적이며, 현재까지 밝혀진 연구로는 면역 기능 및 항산화 작용 등 많은 부분 인체 활성 촉진 물질로서 알려져 있다<sup>11,12)</sup>. 또한 in vivo 및 in vitro 실험에서 항균 작용도 나타났<sup>13)</sup>.

이에 본 교실에서 구강내 소수술 후 동통 및 염증 감소를 위해 사용되는 Mastic gel(P. L. Mastiha, 신화약품)과 나노비타민 C, E(NBF Gingival gel, (주)성원제약)을 안면골 골절시 Arch bar를 이용하여 악간고정술을 시행한 환자에게 적용하여 치과용 기능성 치약이 Arch bar 적용 시 나타나는 치주조직의 질환에 미치는 영향을 알아보려고 하였다.

## II. 연구 대상 및 방법

### 1. 연구 대상

본 연구는 2008년 7월1일부터 2008년 10월10일까지 단국대학교 치과병원 구강악안면외과에 내원하여 외상에 의한 하악골 골절로 진단된 후 전신마취하 관혈적 골정복술 및 내부 쇠판 고정술을 시행한 40명(남자:37명, 여자:3명)의 환자로, 전신적으로 특별한 과거력이 없이 건강하며(ASA I), 20개 이상의 치아를 가지고 있었으며, 실험에 영향을 미칠 수 있는 약물을 복용 중이지 않는 환자를 대상으로 하였다.

실험군은 하악골 골절 후 Arch bar를 적용 후 골절 수술을 받은 환자 30명을 대상으로 하였고, 평균 연령은 31.4세(13세~75세)였으며, 평균 치아 개수는 26.1개, Arch bar를 적용한 경우 평균 적용 기간은 10.5일이었다.

대조군은 하악골 골절 후 Arch bar 적용없이 골절 수술을 받은 환자 10명을 대상으로 하였고, 평균 연령은 34.6세(16세~65세)였으며, 평균 치아 개수는 23.3개였다.

### 2. 연구 방법

골절 양상을 고려하여 10명의 환자에게는 Arch bar를 적용하지 않았으며(대조군), 30명의 환자에게는 Arch bar를 적용하였다(실험군). Arch bar를 적용한 30명의 환자중 10명에게는 매일 1차례 단순 소독만 시행하였으며(Exp. A), 10명에게는 매일 1차례 나노 비타민을 도포 하였고(Exp B), 나머지 10명에게는 매일 1차례 Mastic gel을 도포 하였다.(Exp. C)

모든 환자는 수상 일주일 이내에 수술을 시행하였으며, 수술 직후부터 tantum 가글을 지시하였으며, 술 후 3일부터 양치질을 지시하였다.

**Table 1.** Classification Of Experimental Group And Control Group

Control	Arch bar를 적용하지 않은 군
Exp. A	Arch bar를 적용하고 기능성 치약을 적용하지 않은 군
Exp. B	Arch bar를 적용하고 나노 비타민을 적용한 군
Exp. C	Arch bar를 적용하고 Mastic gel을 적용한 군

### 3. 측정 방법

하악골 골절 환자가 입원하면 2일 이내에 치주조직의 염증 상태를 평가하기 위해 bleeding on probing(BOP) 및 치주낭의 깊이(PD)와 치주 질환의 진행 정도를 측정하기 위하여 모든 치아의 Clinical attachment level(CAL)을 측정하였다. 술 후 2주에 BOP, PD와 CAL을 측정하고, 그 후 4주 후에 BOP, PD와 CAL을 측정하였다. Arch bar를 적용하지 않는 군에서도 술전, 술 후 2주 및 6주 후에 BOP, PD와 CAL을 측정하였다.

치아당 6곳씩 측정된 PD와 CAL은 각각 모두 합하여 치아 개수에 6배를 한 값으로 나누어 평균 PD, CAL을 구하였다.

#### ① Bleeding on probing(BOP)

치은의 염증 상태를 나타내는 지표로 탐침시 출혈이 치주질환이 있는 것을 나타내는 positive indicator는 아니지만, 출혈이 없다면 치주질환이 없는 것을 나타내는 negative indicator이다. 탐침 시 pressure sensitive prob로 치아당 1곳에 30g의 힘으로 probing을 하여 전체 치아당 bleeding이 되는 치아의 비율을 측정하였다.

#### ② 치주낭의 깊이(PD)

치주낭 깊이의 측정으로는 초기 치주조직의 조직 병리학적인 변화를 알 수 없으며 질환의 진행되는 과정만을 평가할 수 있다. 즉, 이 방법은 일정 주기로 측정하여 치주 질환의 활성도를 반영할 수 있다. 탐침 시 치아당 1곳에 30g의 힘으로 probing을 하며 치아당 6군데 probing을 하여 PD를 측정하였다.

③ Clinical attachment level(CAL)

치주낭 형성시 부착 상피와 결합 조직의 부착섬유가 염증 상태로 인해 치아나 치근으로부터 분리되어 probing시 치주낭 측정기의 끝이 쉽게 통과하게 되는 거리, 즉 치주낭의 최하위부위에서 법랑-백악질 경계 부위까지의 거리를 말하며, 치주질환이 심화될 경우 CAL길이가 늘어나게 된다. 치아당 6군데 probing을 하여 CAL을 측정하였다.

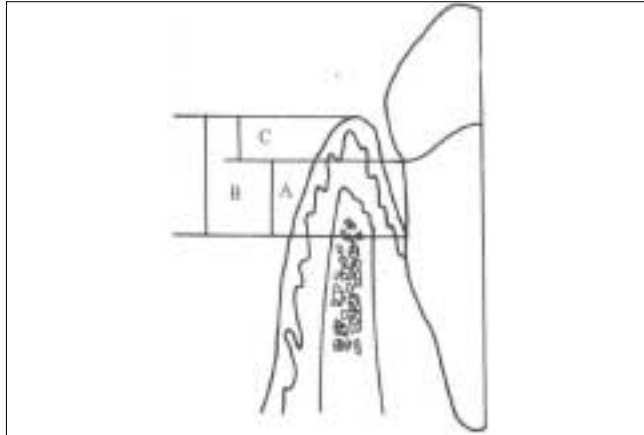


Fig. 1. A : Clinical Attachment level B : 치주낭의 깊이 C : 치은낭

4. 통계분석

모든 통계학적 유의성의 검증은 Window용 SPSS 13.0 (SPSS., Inc USA) program을 사용하였으며, Mann-Whitney U Test를 이용하여 통계학적으로 분석하였다.

Ⅲ. 연구 결과

본 연구의 검사 결과 각 군의 평균 CAL, PD 그리고 BOP는 다음과 같았다. (Table 2)

1. Arch bar가 치주조직에 미치는 영향

Arch bar를 적용한 군(Exp. A)에서 술 후 2주에 모든 표본의 BOP와 PD가 증가하였으며, 술 후 6주에는 BOP와 PD가 감소하는 양상을 보였으며, CAL 평균 값의 변화는 거의 없었다.

대조군과 비교하였을 때, Arch bar를 적용한 군(Exp. A)의 평균 CAL 값의 변화는 술 후 2주 및 6주에 유의한 차이가 없었다. BOP와 PD의 변화는 대조군보다 유의하게 높은 BOP, PD 비율을 보였다. 하지만 술 후 6주에는 Arch bar를 적용한 군(Exp. A)의 BOP와 PD 변화량은 대조군과 유의한 차이를 보이지 않았다. (Table 3)

2. 나노 비타민이 Arch bar를 적용한 치주조직에 미치는 영향

Arch bar적용 후 나노 비타민을 적용한 군(Exp. B)과 Arch bar 적용후 기능성 치약을 적용하지 않은 군(Exp. A)에서 술 후 2주에 모든 표본의 BOP와 PD가 증가 하였으며, 술 후 6주에는 BOP가 감소하거나 유지되는 양상을 보였으며, PD 값은 감소하는 양상을 보였다. CAL 평균 값의 변화는 거의 없었다.

기능성 치약을 적용하지 않은 군(Exp. A)과 비교하였을

Table 2. The Mean Value Of Mean CAL, PD And BOP

	Post OP			2 weeks			6 weeks		
	CAL	PD	BOP	CAL	PD	BOP	CAL	PD	BOP
Control	2.073	2.088	25.792	2.082	2.155	44.050	2.080	2.095	30.241
Exp. A	2.259	2.279	17.679	2.284	2.447	76.171	2.276	2.291	21.488
Exp. B	2.624	2.649	28.154	2.634	2.732	51.491	2.632	2.650	30.838
Exp. C	2.781	2.840	21.804	2.781	2.823	34.356	2.769	2.852	19.168

Abbreviation : CAL,Clinical attachment level, PD,Periodontal depth, BOP, bleeding on probing

Table 3. Comparison With Experimental Group A And Control Group Of Postoperative Changes In CAL, PD And BOP

		Control		Exp. A		Sig. (p=0.05)
		MEAN	SD	MEAN	SD	
CAL변화량	술 후2주	0.008	0.014	0.025	0.035	0.247
	술 후6주	0.007	0.014	0.017	0.017	0.105
PD변화량	술 후2주	18.258	13.067	58.492	18.410	0.001*
	술 후6주	4.449	8.705	3.810	6.993	0.853
BOP변화량	술 후2주	0.067	0.048	0.169	0.075	0.000*
	술 후6주	0.007	0.017	0.012	0.020	0.853

때, 나노 비타민은 적용한 군(Exp. B)의 평균 CAL 값 변화는 술 후 2주 및 6주에 유의한 차이가 없었으며, BOP와 PD의 변화는 술 후 2주에 나노 비타민을 적용한 군이 적용하지 않은 군(Exp. A)보다 유의하게 낮은 값을 보였다. 하지만 술 후 6주에는 두 군에서 유의한 차이를 보이지 않았다. (Table 4)

3. MasticO이 Arch bar를 적용한 치주조직에 미치는 영향

Arch bar적용 후 Mastic을 적용한 군(Exp. C)과 기능성 치약을 적용하지 않은 군(Exp. A)에서 술 후 2주에 모든 표본의 BOP와 PD가 증가 하였으며, 술 후 6주에는 BOP가 감소하거나 유지되는 양상을 보였으며, PD는 감소하는 양상을 보였고, CAL 평균 값의 변화는 거의 없었다.

기능성 치약을 적용하지 않은 군(Exp. A)과 비교하였을 때, Mastic gel을 적용한 군(Exp. C)의 평균 CAL 값의 변화는 술 후 2주 및 6주에 유의한 차이를 보이지 않았다. BOP와 PD의 변화는 술 후 2주에 Mastic gel을 적용한 군이 적용하지 않은 군보다 유의하게 낮은 값을 보였다. 하지만 술 후 6주에는 두 군에서 유의한 차이를 보이지 않았다.(Table 5)

IV. 총괄 및 고찰

안면부 골절 치료는 전통적으로 여러 가지 종류의 악간고정을 통한 교합의 회복을 포함하고 있었다<sup>15)</sup>. 악간고정에는 Arch bar를 이용하거나, Ivy loop 강선 또는 연속 고리 강선을 이용할 수 있으며, 현재 까지도 많은 구강악안면외과의사들은 금속판(mini-plate)을 이용한 골유합술을 통한

하악골 골절의 치료에서도 정상 교합의 회복을 위해 악간고정을 시행하고 있다. 특히 Fordyce등은 술자의 선호도나, 보조의 부족한 숙련도에 따라, 또는 과두부 골절시나 내부 쇠판의 고정이 불확실할 때는 악간고정을 시행해야 한다고 하였다<sup>16)</sup>.

하지만 Arch bar를 이용하여 악간고정을 시행할 때에는 여러가지 단점들이 있다. Arch bar를 적용할 때는 최소 40분 이상의 시간이 필요하며, 강선에 의한 술자가 손상을 받을 수 있고, 환자는 강선결찰에 의해 구강위생이 어려워 치주조직의 손상을 받을 수 있다. 또한 전신마취하에서 수술과 동시에 Arch bar를 적용할 경우 전신마취 시간이 늘어나게 되며, 술 후 Arch bar를 제거해야 하는 단점이 있다<sup>16)</sup>.

이러한 단점들 때문에 Arch bar 대신 악간고정용나사를 이용하여 악간고정을 시행하거나 악간고정 없이 악골골절 수술을 시행하는 경우가 많아 졌다. 하지만 Coburn 등은 악간고정용나사의 경우 잘못된 나사 고정으로 인한 치아의 손상이나 Arch bar에 비해 부족한 술 후 탄성 견인 등의 단점이 있다고 하였으며<sup>14)</sup>, 악간고정 없이 수술을 할 경우 적은 양의 교합 부조화로 교합조정을 시행해야 하는 경우가 생길 수 있다고 하였다.

Arch bar 적용 후 환자에게 생길 수 있는 합병증 중의 하나인 치주조직의 손상은 일차적으로 강선이 치간 유두 주변을 지나가면서 치간유두를 손상 시킬 수 있으며, Arch bar가 치은에 눌리면서 치은에 손상을 줄 수 있다. 또한 Arch bar 적용 및 악간고정으로 인한 구강 위생 관리의 어려움으로 치태 침착이 있을 수 있으며 이러한 치은에 대한 자극 및 불량한 구강위생으로 치은염이 나타나게 된다.

치은 출혈은 치은염의 진단에 있어서 색조 변화보다 더

Table 4. Comparison With Experimental Group A And Experimental Group B Of Postoperative Changes In CAL, PD And BOP

		Exp. A		Exp. B		Sig. (p=0.05)
		MEAN	SD	MEAN	SD	
CAL변화량	술후2주	0.025	0.035	0.010	0.015	0.393
	술후6주	0.017	0.017	0.008	0.012	0.218
PD변화량	술후2주	58.492	18.410	23.337	10.544	0.000*
	술후6주	3.810	6.993	2.685	9.629	0.853
BOP변화량	술후2주	0.169	0.075	0.083	0.035	0.004*
	술후6주	0.012	0.020	0.001	0.011	0.853

Table 5. Comparison With Experimental Group B And Experimental Group C Of Postoperative Changes In CAL, PD And BO

		Exp. B		Exp. C		Sig. (p=0.05)
		MEAN	SD	MEAN	SD	
CAL변화량	술후2주	0.025	0.035	0.000	0.058	0.853
	술후6주	0.017	0.017	-0.012	0.055	0.052
PD변화량	술후2주	58.492	18.410	12.552	9.480	0.000*
	술후6주	3.810	6.993	-2.636	3.942	0.853
BOP변화량	술후2주	0.169	0.075	-0.017	0.181	0.000*
	술후6주	0.012	0.020	0.012	0.027	0.063

객관적인 평가를 얻을 수 있다. 국소적 자극에 의해 치은염이 발생하면, 모세혈관이 확장 및 울혈되어 외부자극에 쉽게 손상받아 출혈을 야기 된다. 즉 만성 염증시 치은 열구 상피 하방은 궤양화되고 세포성 및 액성 삼출액 등이 발생하며 이들과 결합조직세포 그리고 신생혈관 증식으로 인해 변연치은이나 치간유두의 상피를 압박하므로 상피는 얇아지고 변성이 일어나 조직보호력이 감퇴하며 자극에 의해 모세혈관의 파열이 용이하게 된다. 또한 치은염으로 인하여 치은비대가 특징적으로 나타나는데 염증성 치은 비대는 조직병리학적으로 진한 적색, 청적색의 병소는 염증액, 세포삼출액, 상피와 결합 조직의 변성, 새로운 모세혈관의 형성, 혈관의 울혈, 출혈, 상피와 결합 조직 및 새로운 교원섬유의 증식등을 관찰할 수 있다.

Lello 등은 dental splint에 의한 치주조직의 변화를 알아보기 위해 interdental continuous loop wire를 적용한 환자에게 치태 지수, 치은 유두 출혈, 치주낭 깊이와 치아의 동요도를 측정하여 dental splint에 의한 변화들이 가역적이라고 주장하였다<sup>17)</sup>. 또한, Harle 등은 6주간의 dental splint가 치아 동요도, 치주낭의 깊이와 치은 열구 출혈을 증가 시키지만, splint 제거 6주후에는 정상으로 돌아온다고 하였다<sup>18)</sup>. 이는 본 연구에서 Arch bar 적용 및 기능성 치약의 사용 유무와 관계 없이 수술 6주뒤에 수술전의 치주조직과 유의한 차이 없는 상태로 돌아온다는 결과와 동일 하였다.

Gold 등은 wiring을 시행할 경우 치아의 외흡수가 일어날 수 있다고 하였다<sup>23)</sup>. 강선 결합은 치근의 표면에 있는 백악 모세포와 유백악질의 보호층에 손상을 주어 외상성 요소가 될 수 있다. 치아의 외흡수에 있어서 치아의 외형과 법랑-백악 경계의 방향이 중요한 요소이다. 치아의 인접면의 법랑-백악 경계가 더 많은 손상을 받을 수 있다.

몇몇 저자들은 골절선상에 있는 치아를 치료기간과 치유기간동안 유지하는 것에 동의하였다<sup>19,22)</sup>. Gerbino 등은 골절선상에 있는 치아는 치아로 인해 골절편의 정복이 어려울때, 치아가 파절되었을 때, 지치가 치관주위염을 보이며 부분 매복되어있을 때, 치아가 치주조직에 악영향을 끼칠 때 또는 치아에 커다란 근단병소가 있을 때만 발거해야 한다고 하였다<sup>22)</sup>.

Mastic 수지는 최소 2,500년전부터 특유의 향으로 인해 씹는 검으로 이용되어 왔다<sup>24)</sup>. 로마시대에는 어린이들이 즐겨 씹었으며, 중세시대에는 breath freshener와 미용에 사용하였다. 현재 Mastic gum은 특유의 향과 gum 성질로 씹는 검으로도 이용되고 있으며, 그리스에서는 주류, 씹는 검, 케이크등에 이용했고, 레바논과 이집트에서는 향료로 사용한다. Mastic은 위장을 진정시키는 작용이 있어 수천 년동안 지중해 연안 사람들은 Mastic을 위장병약으로 사용해왔다. 1세기 그리스의 의사이자 식물학자인 Dioscorides는 그의 논문에서 Mastic의 효능에 대해 기술하였다. 최근에는 몇몇 대학 연구자들이 Mastic의 효능에 대해 과학적인 증명을 제공하였다. Takahashi 등은 Mastic gum을 씹게

하면 치태 지수와 치은 지수에서 placebo를 씹은 군보다 유의하게 낮은 지수를 보임을 주장하였고<sup>10)</sup> Sterer는 Mastic 추출물의 *Porphyromonas gingivalis* 억제 능력을 알아내기 위해 agar diffusion test를 이용한 연구 결과 Mastic 추출물이 용혈반응 없이 클로르헥시딘의 40% 정도의 억제 지역을 만든다고 하였다<sup>9)</sup>.

Vitamin C, E의 경우 이미 생체 친화적이고, 현재까지 밝혀진 연구로는 면역 기능 및 항산화 작용 등 많은 부분 인체 활성 촉진 물질로서 알려져 있다<sup>11,12)</sup>. 또한 나노 비타민을 염증 유도된 쥐에 적용할 경우 염증 관련 사이토카인의 발현을 현저하게 감소시켰으며, 황색포도상구균에 있어 농도의존성하게 항균효과도 보였다<sup>13)</sup>.

이러한 실험결과들로 미루어 본 연구에서 나타난 기능성 치약이 Arch bar 적용시 나타나는 치은염을 감소시킬 수 있다는 결과를 설명할 수 있다.

본 연구에서는 총 30명의 하악골 골절환자에게 Erich형 Arch bar를 적용하여 Arch bar가 치주조직에 미치는 영향과 기능성 치약이 Arch bar를 적용한 환자의 치주조직에 미치는 영향을 알아보려고 하였다.

## V. 결 론

하악골 골절시 Arch bar를 적용하고 기능성 치약을 적용하였을 때 Arch bar가 치주조직에 미치는 악영향을 감소시킬 것이라고 추정되어 단국대학교 치과대학 부속 치과병원에 하악골 골절로 진단받은 후 수술을 시행한 40명을 arch bar를 적용하지 않은 군, Arch bar 적용 후 기능성 치약을 적용하지 않은 군, Arch bar 적용 후 Mastic gel을 적용한 군, Arch bar 적용 후 나노 비타민을 적용한 군으로 나누어 술전, 술후 2주 및 술 후 6주의 BOP, PD, CAL의 변화를 비교 분석하여 다음과 같은 결론을 얻었다.

1. 하악골 골절시 Arch bar의 적용 유무와 관계 없이 치은염이 유발되며 수술 6주 뒤 수술전과 유의한 차이가 없는 상태로 회복되었다( $P>0.05$ ).
2. 하악골 골절시 Arch bar를 이용하여 악간고정을 시행할 경우 악간고정을 시행하지 않은 경우 보다 더 심한 치은염을 보였다( $P<0.05$ ).
3. Vitamin을 주성분으로 한 NBF 진지발젤과 Mastic을 주성분으로 한 피엘메스티아 모두 Arch bar 적용시 유발될 수 있는 치은염을 감소시켰다( $P<0.05$ ).
4. 본 연구에서는 Mastic을 사용한 기능성 치약이 Vitamin을 사용한 기능성 치약보다 통계적으로 유의하게 치은염 예방에 효과적이었다( $P<0.05$ ).

이상의 소견으로 볼 때 Arch bar 적용시 유발될 수 있는 치은염은 가역적이며, 치주질환을 유발하거나 악화시키지는 않으며, 기능성 치약은 치은염을 감소시킬 수 있으므로 Arch bar적용중의 환자의 불편감 감소에 도움이 될 것으로 사료되었다.

## 참고문헌

1. Peterson, Ellis III, Hupp, Tucker. Contemporary Oral and Maxillofacial Surgery. 1st ed. St. Louis: The C. V. Mosby Company. 1988
2. R. Mukerji, G. Mukerji, M. McGurk: Mandibular fracture: Historical perspective. Br J Oral Maxillofac Surg 2006;44:222-228
3. Paolo Scolozzi, Richter M.: Treatment of Severe Mandibular Fractures Using AO Reconstruction Plates. J Oral Maxillofac Surg 2003;61:458-461
4. E. Ellis III: Treatment methods for fractures of the mandibular angle. Int J Oral Maxillofac Surg 1999;28:243-252
5. Coletti DP, Salama A, Caccamese JF Jr.: Application of Intermaxillary Fixation Screws in Maxillofacial Trauma. J Oral Maxillofac Surg 2007;65:1746-1750
6. Pieper SP, Schimmele SR, Johnson JA, Harper JL: A prospective study of the efficacy of various gloving techniques in the application of Erich arch bars. J Oral Maxillofac Surg 1995;53:1174-1176
7. Huwez FU, Thirlwell D, Cockayne A, Ala'Aldee DA: Mastiha gum kills helicobacter pylori. N Engl J Med 1998;339:1946
8. Aksoy A, Duran N, Toroglu S, Koksall F: Short-term effect of mastic gum on salivary concentrations of cariogenic bacteria in orthodontic patients. Angle Orthod 2007;77:124-128
9. Sterer N: Antimicrobial effect of mastic gum methanolic extract against Porphyromonas gingivalis. J Med Food 2006;9:290-292
10. Takahashi K, Fukazawa M, Motohira H, Ochiai K, Nishikawa H, Miyata T: A pilot study on antiplaque effects of mastic chewing gum in the oral cavity. J Periodontol 2003;74:501-505
11. Levine M, Conry-Cantilena C, Wang Y, Welch RW, Washko PW, Dhariwal KR, et al: Vitamin C pharmacokinetics in healthy volunteers: evidence for a recommended dietary allowance. Proc Natl Acad Sci USA 1996;93:3704-3709
12. Frei B, England L, Ames BN: Ascorbate is an outstanding antioxidant in human blood plasma. Proc Natl Acad Sci USA. 1989;86:6377-6381
13. Chang-Hoon Chae, Dong-Ju Choi, Hae-Young Shim, Eun-Sun Byun, Soon-Min Hong, Yang-Ho Park: The study on the effect of nanoemulsion for the prevention and treatment of gingival inflammation. J Kor Oral Maxillofac Surg 2007;33:694-700
14. Coburn DG, Kennedy DW, Hodder SC: Complications with intermaxillary fixation screws in the management of fractured mandibles. Br J Oral Maxillofac Surg 2002;40:241-243
15. Rowe NL, Killey HC. Fractures of the facial skeleton. 2nd ed. Edinburgh: E & S Livingstone, 1968
16. A. Fordyce, Z. Lalani, A. Songra, A. Hildreth, A. Carton, J Hawkesford: Intermaxillary fixation is not usually necessary to reduce mandibular fractures. Br J Oral Maxillofac Surg 1999;37:52-57
17. Lello JL, Lello GE: The effect of interdental continuous loop wire splinting and intermaxillary fixation on the marginal gingiva. Int J Oral Maxillofac Surg 1988;17:249-252
18. Harle F, Krekeler G: The effect of the Stout-Owegeser wire ligature splint on the marginal periodontium. Dtsch Zahnärztl Z 1977;32:814-816
19. Kahnberg KE, Ridell A: Prognosis of teeth involved in the line of mandibular fracture. Int J Oral Surg 1979;8:163-172
20. Berg S, Pape HD: Teeth in the fracture line. Int J Oral Maxillofac Surg 1992;21:145-146
21. Kamboozia AH, Punnia-Moorthy A: The fate of teeth in mandibular fracture lines. A clinical and radiographic follow-up study. Int J Oral Maxillofac Surg 1993;22:97-1013
22. Gerbino G, Tarello F, Fasolis M, De Gioanni PR: Rigid fixation with in the line of mandibular fractures. Int J Oral Maxillofac Surg 1997;26:182-186
23. Gold SI, Hasselgren G: Peripheral inflammatory root resorption. A review of the literature with case report. J Clin Periodontol 1992;19:523-534
24. Paraschos S, Magiatis P, Mitakou S, Petraki K, Kalliaropoulos A, Maragkoudakis P, et al: In vitro and in vivo activities of chios mastic gum extracts and constituents against helicobacter pylori. Antimicrob Agents Chemother 2007;51:551-559