

가토 하악골 절단부의 저수준 레이저 처치가 골치유에 미치는 영향

배용현 · 한세진 · 김경욱

단국대학교 치과대학 구강악안면외과학교실

Abstract (J. Kor. Oral Maxillofac. Surg. 2009;35:120-124)

BONE HEALING CAPACITY IN THE FRACTURE OF RABBIT MANDIBULAR BONE USING LOW-LEVEL LASER

Yong-Hyeon Bae , Se-Jin Han , Kyung-Wook Kim

Department of Oral and Maxillofacial surgery, College of Dentistry, Dankook University

The concept of biostimulation of wounds by low-level laser therapy (LLLT) is attracting considerable attention. Although its effect on whole tissues has been studied quite extensively, the biological and cellular mechanisms underlying LLLT have not been clarified. In an experimental radius fracture in rabbits, Tang and Chai reported that LLLT enhanced the activity of red blood cells, macrophages, fibroblasts, chondrocytes, and osteoclasts within the fracture area.

The purpose of the present study was to evaluate the effect of LLLT with a GaAlAs diode laser device on bone healing in rabbit mandibular fractures.

We use 12 rabbits for this study. All rabbits were fractured mandible angle area using saw in anesthetic condition. In control group(n=6), none treatment was performed at fracture site. In experimental group(n=6), LLLT with a GaAlAs diode laser was radiated at fracture site daily for 7 days.

All rabbits were sacrificed at 6 weeks later from performed fracture day.

We studied the immunohistochemical staining of CD34 and Vimentin and the histochemical analysis for calcium and phosphorus content.

The results were as follows.

1. In the histological and immunohistological staining, after 6week, fibroblasts, osteogenic cells and collagen fibers were observed more in experimental group than in control group.
 2. In the histochemical analysis, the amount of calcium and phosphorus contents of the experimental group were more than the control group.
- From the results obtained, we suggest that the bone healing is stimulated by low-level laser irradiation in bone fractures.

Key words: Low-level laser therapy(LLLT), Bone healing

Ⅰ. 서 론

레이저는 여기상태(excited state)로 된 원자가 자발적으로 광자를 방출하기 위해 흥분된 원자를 유도할 때 발생한 다. 광자와 동일한 파장을 가진 광자가 자극을 주면 자극을 준 광자와 결이 맞는 같은 파장의 빛이 방출되는데 이를 자극 방출(stimulated emission)이라고 한다¹⁾. 레이저가 일반적 인 빛과 다른점은 직진성이 강하고 한 가지의 색을 가지고 있으며, 매우 강력한 에너지를 낼 수 있는 특징이 있다는 것이다²⁾. 레이저의 기본 구성은 광학공동(optic cavity) 내에 있는 레이저 매질(lasing medium)과 펌프용 에너지원(pump energy source), 그리고 냉각장치(cooling system)로 구성되

어 있다. 광학공동에서의 유도 방출로 시준성, 일치성 및 단색성의 광속이 생성되며, 레이저는 활성매질의 내용물 과 그들의 부유 상태에 따라 명명된다. 레이저에 사용되는 활성 매질들로는 Helium-neon (HeNe), gallium-aluminum-arsenide(GaAlAs), argon 등 많은 것들이 있다^{3,4)}.

생체조직에 레이저를 조사하여 나타나는 효과는 방사광 에너지(radiation light energy)가 물질과 반응할 때 일어나는 현사와 같다고 할 수 있다. 레이저광에 대한 조직의 다른 반응으로는 조직의 생물학적 및 생리적 반응이며 이는 복잡한 상호관계를 반영하게 된다. 저수준 레이저 요법은 Mester 등⁵⁾이 저수준 레이저조사 시 재생조직의 혈류증가 를 보인다고 보고한 이후로 많은 관심을 받게 되었으며 많 은 연구들에서 저수준 레이저가 동통 완화, 염증과 부종 감소, 창상 치유 및 신경 손상 치유 등 여러 가지 병리적인 상 태에서 많은 도움이 된다고 보고 되어왔다⁶⁻¹²⁾.

골절부 또는 골절단부의 치유는 염증, 섬유화, 재형성 단 계 같은 연조직 상처 치유과정들과 더불어 골형성 세포들 에 의한 골조직의 재형성 단계가 포함되는 복잡한 과정을

김 경 욱
330-716, 충남 천안시 신부동 산 7-1 단국대학교 치과대학 부속병원 구강외과
Kyung-Wook Kim
Dept. of OMFS, College of Dentistry, Dankook University,
San 7-1 Sinbudong, Choeran, Chungnam, 330-716, Korea
Tel: 82-41-550-1991 Fax: 82-41-551-8988
E-mail: kkwoms@dku.edu

거치며, 그 과정동안 여러 인자들이 관여하게 된다. Tang 등¹³⁾은 골절부에 대한 저수준 레이저의 처치가 골절부위의 적혈구(red blood cell), 대식세포(macrophage), 섬유아세포(fibroblast), 연골세포(chondrocyte) 및 파골세포(osteoclast)의 활성을 증가시킨다고 보고하였으며, Elchanan 등¹⁴⁾은 저수준 레이저(HeNe laser)를 이용한 가토의 골 치유 능력에 대해 연구한 결과 저수준 레이저를 조사한 실험군에서 대조군 보다 골의 구조적 견고성이 훨씬 뛰어났다고 보고하였다.

이에 저자는 가토의 하악골 골절단부에 저수준 레이저를 처치한 후, 면역조직학적 및 조직화학적 변화를 관찰하고 저수준레이저가 골 치유에 미치는 영향을 알아보려고 하였다.

II. 연구 재료 및 방법

1. 연구 재료

실험동물로는 일정기간동안 동일 조건에서 사육된 체중 3kg 내외의 자성 가토 12마리를 사용하였다. 대조군 6마리와 실험군 6마리로 분류하였으며, 저수준 레이저는 gallium-aluminum-arisenide(GaAlAs) diode laser device(808 Fiber Coupled Laser System, LVI Technology, U.S.A)를 사용하였다.

2. 연구 방법

1) 동물 실험

실험군 대조군 공히 Ketamine hydrochloride(Ketalar®, 유한양행) 10mg/kg 및 0.15ml/kg의 2% xylazine hydrochloride(Rumpun®, 한국바이엘)을 근주하여 마취시키고 편측의 하악 우각부 제모 후, 베타딘 용액으로 소독하고 지혈을 목적으로 1:100,000의 epinephrine이 함유된 0.2% 염산 리도카인(광명제약)을 침윤 주사하였다. 절개 후 편측 하악골을 노출시켜 절단용 톱을 이용하여 하악 우각부에 골절단부를 형성한 후, 실험군은 저수준 레이저를 830nm의 파장과 20J/cm²(1.5분)의 강도로 조사하고 봉합하였고 술 후 다음날부터 7일 동안 하루에 1회씩 연속해서 조사 하였다. 대조군은 골절단부 형성 후, 아무런 처치 없이 봉합만 시행하였다.

2) 희생

대조군, 실험군을 각각 6주째에 희생시킨 후 하악골을 노출하여 골절단부를 포함한 하악골 전체를 채취하였고, 10% 중성 포르말린에 고정하였다.

3) 표본 제작

10% 중성 포르말린에 고정시킨 채취 표본을 5% 질산으로 3일 동안 탈회를 시행하고 통상적인 방법에 따른 탈수,

명화 과정을 거쳐 4μm 파라핀 절편을 제작한 후 H&E 및 MT 염색을 시행하였고, 광학현미경하에서 골치유 과정을 관찰하였다.

4) 면역조직화학적 염색

절취한 조직을 고정한 후 Poly-L-Lysine으로 처리된 슬라이드에 4μm 파라핀 절편을 제작하였다. 통상적인 방법으로 탈 파라핀 후 antigen retrieval을 위하여 0.01M Citrate buffer (pH 6.0)로 pressure cooker로 15분 처리 한 후 endogenous peroxidase와 nonspecific binding을 막기 위하여 20% 과산화수소용액/methanol에 15분 처리 후 normal goat serum에 20분 처리 하였다.

Mouse monoclonal antibody(Abcam Co, USA)를 1:1000으로 희석한 후 조직에 얹어 4°C에서 8시간 이상 incubation 하였다(Table 1).

그 후 PBS(phosphate buffered saline, pH 7.0)으로 3회 수세 후 lab Vision Kit 에 있는 일차항체 enhancer에 20분간 incubation 하였고 PBS로 3회 수세한 후, Polymer로 40분간 실온에서 incubation 하였다. 역시 3회 PBS로 수세 후 DAB (Diaminobenzidine)으로 발색하여 hematoxylin으로 대조염색 후 광학현미경으로 관찰하였다.

Table 1. Specifications Of Antibody For Immunohistochemical Staining

Antibody	Dilution	Manufacturer
Monoclonal anti-CD34 Ab	0.736111111	Abcam Co, USA
Monoclonal anti-Vimentin Ab	0.736111111	Abcam Co, USA

5) 조직화학적 분석

준비된 절편을 0.2mL의 HNO₃에 용해시키고 95°C로 16시간동안 incubating후 13,000rpm으로 39분 동안 원심분리 시켰다. 이렇게 상청액과 침전물이 분리되고 이를 사용하여 calcium과 phosphorus의 함량을 분석하였다.

6) 통계학적 분석

통계학적 유의성의 검증은 Mann-Whitney U Test를 이용하였으며, Window용 SPSS 12.0(SPSS., Inc USA) Program을 사용하여 분석하였다.

III. 연구 결과

1. 육안적 소견

술 후 6주째 노출된 골절단부는 실험군과 대조군 공히 골치유가 진행된 양상을 보여주었으며, 모든 표본에서 실험군과 대조군 간에 특이할 만한 차이가 관찰되지 않았다 (Fig. 1, 2).

2. H&E 및 MT 염색 소견

1) 대조군

골절단부의 치유를 위해 이주 및 새로 형성된 섬유아 세포 및 골형성세포 등 관찰되며, 소량의 신생 콜라겐 섬유가 결손부의 결합 조직 내에 형성된 소견을 보였다(Fig 3).

2) 실험군

대조군에 비하여 증가한 섬유아 세포 및 골형성세포 등이 관찰되며 특히, 풍부한 collagen의 형성으로 골치유가 대

조군보다 더 촉진되는 양상이 관찰되었다(Fig 4).

3. 면역조직화학적 염색 소견

1) 대조군

모세혈관 형성이 적었으며 이에 따라 간엽세포들의 증식 및 이주, 분화 또한 활발하지 못한 소견을 보였다(Fig. 5, 7).

2) 실험군

대조군에 비하여 풍부한 모세혈관 형성이 관찰되었으며,

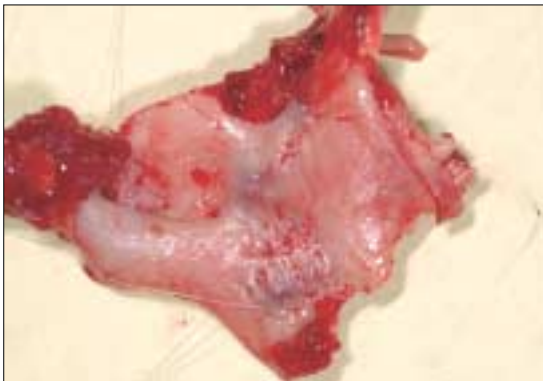


Fig. 1. Mandible Of Control Group After 6weeks: Bone healing can be observed.

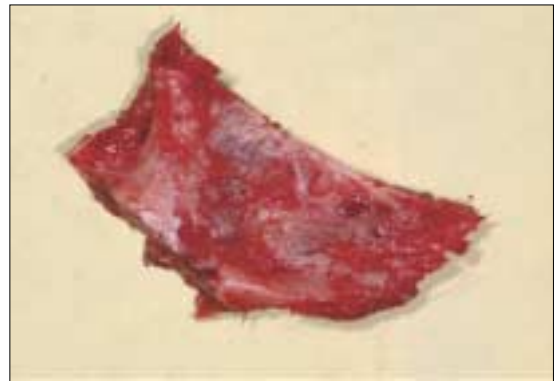

Fig. 2. Mandible Of Experimental Group After 6weeks : Bone healing can be observed.

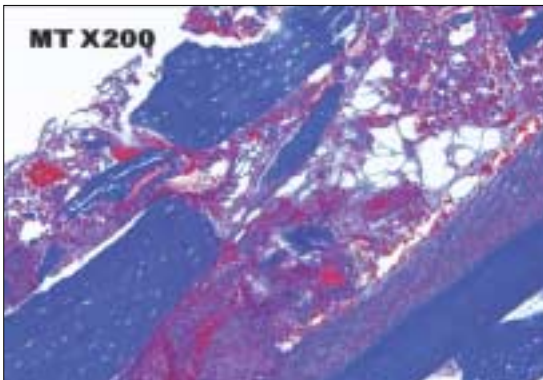


Fig. 3. MT Staining Of Control Group (x200): Some of new fibroblast & osteogenic cell for bone healing can be observed.

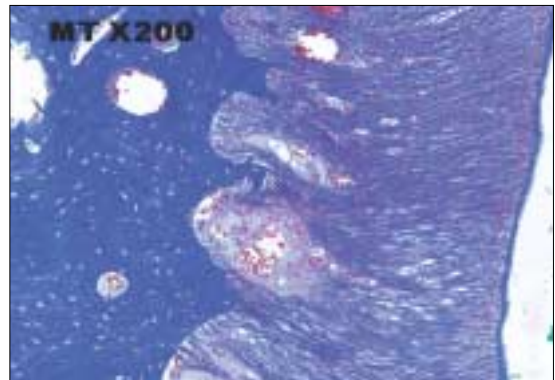


Fig. 4. MT Staining Of Experimental Group (x200): Plenty of fibroblast & osteogenic cell for bone healing can be observed.

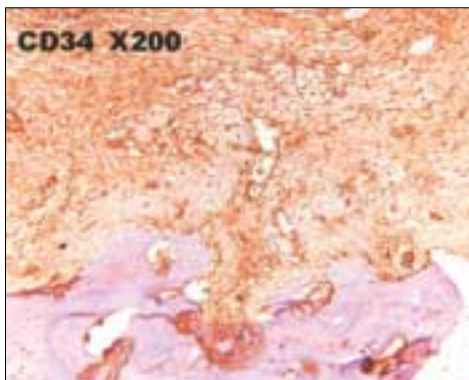


Fig. 5. Immunohistochemical Staining For CD34 Of Control Group (x200): Some of capillarization can be observed.

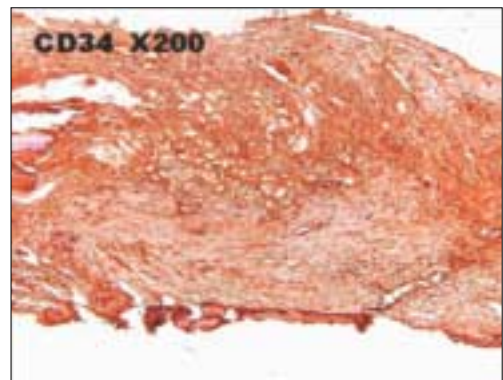


Fig. 6. Immunohistochemical Staining For CD34 Of Experimental Group (x200): Plenty of capillarization can be observed.

섬유아 세포등을 포함하여 간엽세포들의 활발한 증식을 관찰할 수 있었다(Fig. 6, 8).

4. 조직화학적 분석 결과

모든 표본에서 얻어진 calcium과 phosphorus의 평균 함량을 분석 비교한 결과, 대조군에 비해 실험군에서 calcium과 phosphorus 함량이 모두 더 높았다(Table 2).

IV. 총괄 및 고찰

레이저의 방사에너지가 조직에 의해 흡수될 때 광화학적(photochemical) 상호작용, 광열적(photothermal) 상호작용, 광역학적(photomechanical) 상호작용, 광전기적(photoelectric) 상호작용 등 네 가지 기본적 상호작용이나 반응이 일어날 수 있다. 이러한 네 가지 형태의 상호작용과 함께

Table 2. Data Of Histochemical Analysis

	Control group(n=6)	Experimental group(n=6)
Clacium	137.1±21.10mg/g tissue*	185.9±37.34mg/g tissue*
Phosphorus	105.2±11.23mg/g tissue*	124.8±17.56mg/g tissue*

*Mann-Whitney U Test, P<0.05

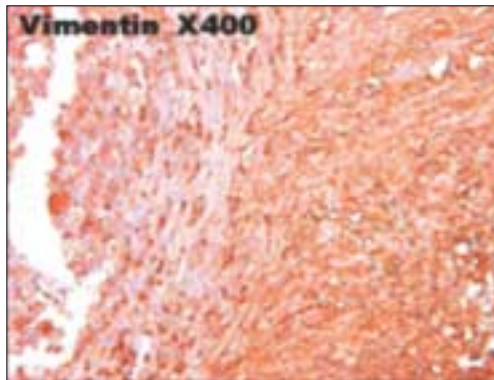


Fig. 7. Immunohistochemical Staining For Vimentin Of Control Group (×400): Little of proliferation, migration & differentiation of mesenchymal cell can be observed.

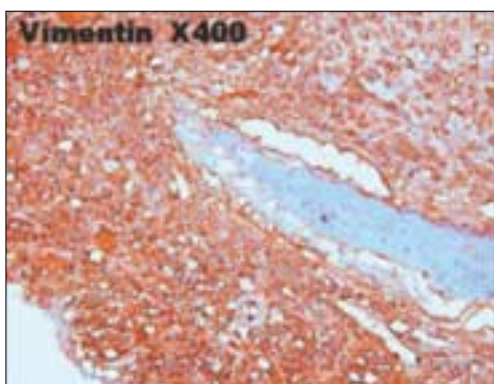


Fig. 8. Immunohistochemical Stainings For Vimentin Of Experimental Group (×400): Plenty of proliferation, migration & differentiation of mesenchymal cell can be observed.

많은 임상적 효과가 관찰되므로 임상적 적용을 어떻게 하느냐에 따라 다시 분류할 수 있으며, 그 중에서 광화학적 상호작용에 포함되는 것으로 치유 및 회복과 같이 조직 내에서 정상적으로 일어나는 생화학적 및 분자 과정에 대한 레이저광의 자극 효과라고 설명할 수 있는 생체자극(bio-stimulation)이 있다¹⁵⁾.

저수준 레이저 요법의 출력은 mW이하로서 가시광선과 적외선 영역의 파장을 가지고 있고 세포에 광화학적인 작용을 하는데 예로는 Helium-neon, Gallium aluminum arsenide, argon, ruby laser등이 있다. 저수준 레이저 요법의 생체 자극효과는 재생되는 조직에 혈류 순환을 증가시키고 섬유아세포에 의해 콜라겐 생산을 증가시켜 인장력을 증가시키고 미세 분열 활성을 증가시켜 세포성장을 자극하고 골의 개조와 재생을 증가시키고 비정상적인 호르몬을 교정하고 동통을 감소시킨다고 알려져 있다¹⁶⁻¹⁸⁾. 하지만, 저수준 레이저가 임상적으로 사용되고 연구 된지 많은 시간이 지났음에도 불구하고 치료효능에 대한 기전은 아직까지 명확히 밝혀진 바가 없다¹⁹⁾.

골절 또는 골절단부의 치유는 섬유조직 형성단계의 초기에는 골막과 골수로부터 골원성 세포가 증식하여 파골세포, 조골 세포나 연골아 세포로 분화하며 모세혈관 싸이 심어진다. 치유가 계속 진행되면서 파골세포는 괴사된 골을 흡수하며 충분한 산소 장력이 있는 부위에서는 조골 세포가 신생골을 형성하고 모세혈관이 내성장이 계속되고 내외 가교가 형성되게 된다. 골절부의 치유 촉진에 미치는 영향으로는 신생혈관 형성(angiogenesis)의 활성화, 풍부한 교원질 생산, 골원성 세포(osteogenic cell)의 증식과 분화, 세포 내 미토콘드리아의 respiration 및 ATP(adenosine triphosphate)의 합성 등이 있으며²⁰⁾, 저수준 레이저 치료는 골 결손부에 국소적 혈류의 증가 뿐 아니라 영양분이나 산소 및 순환 세포(circulating cell)의 증가를 가져 온다²¹⁻²⁵⁾. 또한 Kobu²⁰⁾는 저수준 레이저를 적용하게 되면 골내 혈류가 대략 80%정도 증가 하고, 산소 분압은 약 15% 정도 증가 한다고 보고 하였다.

저수준 레이저 요법이 섬유아세포의 증식을 자극하는 경우에는 몇 가지 기전이 있다. 저수준 레이저 요법은 섬유아세포의 증식과 분화를 지지하는 basic fibroblast growth factor(bFGF), multi-functional polypeptide의 생산을 자극한다. 낮은 양의 저수준 레이저 요법으로 조사된 섬유아세포는 세포증식을 증가시키고 bFGF의 생산을 증가시키는 반면에 높은 양의 레이저 조사 시에는 생산을 억제 한다^{27,28)}. 본 실험에서는 20J/cm²의 낮은 강도로 레이저를 조사하였으며, 면역조직화학적 염색 결과에서 대조군에 비하여 증가한 섬유아세포의 수와 풍부한 콜라겐 합성을 관찰할 수 있었다. 하지만, 이런 콜라겐 합성의 증가가 저수준 레이저에 의한 자극이 섬유아세포의 대사를 활성화 시켜서인지 아니면 섬유아세포의 증식에 의한 것인지는 명확히 알 수 없었다.

Tang 등¹³⁾은 저수준 레이저는 골절부위의 적혈구(red

blood cell), 대식세포(macrophage), 섬유아세포(fibroblast), 연골세포(chondrocyte) 및 파골세포(osteoclast)의 활성을 증가시킨다고 보고하였으며, Trelles 등²⁹⁾은 백서를 인위적으로 골절시킨 후 레이저로 조사한 군에서 8일째 골소주(bone trabecula), 연골세포(chondrocyte)의 형성을 관찰하여 골세포의 기능을 조절하여 가골 형성에 있어 보다 빠른 대사와 반응을 증진시킬 수 있다고 보고하였다. 본 실험에서 또한 실험군에서 신생혈관 활성화에 따른 모세혈관의 증가와 섬유아세포뿐만 아니라 골원성 세포의 활성화로 대조군보다 골치유가 증진됨을 관찰할 수 있었다.

Maawan 등²⁰⁾은 저수준 레이저(GaAlAs diode laser)를 사용해 가토의 두개골에서의 골 결손부의 골 치유능력을 연구한 결과 저수준 레이저를 조사한 실험군이 대조군에 비해 calcium 및 phosphorus의 함량이 현저히 높았으며, 대조군에 비해 좁도 진전된 골 형성을 보였다고 보고하였다. 본 실험에서도 이와 마찬가지로 방법으로 골절단부의 조직화학적 분석을 시행하여 실험군에서 calcium 및 phosphorus의 함량이 대조군에 비해 높았으며, 이는 통계학적으로 유의성이 있다고 검증되었다.

이상의 결과로 저수준 레이저 처치가 골절부 또는 골절단부에서 신생혈관을 증가시키고 세포 성분들을 활성화시켜 상처 치유 촉진뿐만 아니라, 골의 구성성분도 강화시킨다는 것을 추론할 수 있었다. 향후에는 이러한 과정에 대한 명확한 기전에 대한 이해와 임상적으로 사용 시 적절한 레이저의 조사 강도 등에 대한 더 많은 연구가 필요하리라 사료된다.

V. 결 론

가토의 하악골 골절단부에 저수준 레이저를 처치한 후, 면역조직학적 및 조직화학적 변화를 관찰하고 저수준 레이저가 골 치유에 미치는 영향을 알아본 결과 대조군에 비해 실험군에서 모세혈관의 증식 및 섬유아 세포 등의 간엽세포 증가가 관찰되었으며 더 풍부한 collagen fiber formation으로 빠른 골절 치유가 진행되고 있음을 알 수 있었으며 실험군에서 calcium과 phosphorus의 함량이 모두 대조군에 비해 높은 함량을 보여 주었다.

결론적으로 가토의 골절부에 저수준 레이저를 처치하였을 경우, 골절의 치유와 신생골의 광화에 긍정적인 영향을 미친다고 사료되었다.

참고문헌

- Einstein A : Zur quantem theorie der strahlung. Phys Zeit 1917; 18:121
- Ossoff RH and Karlan Ms : Laser surgery in otolaryngology. In Ballenger J, 1985
- Cernavia I, Pugatschew A, de Boer N : Laser applications in Dentistry : a review of the literature. Australian Dental Journal 1994;39:28-32
- Walsh LJ : The Current status of low level laser therapy in dentistry. Part I; Soft tissue applications. Australian Dental Journal 1997;42: 247-254
- Mester E : Clinical results of wound healing stimulation studies with laser and experimental studies of the action mechanism. Laser optoelectronics 1976;119-123,
- Lievens P : Effects of laser irradiation on the lymph system and wound healing. Pharmakon 1986;66:65-71
- Pick RM : Laser in denstry. soft tissue procedure Dent Clin North Am 1993;37:281-290
- Miller M : Laser in denstry. J Am Dent Assoc 1993;124:32-38
- Clokje C : The effects of the He-Ne laser on postsurgical discomfort. J Can Dent Assoc 1991;52:584
- Kert J : Low level laser therapy used pre-operatively. Laser News 1992;4:26-32
- Roynesdal AK and Bjorland T : The effect of soft laser application on post-operative pain and swelling. Int J Oral Maxillofac Surg 1993;22:242-251
- Bosata M, Jucci A, Olliario P, Quacci D, Sacchi S. : In vitro fibroblastdermis fibroblast activation by laser irradiation at low energy. Dermatologic 1984;168:157-62
- Tang XM and Chai BP : Effect of CO₂ laser irradiation on experimental fracture healing; a transmission electron microscopic study. Lasers Surg Med. 1986;6: 346-352
- Elchanan J, Semon R, Yoram W, Galina K, Shmuel D. : Effect of low-power laser irradiation on the mechanical properties of bone fracture healing in rats. Laser in Surgery and Medicine. 1998;22: 97-102
- LJ Miserendino and RM Pick : Lasers in Dentistry. Quintessence Publishing Co, Inc 1995
- Mona K Marei, Shadia H Abdel-Meguid, Sherif A Mokhtar, et al : Effect of low-energy laser application in the treatment of dentureinduced mucosal lesions. J prosthet Dent 1997;77:256-261
- Yasunori Takeda : Irradiation effect of low energy laser on alveolar bone after tooth extraction. Int. J Oral Maxillofac Surg 1988;17:388-395
- Ki-Suk Kim : Effects of low level laser irradiation with 904 nm pulsed diode laser on the extraction wound. J of Korean Academy of Oral Med 1998;23:301-309
- Masami Akai, Mariko Usuba, Toru Maeshima : Lasers effect on bone and cartilage change induced by joint immobilization. Laser in Surg andMed 1997;21:480-8
- Maawan K, Nesrin K, Hans R, Jan E : Enhancement of bone formation in rat calvarial bone defects using low-level laser therapy. Oral Surg Oral Med Oral Patho. 2004;97: 693-700
- Lam TS, Abergel RP, Meeker CA, Castel JC, Dwyer RM, Uitto J : Laser stimulation of collagen synthesis in human skin fibroblast culture. LaserLifr Sci. 1986;1:61-77
- Oron U, Taakobi T, Oron A, Hayam G, Gepstein L, Rubin O : Attenuation of infarct size in rat and dog after myocardial infarction by lowenergy laser irradiation. Laser Surg Med. 2001;28: 204-211
- Morimoto Y, Arai T, Kikuchi M, Nakajima S, Nakamura H : Effect of low intensity Argon laser irradiation on mitochondria respiration. Lasers Surg Med. 1994;15:191-200
- Yu X, McGowan M, Ippolito K, Lanzafame RJ. : Photomodulation of oxative metabolism and electron chain enzymes in rat liver mitochondria. Photochem Photobiol. 1997;66:866-71
- Chen JW, Zhou YC. : Effect of low level carbon dioxide laser radiation on biochemical metabolism of rabbit mandibular bone callus. Laser Therapy 1989;2:83-7
- Yoshihide Kobu. : Effects on infrared radiation on intraosseous blood flow and oxygen tension in the rat tibia. Kobe J Med Sci. 1999;45:27-39
- Robert F Labbe, Kristen J. Skogerboe : Laser photobioactivation mechanisms. Lasers in Surgery and Medicine 1990;10:201-210
- Tuderman L, Myllyyla R, Kivirikko KI : Mechanism of the polyhydroxylase reaction. Nutr Rev 1982;40:306
- Trelles M and Mayayo E : Bone fracture consolidates faster with lowpower laser. Lasers Surg Med 1986;7:36-45