

측두골을 포함한 원발성 악관절 활막 연골종증

김일규 · 백민규 · 장금수 · 박승훈 · 박종원
인하대학교 의과대학 부속병원 구강악안면외과

Abstract (J. Kor. Oral Maxillofac. Surg. 2009;35:176-181)

PRIMARY SYNOVIAL CHONDROMATOSIS OF THE TEMPOROMANDIBULAR JOINT WITH TEMPORAL INVOLVEMENT

Il-Kyu Kim, Min-Kyu Baek, Keum-Soo Chang, Seung-Hoon Park, Jong-Won Park
Department of Oral and Maxillofacial surgery, College of Medicine, Inha University

Synovial chondromatosis is a rare, benign, monoarticular arthropathy that is characterized by the development of highly cellular, metaplastic cartilaginous nodules in the synovial membrane. It commonly affects larger joints such as the knee, elbow, wrist, shoulder, and hip. Synovial chondromatosis of the temporomandibular joint(TMJ) is rare. Moreover, the temporal involvement of synovial chondromatosis without connection with joint is greatly rare.

A 44-year-old women had experienced pain of the right TMJ area and limitation of mouth opening. MRI and CT revealed multiple calcified loose bodies and widening in right upper joint space of TMJ and osteolytic lesion in right temporal bone. Treatment consisted of removal of multiple loose bodies, resection of the osteolytic lesion through the preauricular approach. She was diagnosed with primary transitional synovial chondromatosis of TMJ with involvement of temporal bone. In spite of remaining of the loose bodies, pain and mouth opening improved and there have been no recurrence of signs and symptoms for 5 years follow up.

Key words: Synovial chondromatosis, Temporomandibular joint, Temporal bone

I. 서 론

활막 연골종증(Synovial chondromatosis)은 드문 관절성 병소로 활막 내에 수많은 연골성, 골연골성 결절과 관절강 내의 유리체(loose body)가 형성되는 질환이다^{1,6)}. 이 질환의 50% 이상은 무릎에서 발생하고 다음으로 팔꿈치, 손목, 어깨, 고관절 순으로 발생하며 악관절에 발생한 경우는 매우 드물다⁵⁾. 활막 연골종증은 1764년 Von Haller에 의해 처음 보고되었으며, 악관절에 발생한 경우는 1933년 Axhausen 이 처음으로 보고하였다⁷⁾. 보통은 10-20대 연령에서 발생하나 악관절의 경우 30-40대 연령에서 호발하며, 남녀 비율도 2:1 로 남성에서 약간 우세하게 발생하지만 악관절의 경우 1.5-4배 정도로 여성에서 더 우세하게 발생한다^{2,4)}. 이 질환은 2차적으로 관절염과 같은 퇴행성 변화와 악관절 내장증을 동반할 수 있고 주된 증상은 종창, 통증이며 두 증상

이 같이 있는 경우도 많다.

활막 연골종증의 발생원인은 잘 알려져 있지 않으나, 발생학적 원인에 의한 원발성 병소(primary)와 외상, 감염등에 의한 속발성 병소(secondary)로 나뉘볼 수 있다^{3,6)}. 특별한 원인 없이 발생학적으로 발생하는 원발성 병소의 경우 조금 더 공격적인 성향을 나타내며, 염증성 질환이나 외상에 의한 속발성 병소는 수동적이며 만성적인 과정에 의해 발생한다.

활막 연골종증을 Milgram⁷⁾은 발육단계에 따라 3단계로 분류하였다. 첫 번째 단계(early)는 연골성 결절의 형성없이 활막(synovial membrane)내에서 이형성(metaplasia)만이 나타나며, 두 번째 단계(transitional)는 활발한 이형성과 함께 연골성의 분리된 입자가 생성되어 관절강 내에서 발견되며, 세 번째 단계(advanced)는 관절강 내에서 오직 분리된 유리체체들만 관찰된다. 입자들의 크기는 1-10mm 정도로 다양하고 윤이 나며 색은 노란색에서 회색빛을 띠는 흰색까지 나타날 수 있다.

활막 연골종증의 진단을 위한 일반적인 단순 촬영의 방사선사진이나 단층촬영에서, 입자들이 잘 석회화되어 있지 않으면 보통은 관찰되지 않는다⁴⁾. CT의 사용으로 이러한 이질적인 입자들의 존재나 관절강의 크기 증가와 함께 두개골 침범 및 과두, 관절와 등의 퇴행성 변화도 관찰할

김 일 규

400-711 인천광역시 중구 신흥동 3가 7-206
인하대학교 의과대학 치과학교실 구강악안면외과

Il-Kyu Kim

Dept. of OMFS, Dept. Dentistry, College of Medicine, In-ha Univ.
#7-206, 3rd St. Shinheung-Dong, Choong-Gu, Incheon, 400-711, Korea
Tel: 82-32-890-2470 Fax: 82-32-890-2475
E-mail: kik@inha.ac.kr

수 있다²⁾. MRI는 관절낭의 비후와 관절관의 형태학적인 변화를 관찰하는데 가장 유용하다.

활막 연골종증은 주로 상관절강에서 발병하고 두개골로의 침범은 매우 드물게 나타나는데, 하관절강에서 발생한 경우 하악과두의 침범이 발생할 수 있다⁸⁾.

본 증례는 44세 여자 환자에서 관절와 상방의 측두골(temporal bone)까지 병소가 확장된 악관절 활막 연골종증의 드문 증례로 문헌고찰과 함께 보고하는 바이다.

Ⅱ. 증례 보고

2003년 8월 44세 여성 환자가 약 2주전부터 오른쪽 턱이 아프다는 것을 주소로 인하대학교병원 구강악안면외과를 방문하였다. 환자는 동년 7월 교통사고로 수상 후 상기 주소가 발생했다고 하였다. 최대 개구량은 40mm이었으며 개구 시 좌측으로 약간의 편향이 관찰되었다. 개구 시 관절잡음이 있었고 우측 악관절과 교근 부위에 미약한 부종을 동

반한 촉진감이 있었다.

초진 시 파노라마 사진과 악관절부 경두개 사진에서 특별한 골성 병소가 관찰되지 않아(Fig. 1), 외상에 의한 악관절 기능장애로 가진하고 약 2주간 약물요법을 시행하였으나 증상의 호전이 없어, 악관절 원판의 위치와 삼출액을 동반한 관절염 여부를 평가하기 위해 MRI를 촬영하였다. MRI 촬영 결과 우측 턱관절의 관절원판의 형태와 위치는 정상이었으나, 상관절강에 많은 양의 삼출액과 함께 후방함요(posterior recess)에서 석회화된 결절이 관찰되었으며, 또한 우측 관절와 상방의 측두골에 직경 6mm의 낭종성 병소가 관찰되었다(Fig. 2). CT 촬영 결과 우측 악관절의 상관절강은 확장되어있고, 관절강의 후방, 상방 및 내측으로 다수의 석회화된 작은 결절들이 관찰되었으며, 관절와의 표면은 불규칙하였고, 관절와 상방의 측두골에는 낭종성 병소와 함께 경화된 소견을 보였다. 이상의 소견으로 우측 측두골에 관절의 병변과 연관된 혹은 별개의 낭종성 병소를 동반한 악관절 활막 연골종증으로 가진되었다(Fig. 3).

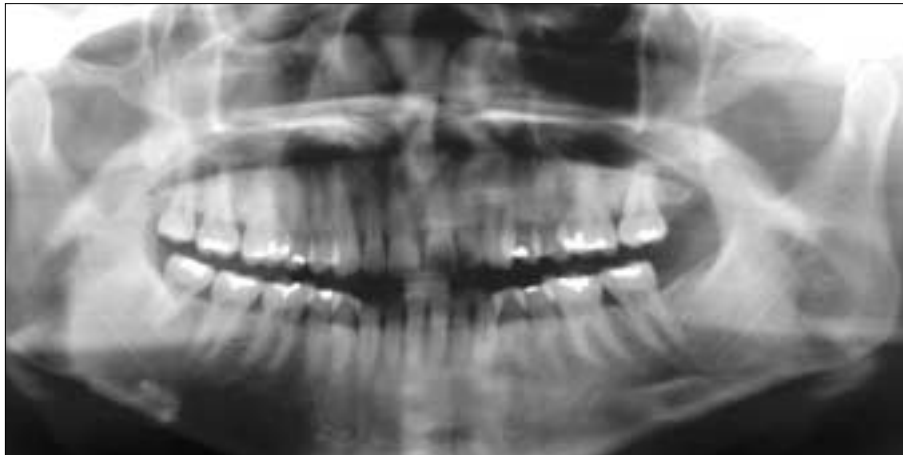


Fig. 1. Preoperative panoramic radiograph. There is no evidence of synovial chondromatosis.

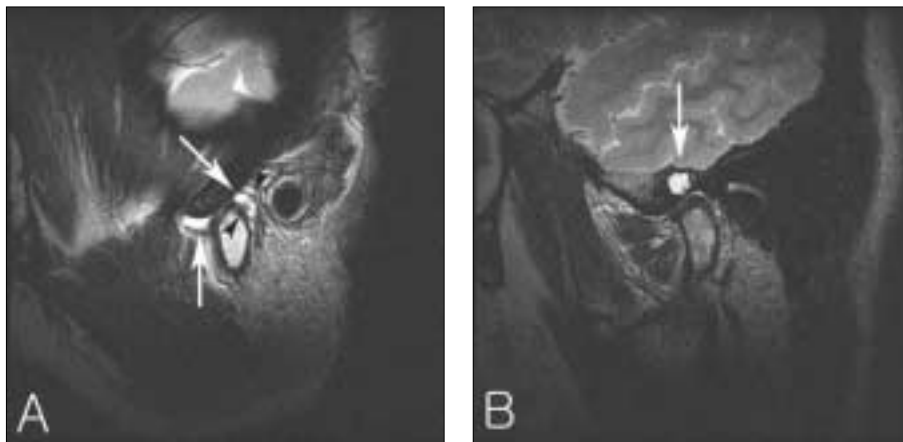


Fig. 2. Preoperative MRI. Large amount of joint effusion(white arrow) and loose bodies(black arrowhead) in the superior compartment of right TMJ space(A), and cystic lesion in the squamous temporal bone are seen(B).

전신마취 하에, 우측 측두부로 연장된 전이개부 절개법을 통한 외과적 접근으로 측두골을 노출시켜, 관절강과 연관성이 없는 낭종성 병소를 적출하였으며, 악관절 절개술로 관절강 내의 유리체들의 제거 및 활막 세척이 시행되었다. 제거된 유리체들은 1~4mm의 다양한 크기로 75개 이상이 적출되었다(Fig. 4).

관절강에서 제거된 유리체의 조직검사 결과 초자연골성

조직과 석회화를 동반한 활막 연골종증으로 진단되었으며, 측두골에서 절제된 낭종성 병소도 이형성 연골성 조직의 소결절을 동반한 활막 연골종증의 일부로 진단되었다(Fig. 5).

술 후 촬영한 CT 결과, 악관절강 내측으로 일부의 작은 유리체들이 관찰되나(Fig. 6), 동통과 부종은 해소되었으며, 수술 약 5년 까지 경과 관찰 시 재발의 증상은 나타나지 않았다.

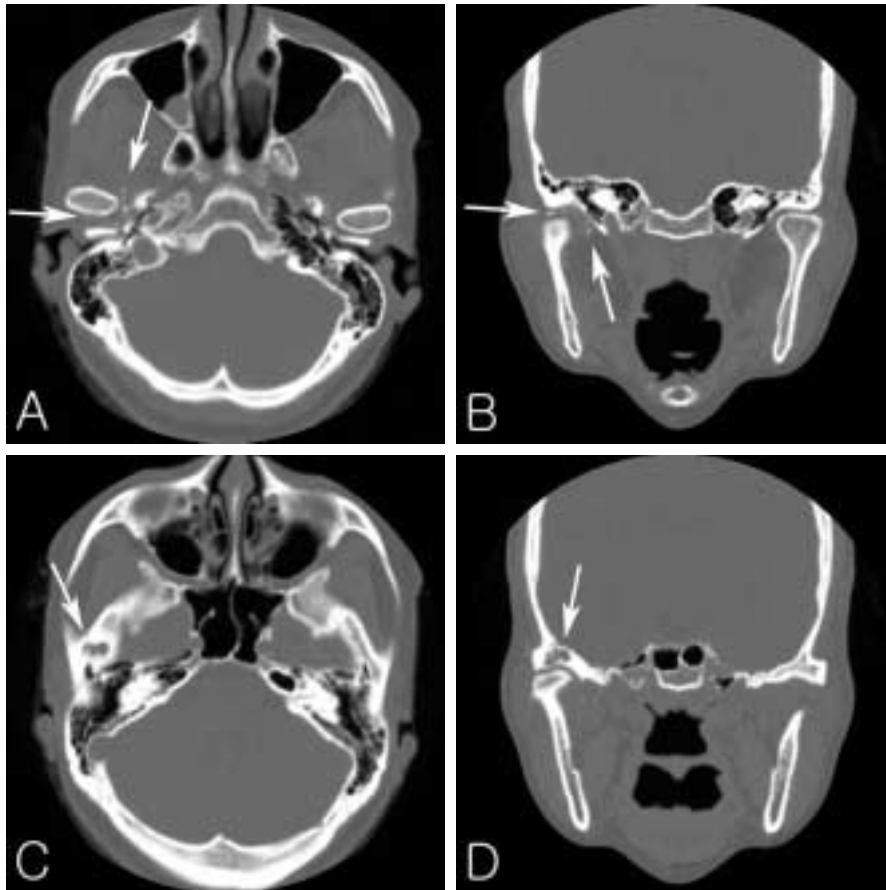


Fig. 3. Preoperative CT. CT show multiple calcified bodies in right TMJ space(A and B), and osteolytic lesion of temporal bone(C and D).

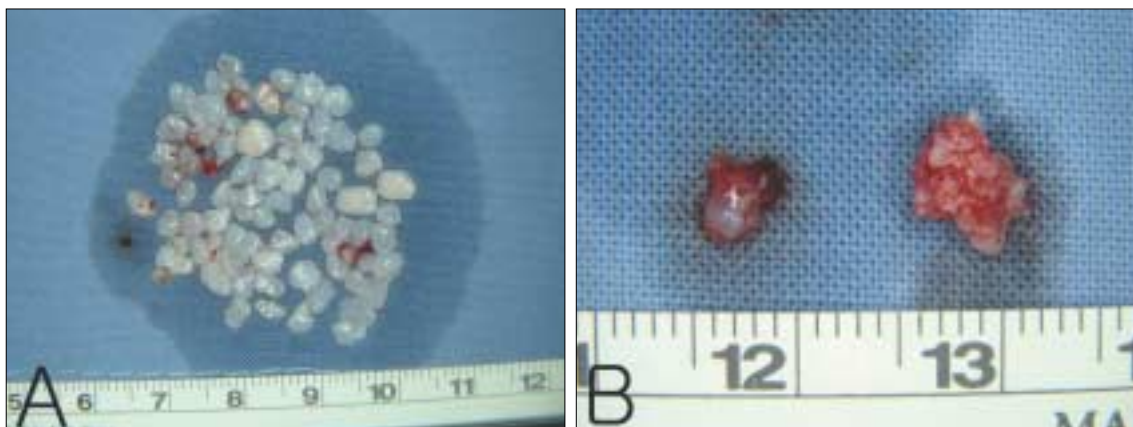


Fig. 4. Over 75 of loose bodies removed from TMJ space(A), and cystic mass resected from temporal bone(B).

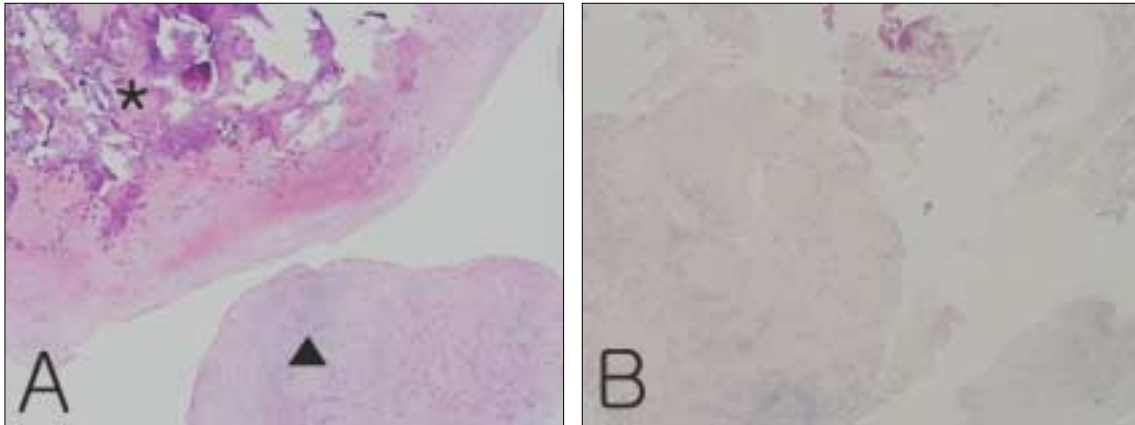


Fig. 5. Histologic sections of loose bodies(A) show hyaline cartilaginous tissue(▲) and calcification(*). Histologic sections of cystic mass(B) show nodules of metaplastic cartilaginous tissue (HE stain, magnification x40).

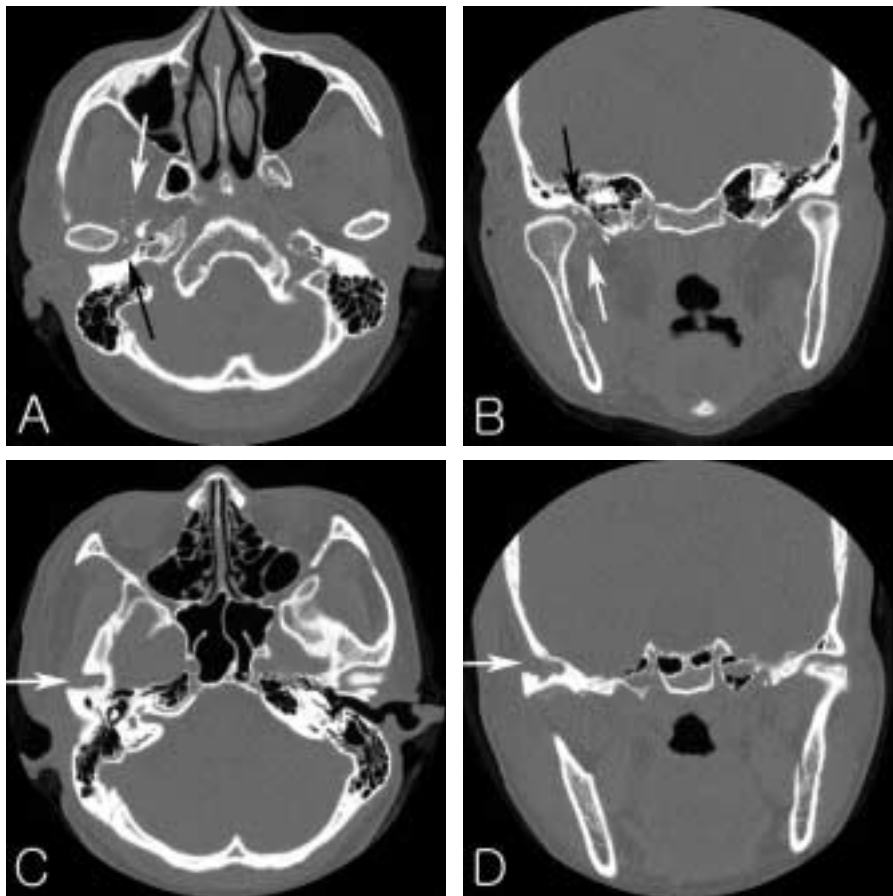


Fig. 6. Postoperative CT. CT show reduced numbers of small calcified bodies in right TMJ capsule(A and B), and resection of lesion on temporal bone(C and D).

Ⅲ. 고 찰

악관절에 발생한 활막 연골종증은 수개월에서 수년에 걸쳐 서서히 진행되는 질환으로 전이개부 증창이 없다면 중증 악관절 내장증 등의 악관절 기능장애와 유사한 소견을 갖는다^{1,3)}. 활막 연골종증의 징후와 증상은 주로 동통, 종창, 개구장애, 개구 시 하악변위, 관절음 및 그밖에 부정교합, 현기증 및 이명 등으로, 다른 악관절 질환이나 전이개부 증창이 동반되면 전이개부위의 신생물과 혼동될 수 있다^{1,3)}. 본 증례에서도 주소는 개구 시 동통과 관절잡음 및 미약한 종창이었으며 외상의 병력이 있어 초진 시 악관절 기능장애로 가진되었다.

활막 연골종증의 원인은 알 수 없으나, 특별한 원인을 찾을 수 없는 원발성 병소와 악관절질환, 외상 및 과도한 기능 등을 원인으로 추정할 수 있는 속발성 병소로 구분할 수 있다⁶⁾. 원발성 병소의 경우 활막에서 유래한 간엽조직의 잔사가 양성의 연골성 이형성이 되는 것으로, 활막 하방의 섬유아세포가 이형성되고 연골점소(chondromucin)을 분비하여 연골성 이형성체가 증식하게 된다. 연골성 이형성체는 활막에서 응모돌기 형태로 증식하고 마침내 관절강 내로 떨어지며, 활액으로부터 영양공급에 의해 계속 증식한다.

속발성 병소의 경우는 좀 더 수동적인 과정으로, 외상이나 이단성골연골염(osteochondritis dessicans), 염증성 혹은 비염증성 관절증과 같은 관절 질환에 의해 관절조직에서 분리된 골이나 연골 조각들이 활막에 박혀서 연골성 이형성을 유발하여 결절을 형성한다. 그러므로 원발성 병소에 비해 활막이 불규칙하고 세포학적 이형성이 적다. 본 증례의 경우 외상의 병력이 있으나 기간이 짧고, 측두골에 관절와와 분리된 직경 6mm의 병소로 미루어 원발성 활막 연골종증으로 추정된다.

활막 연골종증의 방사선학적인 특징으로, Noyek 등⁹⁾은 관절강의 확장, 개구운동의 제한, 관절면의 불규칙성, 10개 이상의 석회화된 유리체들, 관절와와 하악골 과두의 경화 혹은 과골증 등의 소견을 보고하였다. 그러나 석회화된 유리체를 제외한 소견들은 악관절 골관절증의 소견과 유사하고, 유리체들도 3mm 정도의 크기를 갖고 충분히 석회화되어야만 통상의 방사선 사진에서 관찰되므로 활막 연골종증의 진단에 어려움이 많다. 한편 관절 내에 석회화된 유리체를 갖는 다른 질환으로는 가장 흔한 이단성골연골염을 비롯하여 관절낭내 골절, 무혈성 괴사, 류마티스 관절염, 퇴행성 관절염 등이 있지만, 이들 질환에서 관찰되는 유리체들은 대개 3개 이하이다^{2,4,10)}. CT에서는 위에 언급된 소견 뿐 아니라 연조직의 부종, 석회화된 유리체의 크기, 형태와 위치 및 경화 혹은 흡수된 두개저의 변화와 두개강 내로의 침습여부도 알 수 있다¹¹⁾.

Milgram⁷⁾은 활막 연골종증을 조직병리학적으로 연골성 유리체가 없는 활막 이형성의 1 단계(early), 유리체와 활막

이형성을 보이는 2 단계(transitional), 활막의 이형성 없이 1mm이하에서 10mm이상의 다양한 크기의 석회화된 유리체만 있는 3 단계(advanced)로 분류하였으며, 이와 같은 조직병리학적 단계를, CT소견 상 연조직의 종창은 보이거나 분리된 연골성 유리체들이 관찰되지 않는 type 1, 연조직의 종창과 분리된 연골성 유리체들이 같이 관찰되는 type 2, 연조직의 종창없이 분리된 연골성 유리체들만 관찰되는 type 3로 구분이 가능하다¹¹⁾. 보통 CT 영상은 측면에서는 보이는 관절강의 한계가 있어 관상면에서 석회화된 유리체들이 더 잘 관찰될 수 있다. 본 증례의 CT소견 상 측면 및 관상면의 영상에서 상관절강은 확장되어 있고, 측두골은 낭종성 병소를 제외한 대부분의 부위에 전반적으로 경화되어있으며, 상관절강을 따라 과두의 후방, 상방 및 내측에 다량의 석회화된 유리체들과 함께 관절와 상방의 측두골에서 다방성의 낭종성 소견이 관찰되어, 측두골에 낭종성 병소를 동반한 type 2, 즉 2 단계의 활막 연골종증으로 가진되었다.

MRI 는 높은 해상도로 병소의 크기와 범위, 변형된 관절 원판의 위치, 관절강내 유리체, 활액의 축적, 관절낭의 팽창 및 두개강 내로의 침습여부를 판단하여, 병소의 경계를 파악하고 악관절의 내장증에 대한 평가, 병소가 활막 기원인지 판단하는데 유용하나, 유리체들의 석회화가 미약하면 MRI 상에서 보이지 않을 수도 있다^{10,12)}. 본 증례의 MRI 소견 상 관절낭의 팽창과 상관절강의 전방 및 후방 함요에 많은 양의 관절 삼출물이 관찰되며, 후방 함요의 삼출물 내부에 석회화된 유리체들이 관찰된다.

관절경은 악관절낭 내 질환의 진단에 유용한 도구이다. 활막 연골종증의 진단과 치료를 위해 관절경을 통한 유리체의 제거와 활막의 절제 등이 가능하나, 유리체가 3mm 이상으로 크면 관절경을 통한 제거가 어렵고 상관절강에 한해서만 시술이 가능하다¹³⁾. Miyamoto 등^{13,14)}은 CT, MRI로 진단할 수 없었던 활막 연골종증을 관절경을 이용하여 진단 및 치료를 시행하고 관절 절개술에 비해 합병증이 적음을 보고하였다.

활막 연골종증의 치료방법은 관혈적 관절 절개술을 통해 질환에 이환된 활막의 절제술과 함께 석회화된 유리체들의 완전한 적출이며, 관절원판도 상하 관절낭이 모두 질환에 이환되어있거나, 관절원판 자체가 병변에 이환되었으면 원판적출술이 시행되어야한다^{3,8)}. 또한 관절와 혹은 하악과두 등의 주위 구조물까지 확장된 병소의 경우에는 과두절제술 등의 시술이 부가적으로 행해질 수 있다^{6,8)}.

활막 연골종증은 국소적이고 신생물이 아닌 자가 조절력이 있는 질환이다⁷⁾. Gerard 등¹⁵⁾은 활막 연골종증을 3 단계에서, 유리체의 유무와 무관하게 활막의 활성화도에 따라 4 단계로 새로운 조직병리학적 분류를 제안하고, 초기의 활성화 단계에서는 광범위한 절제술을 요하나 후기에는 제한된 절제술을 주장하였고, Karlis 등¹⁶⁾은 문헌고찰에서 76 증례 중 2증례의 낮은 재발율을 보고하였다. 또한, Bell 등¹⁷⁾

은 조직병리학적으로 후기에 해당하는 활막 연골종증 환자에서 심부의 해부학적 구조물의 손상을 피하기 위해 의도적으로 과두의 내측 병변을 잔존시키고 18개월간 재발의 소견이 없음을 보고하면서, 연골성 유리체와 이형성 활막의 잔존유무 보다는 술 후 만성적 외상을 재발의 원인으로 추정하였다. 이와 다르게, Aydin 등¹⁸⁾은 재발의 가장 중요한 요소로 치료 시점에서 활막 이형성의 활성화라고 주장하였다. 본 증례에서도 술 후 촬영한 CT 결과, 악관절강 내측으로 일부의 작은 유리체들이 관찰되나, 동통과 부종은 해소되었으며, 재수술 없이 5년간 경과 관찰 시 재발의 증상은 나타나지 않았다. 이는 원발성 질환임에도 불구하고 75개 이상의 많은 유리체로 이루어 볼 때, 활막에서 이형성의 활성화가 현저히 감소한, 조직병리학적으로 후반기에 해당한 증례로 추정된다.

활막 연골종증의 예후는 양호하나 원발성 병소인 경우 공격적인 성향을 가지므로, 재발될 경우 악성으로의 전환도 가능하다. Davis 등¹⁹⁾은 53예의 원발성 활막 연골종증 중 3예(5%)의 무릎관절에서 악성변이를 보고 하였으며, 이는 파제트병(Paget's disease)이나 섬유성 골이형성증(Fibrous dysplasia)과 같은 다른 골병소의 악성 전이율이 1%인 것에 비하면 높은 편이지만, 현재까지 악관절 질환에서 악성으로 전이된 증례는 보고되지 않고 있다^{3,8)}.

참고문헌

- Petito AR, Bennett J, Assael LA, Carlotti AE. Synovial chondromatosis of the temporomandibular joint: Varying presentation in 4 cases. *Oral Surg Oral Med Oral Path* 2000;90:758-64.
- Lucas JH, Quinn P, Foote J, Baker S, Bruno J. Recurrent synovial chondromatosis treated with meniscectomy and synovectomy. *Oral Surg Oral Med Oral Path* 1997;84: 253-57.
- Ardekian L, Troulis MJ, August M. Synovial Chondromatosis of the Temporomandibular Joint: Report and Analysis of Eleven Cases. *J Oral Maxillofac Surg* 2005;64:941-7.
- Koyama J, Ito J, Hayashi T, Kobayashi F. Synovial Chondromatosis in the Temporomandibular Joint Complicated by Displacement and Calcification of the Articular Disk: Report of Two Cases. *Am J Neuroradiol* 2001;22:1203-6.
- Kim IK, Choi JH, Oh SS, Oh NS, Kim HD, Lee SH, et al. Synovial chondromatosis of the temporomandibular joint: A case report. *J Kor Oral Maxillofac Surg* 2000;26:109-13.
- Quinn PD, Stanton DC, Foote JW. Synovial chondromatosis with cranial extension. *Oral Surg Oral Med Oral Path* 1992;73:398-402.
- Milgram JW. The Classification of Loose Bodies in Human Joints. *Clin Orthop* 1977;124:282-91.
- Huh JK, Park JY, Lee S, Lee SH, Choi SW. Synovial chondromatosis of the temporomandibular joint with condylar extension. *Oral Surg Oral Med Oral Path* 2006;101:e83-e88.
- Noyek AM, Holgate RC, Fireman SM, Rosen P, Pritzker KP. The radiologic finding in synovial chondromatosis (chondrometaplasia) of the temporomandibular joint. *J Otolaryngol Suppl* 1977;3:45-8.
- Wong WC, Cheng PW, Chan FL. MRI Appearance of Synovial Chondromatosis in the Temporomandibular Joint. *Clinical Radiology* 2001;56:773-82.
- Yu Q, Yang J, Wang P, Shi H, Luo J. CT features of synovial chondromatosis in the temporomandibular joint. *Oral Surg Oral Med Oral Path* 2004;97:524-8.
- Kim HG, Park KH, Huh JK, Song YB, Choi HS. Magnetic Resonance Imaging Characteristics of Synovial Chondromatosis of the Temporomandibular Joint. *J Orofac Pain* 2002;16:148-53.
- Miyamoto H, Sakashita H, Miyata M, Kurita K. Arthroscopic Diagnosis and Treatment of Temporomandibular Joint Synovial Chondromatosis. *J Oral Maxillofac Surg* 1996;54:629-31.
- Miyamoto H, Sakashita H, Wilson DF, Goss AN. Synovial chondromatosis of the temporomandibular joint. *Br J Oral Maxillofac Surg* 2000;38:205-8.
- Gerard Y, Shall A, Ameil M. Osteochondromatose synoviale. Indications therapeutiques orientees par une classification histologique. *Chirurgie* 1993;119:190-4.
- Karlis V, Glickman RS, Zaslow M. Synovial Chondromatosis of the temporomandibular joint presenting as a parotid mass: Possibility of confusion with benign mixed tumor. *Oral Surg Oral Med Oral Path* 1998;86:664-6.
- Bell G, Sharp CW, Fourie LR. Conservative surgical management of synovial chondromatosis. *Oral Surg Oral Med Oral Path* 1997;84:592-3.
- Aydin MA, Kurtay A, Celebioglu S. A case of synovial chondromatosis of the TMJ: Treatment based on stage of the disease. *J Craniofac Surg* 2002;13:670-5.
- Davis RI, Hamilton A, Biggart JD. Primary Synovial Chondromatosis: A Clinicopathologic Review and Assessment of Malignant Potential. *Hum Pathol* 1998;29:683-8.