

이하선 기능 보존을 위한 심층엽의 선택적 절제술: 증례보고

정승원¹ · 최세경¹ · 남 옹^{1,2} · 차인호^{1,2} · 김형준^{1,2}

연세대학교 치과대학 ¹구강악안면외과학교실, ²구강종양연구소

Abstract (J. Kor. Oral Maxillofac. Surg. 2009;35:384-387)

SELECTIVE DEEP LOBE PAROTIDECTOMY FOR PRESERVATION OF PAROTID FUNCTION: A CASE REPORT

Seung-Won Chung¹, Se-Kyung Choi¹, Woong Nam^{1,2}, In-Ho Cha^{1,2}, Hyung Jun Kim^{1,2}

¹Department of Oral & Maxillofacial Surgery, ²Oral Cancer Research Institute, College of Dentistry, Yonsei University

Tumors of the deep lobe of parotid gland are rare. These benign tumors have usually been treated by total parotidectomy, which has functional and esthetic side effects. Recently, there has been a trend for operations of parotid gland benign tumors to be less radical and selective deep lobe parotidectomy has been introduced. This technique preserves the superficial lobe and facial nerve when tumor is located in the deep lobe. Selective deep lobe parotidectomy preserves parotid salivary function, minimizes the incidence of facial nerve damage and gustatory sweating (Frey's syndrome) and improves cosmetic outcome. We report a case of pleomorphic adenoma of the deep lobe that was successfully treated by selective deep lobe parotidectomy with satisfactory result.

Key words: selective deep lobe parotidectomy, parotid salivary function, facial nerve damage, gustatory sweating, cosmetic outcome

(원고접수일 2009. 9. 16 / 1차수정일 2009. 9. 22 / 2차수정일 2009. 9. 28 / 게재확정일 2009. 10. 8)

I. 서 론

타액선 종양은 두경부 종양의 약 3%를 차지하며, 이러한 종양의 약 80%가 이하선에서 발생한다¹⁾. 대부분의 이하선 종양은 표층엽에서 발생하며, 약 10%가 심층엽에서 발생한다²⁻⁵⁾. 이하선의 심층엽에 종양이 발생한 경우 통상적으로 이하선의 천층엽 절제술 후 안면신경을 보존하면서 종양을 포함한 이하선의 심층엽을 절제하는 이하선 전적출술 또는 아전적출술이 시행되어 왔다⁶⁾. 이하선 전적출술을 시행할 경우 이하선의 타액 분비 기능 소실, 안면신경 마비, 안면 함몰로 인한 안면비대칭 및 미각성 발한 (Frey's syndrome) 등의 합병증이 발생할 수 있다고 보고된 바 있다⁷⁾. 이러한 합병증을 방지하기 위해 Leverstein 등은 이하선의 천층엽과 안면신경을 보존하면서 심층엽을 선택적으로 적출하는 술식이 소개하였다⁸⁾. 선택적 이하선 심층엽 절제

술을 시행함으로써 이하선의 타액 분비 기능을 보존하고, 안면신경 마비와 미각성 발한의 발생율을 감소시킬 수 있으며, 더 나은 심미적 결과를 얻을 수 있다고 보고되었다⁸⁻¹¹⁾. 저자 등은 이하선의 심층엽에 발생한 종양을 선택적 이하선 심층엽 절제술을 통해 치료하였기에 이에 대한 증례를 문헌고찰과 함께 보고하고자 한다.

II. 증 례

14세 여자 환자가 6개월 전부터 발생한 우측 귀 아래 부위의 무통성 종창을 주소로 내원하였다. 특별한 기왕력은 없었으며, 감각이상 또는 안면신경의 기능 이상은 관찰되지 않았다. 자기공명영상 (magnetic resonance imaging) 촬영 결과 우측 이하선에 약 5cm 정도의 둥글고 경계가 명확한 병소가 관찰되었다 (Fig. 1).

이 병소는 T1 강조영상에서 주위 타액선 조직에 비해 상대적으로 낮은 신호강도를 보였으며, T2 강조영상에서는 균일한 높은 신호강도를 보였으나 병소 내부에 부분적으로 낮은 신호강도를 보였다. 이하선의 표층엽이 외측으로 밀려난 것으로 보아 종양은 이하선의 심층엽에서 발생한 것으로 평가되었다.

김 형 준

120-752 서울특별시 서대문구 성산로 250

연세대학교 치과대학 구강악안면외과학교실, 구강종양연구소

Hyung Jun Kim

Department of Oral and Maxillofacial Surgery, Oral Cancer Research Institute, College of Dentistry, Yonsei University, 250 Sungsan-no, Seodaemun-gu, Seoul, 120-752, Korea

Tel: 82-2-2228-3132 Fax: 82-2-364-0992

E-mail: kimoms@yuhs.ac

*이 논문은 2008년도 정부(교육과학기술부)의 재원으로 한국학술진흥재단의 지원을 받아 수행된 연구임(KRF-2008-005-J00803).

임상 및 자기공명영상 소견을 바탕으로 이하선 심층엽에 발생한 다형성선종으로 진단한 후 안면신경을 보존하면서 이하선 전적출술 또는 아전적출술을 시행하기로 계획하였다. 전신마취 하에 modified Blair incision¹²⁾ 시행 후, 피부관을 전후방으로 거상하여 이하선 근막을 노출시켰다. 이하선의 표층엽을 하방에서 상방으로 박리하였으며, 이후 안면신경 내측으로 종양이 관찰되었다 (Fig. 2. A).

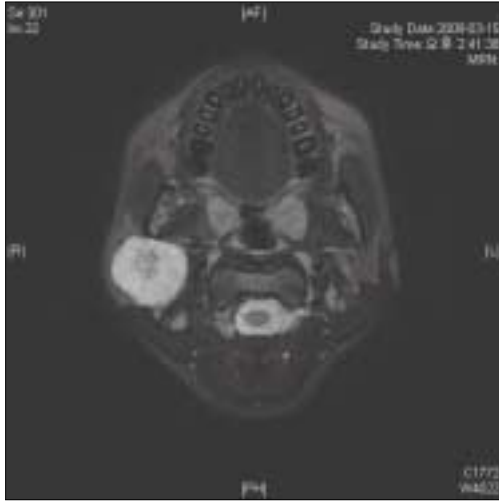


Fig. 1. Pre-operative MRI showing well-circumscribed, round tumor located in the deep lobe of the right parotid gland.

표층엽을 완전히 적출하지 않은 상태에서 종물 적출이 가능할 것으로 판단되어, 현미경(microscope)을 이용하여 안면신경의 하악연지(marginal mandibular branches)와 협분지(buccal branches)를 종물로부터 박리하여 상방으로 견인 후, 심층엽을 포함한 종물을 적출하였다 (Fig. 2. B, C).

Stensen's duct는 표층엽에 잘 보존된 상태였다. 안면신경의 하악연지와 협분지를 원래 상태로 위치시키고 상방 견인했던 표층엽으로 덮어주었다 (Fig. 2. D, E).

종물의 조직검사 결과 피막을 포함한 다형성선종 (Pleomorphic adenoma with capsular involvement)으로 보고되었다 (Fig. 3. A, B).

수술 후 환자의 안모는 양호하였으며 (Fig. 4), Stensen's duct를 통한 타액 분비 기능은 정상이었다. 수술 직후 우측 안면신경 하악연지의 기능 감소(weakness of marginal mandibular branches)가 관찰되었으나 (Fig. 4) 술후 2개월째부터 점차 호전되어 정상적으로 회복되었다. 미각성 발한 소견은 관찰되지 않았다.

술후 3개월째 촬영한 자기공명영상에서 특기할 이상 소견은 관찰되지 않았다 (Fig. 5).

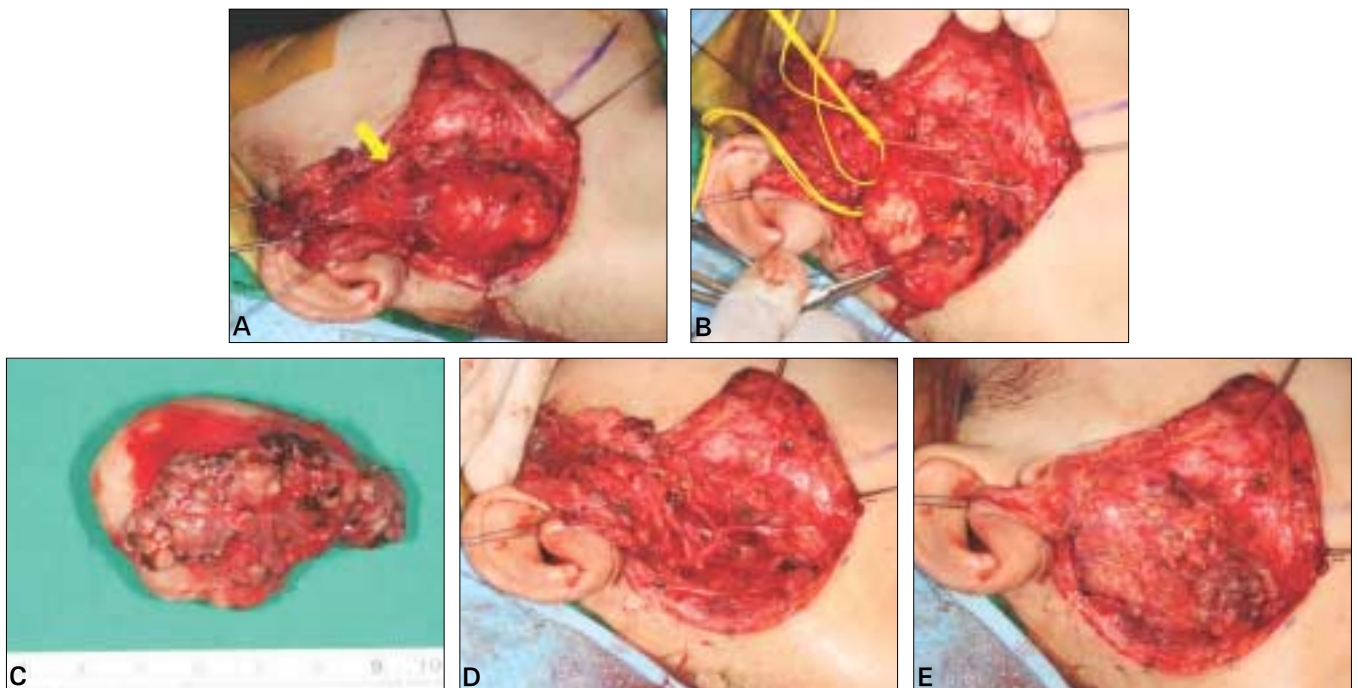


Fig. 2. A. Superficial lobe of the parotid gland containing Stensen's duct (arrow) is left attached as a pedicle. The tumor is exposed in the deep lobe. B. Facial nerve branches are dissected and separated from the tumor. C. Resected tumor mass with glandular parenchyma of the deep lobe. D. The facial nerve branches are well-preserved. E. The superficial lobe is replaced to cover the facial nerve.

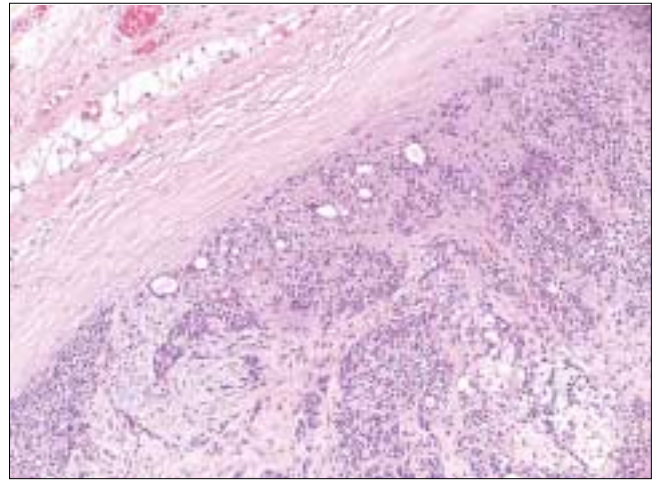
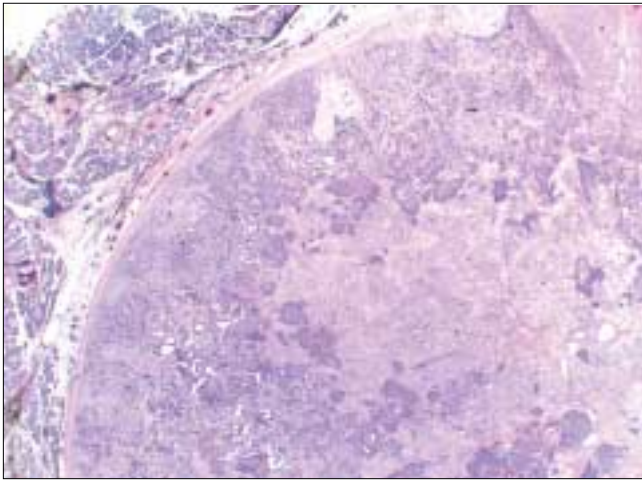


Fig. 3. A. Pleomorphic adenoma with deep lobe of the parotid gland (x10). B. Pleomorphic adenoma with capsular involvement (x100).

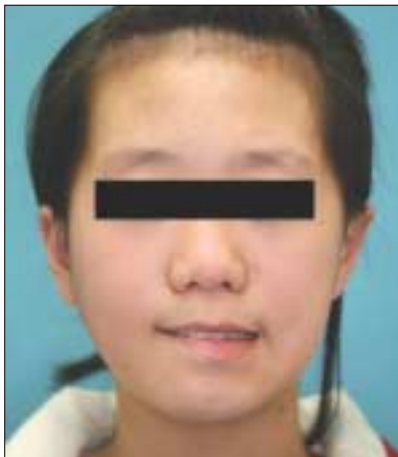

Fig. 4. Post-operative facial photograph taken 2 months after the surgery showing esthetic outcome. There is weakness of the marginal mandibular branch.

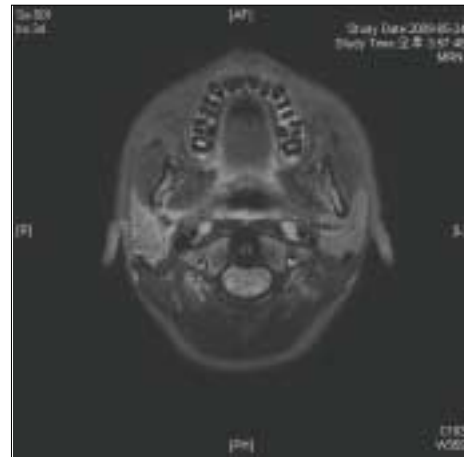


Fig. 5. Post-operative MRI taken 3 months after the surgery showing no abnormal finding.

Ⅲ. 고 찰

이하선은 안면신경과 그 가지들에 의해 표층엽과 심층엽으로 나뉘지며 표층엽과 심층엽은 협부(isthmus)에 의해 연결되어 있다¹³⁾. 대부분의 이하선 종양은 표층엽에서 발생하며, 약 10% 정도만이 심층엽에서 발생한다^{3,5)}. 이하선의 심층엽에 발하는 종양의 약 80~90%가 다형성선종(pleomorphic adenoma)이며, 나머지는 선양낭성암종(adenoid cystic carcinoma), 점액표피양암종(mucoepidermoid carcinoma)와 선방세포암종(acinic cell carcinoma) 등이 차지한다²⁾.

이하선에 발생한 다형성선종의 치료는 수술적 적출이다. Patey 등에 의한 연구에 의하면 종양의 단순 적출술(enucleation)을 시행할 경우 종양 세포가 남아있을 가능성이 있다고 보고하였으며¹⁴⁾, Donovan 등은 다형성선종의 단순적출술 후 재발률이 20~45%로 높게 나타났음에 비해, 이하선

의 부분적출술(partial parotidectomy)을 시행할 경우 재발률이 2%로 낮게 나타난다고 보고하였다¹⁵⁾. 다른 연구에서도 이하선 표층엽 절제술(superficial parotidectomy), 이하선 아전적출술(subtotal parotidectomy), 또는 이하선 전적출술(total parotidectomy)을 시행할 경우 종양의 재발률이 감소된다고 하였다¹⁶⁻¹⁸⁾. 따라서 이하선의 심층엽에 종양이 발생한 경우 이하선의 천층엽 절제술 후 안면신경을 보존하면서 종양을 포함한 이하선의 심층엽을 절제하는 이하선 전적출술 또는 아전적출술이 시행되어 왔다⁶⁾. 하지만 이하선 전적출술을 시행할 경우 이하선의 타액 분비 기능 소실, 안면신경 마비, 안면 함몰로 인한 안면비대칭 및 미각성 발한(Frey's syndrome) 등의 합병증이 발생할 수 있다⁷⁾. 이로 인해 이하선의 심층엽에 다형성선종이 발생한 경우, 단순적출술로 인한 재발 가능성을 줄이고, 이하선 전적출술로 인한 합병증을 최소화시키기 위한 절충안으로 이하선의 천

층엽과 안면신경을 보존하면서 심층엽을 선택적으로 적출하는 술식이 소개되었다⁷⁾. 이후 이러한 보존적인 이하선 적출술 만으로도 종양의 재발을 효과적으로 방지할 수 있음을 뒷받침하는 연구들이 보고되었다⁸⁻¹⁰⁾.

이하선 적출술을 시행할 경우 가장 심각한 합병증은 안면신경의 마비이다. Gaillard 등은 안면신경을 보존하면서 이하선 전적출술을 시행한 76명의 환자 중 60.5%에서 수술 직후 안면신경의 기능이상이 나타났다고 보고하였다¹⁹⁾. 반면에 보존적 이하선 적출술을 시행할 경우 안면신경 마비의 발생률이 감소한다고 보고되었다²⁰⁾. 또한 이하선 적출술 후 나타나는 안면신경의 마비 중 하악연지의 마비가 다른 가지들에 비해 흔하게 발생한다고 보고되었다²¹⁾.

이하선 적출술을 시행할 경우 발생하는 가장 흔하게 발생하는 합병증은 미각성 발한이다. 미각성 발한이란 이개측두부위의 피부 한선에 분포하는 신경절후 교감신경 섬유가 손상된 후 이하선에 분포하는 신경절후 부교감신경 섬유와 비정상적으로 재분포되어, 타액 생성 및 분비 시 피부의 홍조와 발한이 발생하는 것이다. 미각성 발한의 발생률은 이하선 절제의 범위와 반비례하여 나타난다고 알려져 있다⁷⁾. Laccourreye 등은 이하선 전적출술 후 미각성 발한의 발생률이 65.9%라고 보고하였으며, 이하선 절제의 범위가 술후 안면신경 마비의 발생률과 직접적인 연관이 있다고 보고하였다⁶⁾. 따라서 이하선의 심층엽에 종양이 발생한 경우 이하선의 표층엽을 보존하고 심층엽만 선택적으로 절제함으로써 미각성 발한의 발생률을 감소시킬 수 있을 것이다. Singleton 등은 미각성 발한의 발생률이 수술 시 피부관의 두께가 두꺼울수록 감소한다고 보고하였다²²⁾. 따라서 피부관 거상 시에 이하선의 표층엽을 피부관과 함께 거상한다면 미각성 발한의 발생률을 줄일 수 있을 것으로 생각된다.

본 증례에서는 선택적 이하선 심층엽 절제술을 통해 안면 윤곽의 변형을 거의 초래하지 않았으며, 이하선 전적출술을 시행할 경우에 비해 심미적으로 우수한 결과를 얻을 수 있었다. 이러한 결과는 이전의 다른 연구에서도 보고된 바 있다⁷⁻¹⁰⁾. 또한 이하선의 표층엽과 Stensen's duct를 보존함으로써 이하선의 타액 분비 기능을 정상적으로 유지할 수 있었다. 이하선의 표층엽은 이하선 실질 부피의 약 80%를 차지하며, 타액 분비의 약 85~89%를 담당하는데, 이는 이하선 실질의 부피와 타액 분비량간의 높은 상관관계가 있음을 나타낸다^{23,24)}.

이번 증례에서 이하선의 심층엽에 발생한 다형성선종을 심층엽의 선택적 적출술을 통해 치료하여 술후 6개월간의 추적 관찰 기간 동안 재발 소견 없이 이하선의 타액 분비 기능을 유지할 수 있었다. 또한 안면신경의 손상과 미각성 발한 등의 합병증은 발생하지 않았으며, 안면의 함몰 없이 심미적인 결과를 얻을 수 있었다. 이하선 심층엽의 선택적 적출술은 심층엽에 국한되어 발생한 다형성선종의 치료에 있어 매우 효과적인 방법이라 평가된다.

참고문헌

- Horn-Ross PL, West DW, Brown SR. Recent trends in the incidence of salivary gland cancer. *Int J Epidemiol* 1991;20:628-33.
- Som PM, Biller HF, Lawson W. Tumors of the parapharyngeal space: preoperative evaluation, diagnosis and surgical approaches. *Ann Otol Rhinol Laryngol Suppl* 1981;90:3-15.
- Baker DC, Conley J. Surgical approach to retromandibular parotid tumors. *Ann Plast Surg* 1979;3:304-14.
- Hanna DC, Gaisford JC, Richardson GS, Bindra RN. Tumors of the deep lobe of the parotid gland. *Am J Surg* 1968;116:524-7.
- Nigro MF, Jr., Spiro RH. Deep lobe parotid tumors. *Am J Surg* 1977;134:523-7.
- Laccourreye H, Laccourreye O, Cauchois R, Jouffre V, Menard M, Brasnu D. Total conservative parotidectomy for primary benign pleomorphic adenoma of the parotid gland: a 25-year experience with 229 patients. *Laryngoscope* 1994;104:1487-94.
- Leverstein H, van der Wal JE, Tiwari RM, van der Waal I, Snow GB. Surgical management of 246 previously untreated pleomorphic adenomas of the parotid gland. *Br J Surg* 1997;84:399-403.
- Hussain A, Murray DP. Preservation of the superficial lobe for deep-lobe parotid tumors: a better aesthetic outcome. *Ear Nose Throat J* 2005;84:518, 520-2, 524.
- Roh JL, Park CI. Function-preserving parotid surgery for benign tumors involving the deep parotid lobe. *J Surg Oncol* 2008;98:42-5.
- Colella G, Giudice A, Rambaldi P, Cuccurullo V. Parotid function after selective deep lobe parotidectomy. *Br J Oral Maxillofac Surg* 2007;45:108-11.
- Avery CM, Fleming K, Siegmund CJ. Preservation of the superficial lobe with tumours of the deep-lobe of the parotid. *Br J Oral Maxillofac Surg* 2007;45:247-8.
- Terris DJ, Tuffo KM, Fee WE, Jr.. Modified facelift incision for parotidectomy. *J Laryngol Otol* 1994;108:574-8.
- Carr RJ, Bowerman JE. A review of tumours of the deep lobe of the parotid salivary gland. *Br J Oral Maxillofac Surg* 1986;24:155-68.
- Patey DH, Thackray AC. The treatment of parotid tumours in the light of a pathological study of parotidectomy material. *Br J Surg* 1958;45:477-87.
- Donovan DT, Conley JJ. Capsular significance in parotid tumor surgery: reality and myths of lateral lobectomy. *Laryngoscope* 1984;94:324-9.
- Spiro RH. Salivary neoplasms: overview of a 35-year experience with 2,807 patients. *Head Neck Surg* 1986;8:177-84.
- Woods JE, Chong GC, Beahrs OH. Experience with 1,360 primary parotid tumors. *Am J Surg* 1975;130:460-2.
- Maynard JD. Management of pleomorphic adenoma of the parotid. *Br J Surg* 1988;75:305-8.
- Gaillard C, Perie S, Susini B, St Guily JL. Facial nerve dysfunction after parotidectomy: the role of local factors. *Laryngoscope* 2005;115:287-91.
- Yamashita T, Tomoda K, Kumazawa T. The usefulness of partial parotidectomy for benign parotid gland tumors. A retrospective study of 306 cases. *Acta Otolaryngol Suppl* 1993;500:113-6.
- Nichols RD, Stine PH, Bartschi LR. Facial nerve function in 100 consecutive parotidectomies. *Laryngoscope* 1979;89:1930-4.
- Singleton GT, Cassisi NJ. Frey's syndrome: incidence related to skin flap thickness in parotidectomy. *Laryngoscope* 1980;90:1636-9.
- Zhao K, Qi DY, Wang LM. Functional superficial parotidectomy. *J Oral Maxillofac Surg* 1994;52:1038-41.
- Chausu G, Dori S, Sela BA, Taicher S, Kronenberg J, Talmi YP. Salivary flow dynamics after parotid surgery: a preliminary report. *Otolaryngol Head Neck Surg* 2001;124:270-3.