

하악골체에 발생한 주변성 골종의 증례 보고

황주홍 · 김태완 · 이정근 · 송승일

아주대학교 의과대학 치과학교실

Abstract (J. Kor. Oral Maxillofac. Surg. 2009;35:380-383)

PERIPHERAL OSTEOMA OF THE MANDIBLE BODY : A CASE REPORT AND REVIEW OF THE LITERATURE

Ju-Hong Hwang, Tae-Wan Kim, Jeong-Keun Lee, Seung-Il Song

Department of Dentistry, School of Medicine, Ajou University

Osteoma is a slow growing benign osteogenic lesion characterized by proliferation of compact or cancellous bone. Osteomas may be classified as peripheral, central, or extraskeletal. Central osteoma arise from the endosteum, peripheral osteoma from the periosteum, and extraskeletal soft tissue osteoma within a muscle. Peripheral osteoma of the mandible is uncommon. They manifest as asymptomatic, fixed tumors of bony-hard consistency that may be sessile or pedunculated. Radiographically, a well circumscribed round or oval radiopaque mass is seen. Here, we report a case of a huge solitary peripheral osteoma of the buccal posterior mandible in a 40-year-old woman who was otherwise in good health. The patient visited at the dental clinic because the lesion makes esthetic problem. Treatment was performed by surgical esthetic recontouring and histological examination. The patient remains free of recurrence after surgical esthetic recontouring operation

Key words: Osteoma, Peripheral osteoma, Mandible, Cortical type

(원고접수일 2009. 9. 18 / 1차수정일 2009. 9. 23 / 2차수정일 2009. 9. 29 / 게재확정일 2009. 10. 1)

I. 서 론

골종은 치밀골 또는 해면골이 서서히 지속적으로 성장하는 양성종양으로 정의된다^{1,2,4-12)}.

골종의 발생한 위치에 따라 두통, 안면부 동통, 부종, 개구제한 등을 일으키는 경우가 있으며 대부분 압박에 의해 증상이 발현된다¹²⁾. 그러나 골종은 일반적으로 동통을 수반하지 않기 때문에 안면 비대칭, 기능 장애를 동반하지 않는 경우 발견되기 어렵다³⁾.

발생 기원에 따라 골 표면에 발생하는 주변성 골종(peripheral osteoma)과 골수질에 발생하는 중심성 골종(central osteoma), 연조직 및 근육 내에 발생하는 골격 외 골종(extraskeletal osteoma)으로 분류된다^{4,6,8,9,12)}. 골종은 단독성 또는 다발성으로 발생할 수 있으며 다발성 골종은 대부분 Gardner's syndrome과 연관 된다^{1-4,8-12)}. 주변성 골종은 두개골과 악안면골에 대부분 발견된다. 호발부위는 전두동, 사

골동, 상악동 순이며 외이도, 안와, 측두골, 익상돌기, 턱뼈 등에도 관찰된다^{6,9,12)}. 구강 내 골종은 잘 발생하지 않으며 하악골에서는 발생하는 경우는 드물다¹⁰⁾. 그리고 성별과 나이에 따른 차이를 보이지 않는다. 방사선학적으로 병소는 경계가 명확한 방사선 불투과상의 원형, 타원형의 덩어리로 보이며 조직학적 구성에 따라 치밀골 골종(compact type osteoma), 해면골 골종(cancellous type osteoma), 혼합골종(mixed-type osteoma)으로 분류된다¹³⁾.

저자 등은 단독으로 하악체 외측에서 치밀골 형태의 조직학적 소견을 보이며 특이하게 발생한 거대 주변성 골종을 외과적 절제 후 환자의 불편감 및 안면의 심미성을 개선한 증례가 있어 문헌 고찰과 함께 보고하는 바이다.

II. 증례 보고

40세 여성 환자가 좌측 하악체부 돌출을 주소로 2008년 8월 아주대학교 병원 치과에 내원 하였다. 환자는 평소 상기 병변을 인지하지 못하고 지내오던 중 최근 좌측 턱 부위가 더 부은 것 같은 느낌이 들어 이에 대한 진단 및 치료를 위해 내원 하였다. 정모 및 측모 관찰시 좌측 하악체부에 경결성 종괴가 촉진 되었으며 이에 따른 경미한 안모 비대칭이 관찰되었다. 환자를 문진한 결과 외상이나 감염 등의 특

송 승 일

443-721 경기도 수원시 영통구 원천동 산5번지

아주대학교 의과대학 치과학교실

Seung-Il Song

Department of Dentistry, School of Medicine, Ajou University

San 5, Woncheon-dong, Yeongtong-gu, Suwon 443-721, Korea

Tel: 83-31-219-5328 Fax: 82-31-219-5329

E-mail: ssi1219@ajou.ac.kr

기할 과거병력이나 가족력, 사회력 등은 없었으며 촉진시 동통이나 개구 장애, 연하 곤란 등의 기능장애도 없었다. 구강 내 임상검사결과 좌측 하악체부에 단독의 돌출된 종괴가 촉진되었고 주변 치아의 동요도, 타진 반응, 치수 생활력 반응은 정상을 보였다. 단독 병소이고 직장 내 출혈, 설사, 복부 동통 등 증상이 없고 직장 내 용종, 골격성 비정상, 다수의 매복치, 과잉치 등이 발견되지 않아 Gardner's syndrome의 가능성은 배제되었다.

파노라마 방사선 사진상 좌측 하악체부에 경계가 뚜렷하고 균일한 타원형의 방사선 불투과상이 관찰되었다(Fig. 1). 컴퓨터 단층 촬영에서는 하악체에서 외측으로 버섯모양의 돌출되어 있는 균일한 방사선 불투과상의 종괴가 관

찰되었다(Fig. 2, 3). 임상적 소견 및 방사선학적 소견상 골성의 양성 종양으로 추정 진단하고 보존적인 절제술 및 생검을 위해 수술을 계획하였다.

술 전 이학적 검사, 흉부 방사선 사진 및 심전도 등은 모두 정상 범주였으며 수술은 전신 마취 하에 구강 내 절개법으로 접근하여 골막으로 싸인 종괴를 노출시킨 후 수술용 톱과 골도를 사용해 하악체부로부터 부분 절제하였고 제거된 종괴는 생검을 위하여 의뢰하였다(Fig. 4, 5). 종괴는 약 $2.1 \times 1.2 \times 1.0\text{cm}$ 의 크기로 표면이 매끄러운 치밀골 형태를 보였으며 조직 검사결과 골세포(osteocyte)가 중심 동맥(central artery) 주위로 원형을 이루며 분포하는 형태를 보여 치밀골형 외골종으로 확진되었다(Fig. 6, 7).

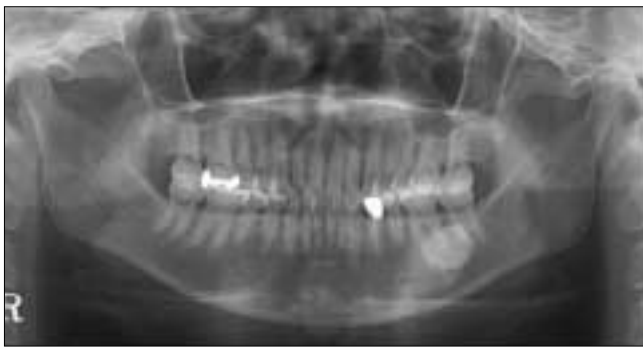

Fig. 1. Preoperative panoramic view.

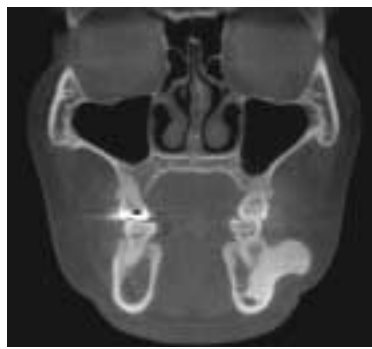


Fig. 2. Preoperative axial CT view.

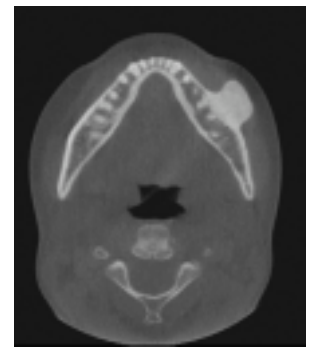


Fig. 3. Preoperative coronal CT view.

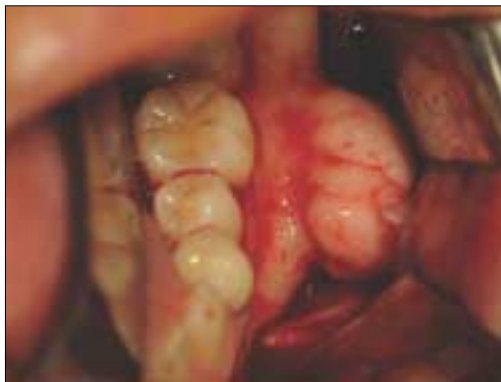

Fig. 4. Intraoral photo during operation.

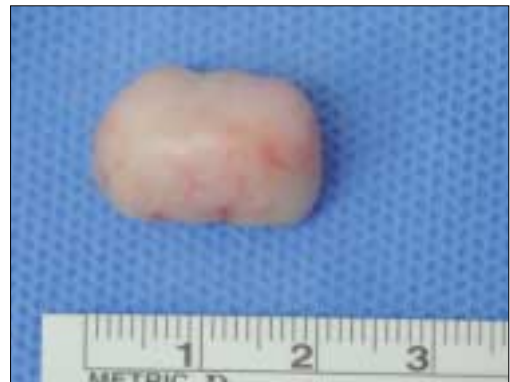

Fig. 5. Resected mass.

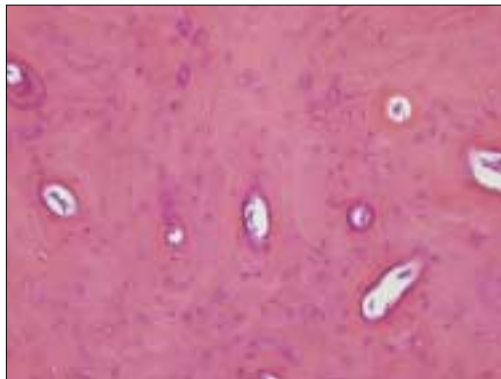


Fig. 6. Microscopic examination(H-E stain X40).

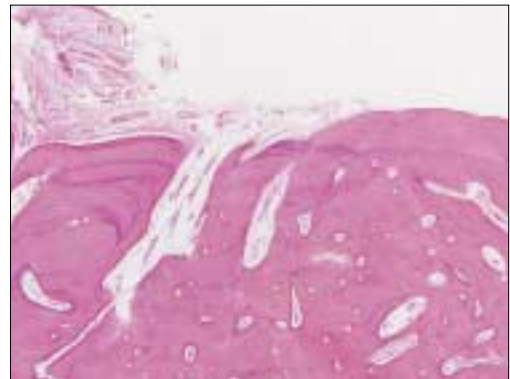


Fig. 7. Microscopic examination(H-E stain X200).

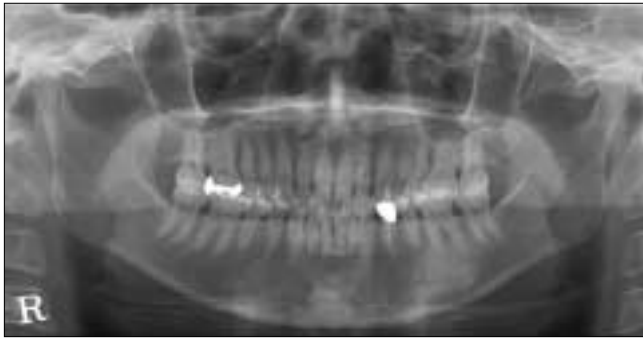


Fig. 8. After postoperative 6 months panoramic view.

술 후 7일간 2세대 세팔로스포린계(cephalosporin) 항생제 및 진통제 처방하였고 매일 구강내 소독치료를 시행하였다. 환자는 수술 후 좌측 하순의 지각둔화를 호소하였지만 점차 완화되어 정상을 회복하였으며 그 외에 특이한 합병증은 없었다. 술 후 2일째에 퇴원하였으며, 술 후 8일째에 외래로 내원하여 발사를 시행하였다. 술 후 6개월까지 외래로 내원하여 임상 검사 및 방사선 촬영을 시행한 결과 안모의 비대칭이 개선되었으며 현재까지 특기할만한 합병증이나 재발의 징후는 보이지 않고 있다(Fig. 8).

III. 고 찰

골종은 잘 분화된 치밀골 또는 해면골의 증식성 양성 종양으로 서서히 성장하는 양상을 보인다^{1,2,4-16}. 골종은 두개골과 악안면골에 대부분 발견되고 호발부위는 전두동, 사골동, 상악동 순이며 외이도, 안와, 측두골, 익상돌기, 턱뼈 등에도 관찰된다^{6,9,12}. 구강내 골종은 잘 발생하지 않으며 하악골에서는 발생되는 경우는 드물다. 그리고 비록 젊은 성인에서 발생률이 다소 높지만 나이에 대한 큰 차이는 없고 성별에 따른 차이 또한 보이지 않는다⁶.

발생기원에 따라 주변성 골종(peripheral osteoma)과 중심성 골종(central osteoma), 골격외 골종(extraskelatal osteoma)으로 분류되며 주변성 골종은 골막으로부터 기인하고 중심성 골종은 골 내막으로부터 발생한다. 그리고 골격 외 골종은 연조직 및 근육으로부터 기인한다고 알려져 있다.

골종의 병인론은 잘 알려져 있지 않지만 골종은 태생 골막(embryonal periosteum)의 잔사나 태아기의 연골 잔사(cartilagenous rests)에서 기원하는 종양으로 인식하는 견해와 한편으로는 외상이나, 감염, 내분비적인 원인에 의해 유발되는 것으로 추측하는 견해, 종물이 아닌 반응성 증식으로 보는 견해도 있다^{2,4,7}. 특히 Kaplan 등은 외상에 대한 반응으로 골종이 발생된다는 병인론을 제시하였고 이들 연구 증례에 따르면 하악골 골종의 24%에서 외상의 병력이 조사되었고 외상에 취약한 하악의 하경계면과 협부면에 골종이 잘 발생하며 근부착 부위에 발생한다고 보고하고 있다³. 본 증례의 경우 환자의 외상에 대한 뚜렷한 기억이

없고 주변 근육과의 관계가 명확하지 않았다.

골종은 단독성 또는 다발성으로 발생할 수 있으며 다발성 골종은 Gardner's syndrome과 연관되고 염색체성 우성형의 유전 질환이다. Gardner's syndrome 환자는 직장 내 출혈, 설사, 복부 동통 등의 증상을 나타내는 경우가 많고 직장 내 용종, 골격성 비정상, 다수의 매복치, 과잉치 등의 삼징후가 발견 된다^{1-4,8-10}. 또한 Gardner's syndrome과 동반된 환자에서 직장 내 용종의 악성변화 가능성이 높을 수 있으므로 악골 부위에 다발성 골종이 발견되었을 경우 주의 깊은 관찰이 필요하다. 본 증례에서는 Gardner's syndrome으로 의심되는 소견이 보이지 않았다.

진단은 임상 검사와 방사선 검사로 가능하며, 골종은 대부분의 경우 특별한 임상증상 없이 서서히 증식하며 때때로 피질골을 침범하여 악골에 딱딱한 종창을 일으켜 안면 비대칭을 일으키기도 한다. 또한 발생 부위에 따라 개구, 연하, 발음 등에 영향을 주기도 한다. 특히 전산화 단층 촬영은 병변의 입체적 크기 및 형태와 인접 중요 구조물과의 관계를 구분하는데 유용한 것으로 알려져 있다.

골종의 조직 병리학적 소견으로 골수조직이 극히 적고 정상 치밀골의 구조가 나타나는 치밀골종(compact osteoma)과 골소주와 fibro-fatty marrow로 구성된 해면골종(cancellous osteoma)이 있고 골생성은 상당히 활발하게 나타난다. 본 증례의 경우는 전자에 해당된다¹³.

골종과 감별진단이 필요한 질환에는 외골증(exostoses), 치아종(odontoma), 유골 골종(osteoid osteoma), 양성 골모세포종(benign osteoblastoma), 백악질 골섬유종(cemento-ossifying fibroma), 백악질 골성병소(cemento-osseous lesion), 섬유 이형성증(fibrous dysplasia), 골육종(osteosarcoma) 등이 있다^{3-5,9,12,13}. 외골증과 주변성 골종은 감별이 필요한데 외골증의 경우 치조골의 협측과 안면부에 나타나는 반면 주변성 골종은 대조적으로 주로 치조골의 설측과 구개부에 나타난다¹². 더욱이 외골증은 진성 신생물이 아니며 반응성, 발육성 병소로 생각된다. 본 증례의 경우 치조골의 협측에 발생하였다는 점에서 외골증 호발 부위와 유사하였으며 형태 및 조직 병리학적 소견 상 골종으로 확진되었다.

치아종은 미맹출 치아 상방에 흔히 발견되는 과오종성 병소로 알려져 있고 법랑질, 상아질, 치수와 백악질로 구성되어 있으며 이들은 치아모양을 형성하는 복합 치아종과 고형의 혹 덩어리를 보이는 복잡 치아종으로 나뉜다. 치아종은 법랑질, 상아질, 치수, 백악질 등으로 구성된다는 점에서 골종과 구분된다. 또한 치아종은 골종과 달리 주변치아의 변위, 주위골의 팽창, 치아의 지연 맹출을 야기할 수 있다^{5,16}. 유골 골종과 양성 골모세포종은 양성 골내 병소로 경계가 명확한 둥근 모양의 골내 종창으로 관찰되며 병소 축진시 동통을 호소한다는 점에서 골종과 구별된다^{5,6,15}. 유골 골종은 0.5-2cm 정도의 작은 크기를 보이고 양성 골모세포종은 2cm 이상은 큰 병소이며 조직학적으로 활발한 세포성 중심부 주변으로 골양 조직이 넓은 대를 형성하며 둘

러 싸고 있다^{7,14,15}). 백악질 골 섬유종은 피막으로 둘러싸인 팽창성 악골내 병소로 경계가 명확하고 구형 석회화, 불규칙한 골로 구성된다^{5,12}). 골종과 다르게 주위 치근 흡수와 치아 변위가 흔히 관찰되며 초기 단계에는 방사선 투과성을 보이다가 점차 방사선 투과성과 불 투과성의 혼재된 양상을 보이며 후기에는 방사선 불 투과성 병소 덩어리를 형성한다^{5,12}). 조직학적으로 골세포를 가지는 불규칙한 모양의 석회화 물질이 유골, 골모 세포등과 섞여있다. 백악질 골성 병소는 골종의 호발부위와 달리 치근단과 밀접히 연관되며 백악질과 유사한 무정형의 구형 석회화 물질을 함유하고 있는 양성-섬유 골성 병소이며 골종과 유사하게 특이 증상은 없다. 하악 전치부에 호발하는 치근단 백악질 이형성증과 광범위하며 구치부에 주로 나타나는 개화성 백악-골 이형성증으로 나뉜다⁵). 치근단 백악질 이형성증은 우연히 발견되는 경우가 많으며 골융해 단계, 백악모세포 단계, 성숙 단계를 거친다. 개화성 백악-골 이형성증은 다발성의 방사선 투과성, 불투과성 병소로 조직학적으로 세포성 결합조직, 석회화물질, 치밀골로 구성된다. 섬유 이형성증은 정상 골 구조가 결합조직과 비기능성 골 소주양 골 구조물로 변하는 무증상의 골성 병소로 단발성 또는 다발성으로 나타나며 내분비 이상과 관련이 있을 수 있다. 섬유 이형성증은 자기 제한적이며 경계가 불명확하며 다발성으로 발생한 경우 McCne-Albright 증후군, Jaffe 증후군등과 관련되는 경우가 많다. 방사선 소견상 “간유리” 또는 “오렌지 껍질” 모양으로 관찰되어 골종과 구별 가능하다. 피질골의 팽창과 치근 변위가 흔하며 주로 치조 백선이 희미해지고 피질골이 얇아진다⁴). 골 육종은 골 세포에서 기원한 가장 흔한 악성 종양으로 조직학적으로 비정형적 골모 세포와 비정상적인 골 또는 유골 형성이 다양한 정도로 관찰된다. 골 육종은 골종과 다르게 매우 빠른 병소의 증식을 보이고 동통이 수반된다. 교합면 방사선 사진상 햇살 모양의 방사선 불 투과성 병소가 관찰된다⁹). 조직 병리학적으로 네 가지 골내 변형과 한 가지 방피질골형이 있으며 비정상적인 골을 둘러싸고 있는 악성 세포와 골 내에 위치하는 악성 세포가 관찰된다. 골종과 다르게 악성 병소이므로 외과적 절제시 정상 골 조직을 많이 잘라내고 광범위하게 화학요법을 병행해야 한다.

골종의 치료는 증상이 있을 때에 시행하며 종양을 완전히 적출하는 것을 원칙으로 하지만 불완전 제거시 지속적인 관찰이 필요하다. 그러나 골종에서 악성으로의 전환은 아직 보고된 바가 없으며 재발은 극히 드문 것으로 알려져 있다³). 골종이 크고 제거시 주위 조직의 손상이 예상될 경우 손상을 피하기 위해 적출시 신중을 기해야 한다. 본 증례에서 환자는 심미적 장애가 가장 큰 문제점이었으며 완전한 제거시 주변 구조물의 과도한 제거로 인해 주변 치아,

치조골, 신경에 손상을 줄 가능성이 있었기에 좌측 하악체 부 돌출된 부위의 제거 후 심미적 재건을 시행하였다. 그리고 골종의 재발 가능성을 지속적으로 관찰하기로 하였으며 술 후 6개월간은 재발 및 악성 전환이 관찰되지 않았다.

참고문헌

1. Ryu DM, Kim HJ, Lee SC. Osteochondroma of the mandibular condyle : a Case report. J Kor Oal Maxillofac Surg 2002;28:132-5.
2. Suh CH, Kim HS. Unusual peripheral osteomas : Report of 2 cases. J Kor Oral Maxillofac Surg 2001;27:3-6.
3. Kim JW, Kim YS, Song TH. A Gigantic Osteoma of the Mandible Accompanied with Dyslalia. Korean J Otolaryngol 1998;41:1342-5.
4. Jeon HS, Lee MH, Jung HS. Multiple Central Osteoma of The Mandible: Report of a case. J Korean Assoc Maxillofac Plast Reconstr Surg. 2002;24:4.
5. Ilana K, Zoe N, Dorian H. Solitary central osteoma of the jaws : a diagnostic dilemma. Oral Surg Oral Med Oral Pathol Oral Radiol Endod 2008;106:22-9.
6. Hankan C, Atila G, Eylem E. Peripheral osteoma of the mandible mimicking a parotid mass. Eur Arch Otorhinolaryngol 2007;264:429-31.
7. Cogburn AC, Hales N, Krempel GA. Endoscopic Resection of a Mandibular Condyle Osteoma : Report of a Case. Laryngoscope, 2008;118:1214-6.
8. Sayan NB, Uçok C, Karasu HA, Gunhan O. Peripheral Osteoma of the Oral and Maxillofacial Region: A Study of 35 New Cases. J Oral Maxillofac Surg 2002;60:1299-301.
9. Johann AC, de Freitas JB, de Aguiar MC, de Araujo NS, Mesquita RA. Peripheral osteoma of the mandible: case report and review of the literature. Journal of Cranio-Maxillofacial Surgery 2005;33:276-81.
10. Umit Ertas, Sinan Tozoglu. Uncommon Peripheral Osteoma of the Mandible: Report of Two Cases. the Journal of Contemporary Dental Practice, 2003;4:98-103.
11. Yitzhak Woldenberg, Michael Nash, Lipa Bodner. Peripheral osteoma of the maxillofacial region. Diagnosis and management: A study of 14 cases. Med Oral Patol Oral Cir Bucal 2005;10:139-42.
12. Mintz S, Velez I. Central ossifying fibroma: an analysis of 20 cases and review of the literature. Quintessence Int 2007;38:221-7.
13. Dalambiras S, Boutsoukis C, Tilaveridis I. Peripheral osteoma of the maxilla: Report of an unusual case. Oral Surg Oral Med Oral Pathol Oral Radiol Endod 2005;100:19-24.
14. Jones AC, Prihoda TJ, Kacher JE, Odingo NA, Freedman PD. Osteoblastoma of the maxilla and mandible: a report of 24 cases, review of the literature, and discussion of its relationship to osteoid osteoma of the jaws. Oral Surg Oral Med Oral Pathol Oral Radiol Endod 2006;102:639-50.
15. Rawal YB, Angiero F, Allen CM, Kalmar JR, Sedghizadeh PP, Steinhilber AM. Gnathic osteoblastoma: clinicopathologic review of seven cases with long-term follow-up. Oral Oncol 2006;42:123-30.
16. Junquera L, de Vincente JC, Roig P, Olay S, Rodriguez-Recio O. Intraosseous odontoma erupted into the oral cavity: an unusual pathology. Med Oral Patol Oral Cir Bucal 2005;10:248-51.