

하악 전치부 무치악부의 임플란트 식립 후 발생한 설하 부위의 출혈과 기도폐쇄

양승빈 · 장창수 · 장용욱 · 이우희 · 임진혁 · 김좌영 · 양병은

한림대학교 의과대학 구강악안면외과학교실, 한림대학교 임상치의학대학원 구강악안면임프란트학과

Abstract (J. Kor. Oral Maxillofac. Surg. 2009;35:499-501)

HEMORRHAGE OF SUBLINGUAL REGION AND AIRWAY OBSTRUCTION THAT OCCURRED AFTER DENTAL IMPLANT PLACEMENT ON MANDIBLE ANTERIOR EDENTULOUS AREA : CASE REPORT

Seung-Bin Yang, Chang-Su Jang, Yong-Wook Jang, Eui-Hee Lee,
Jin-Hyuk Yim, Jwa-Young Kim, Byoung-Eun Yang

Department of Oral and Maxillofacial Surgery, School of Medicine, Hallym University

Department of Oral and Maxillofacial Implantology, Graduate School of Clinical Dentistry, Hallym University

Because sublingual region is well-vascularized and sublingual artery is passed throughout this region, it should be careful not to perforate lingual cortex when placing dental implant on mandible. A 83-years-old male complained severe sublingual hematoma, hemorrhage and dyspnea came our outpatient department. He had received dental implant placement in the same day. He needed hemostasis and airway control. If soft tissue of sublingual region and the artery are injured, it may result in life-threatening excessive hemorrhage. In dental implant surgery, especially mandible, we should recognize the accurate shape of mandible and anatomy of sublingual region. It is important to stop anticoagulant agent before surgery. When a patient has airway obstruction, the operator should manage airway quickly.

Key words: Sublingual hemorrhage, Airway obstruction, Tracheotomy, Dental implant

(원고접수일 2009. 10. 19 / 1차수정일 2009. 10. 29 / 2차수정일 2009. 11. 10 / 게재확정일 2009. 11. 18)

I. 서론

임플란트를 이용한 보철치료는 점점 보편화되고 있으며 그에 수반되는 관련 합병증도 자주 발생되고 있다. 수술 후 기본적인 합병증인 출혈, 동통, 부종, 염증, 감염부터 임플란트 구조물의 파절과 같은 기계적인 합병증까지 임플란트의 합병증은 다양하게 보고되고 있다¹⁾.

초기 수술과 관련하여서 해부학적 중요부위에 대한 인지 부재 및 섬세한 수술술기의 부족으로 발생하는 문제들도 많이 보고 되고 있다. 특히 설하 부위는 설신경 등과 같은 중요한 해부학적 구조물이 많고 혈류가 풍부한 지역으로, 수술시 손상되지 않도록 주의해야 하는 부위이다²⁾.

하악에 임플란트를 식립시 컴퓨터 단층촬영을 시행하지 않고는 정확한 임플란트 식립 방향과 부위를 삼차원적으

로 확인할 수 없기 때문에 하악골 설측 피질골의 천공을 항상 유념하고 주의하여야 한다.

노화 및 치아상실에 따른 하악골의 해부학적 인지 부재로 잘못 식립되어 구강저에 출혈 및 부종을 동반한 환자에 대해 보고하고 관련 문헌을 고찰해 본다.

II. 증례보고

2009년 6월 23일, 83세 남자 환자가 호흡곤란과 혀 밑, 턱 밑의 부종, 수술 부위의 출혈을 주소로 본원 외래에 내원하였다. 오전에 개인의원에서 하악 피개의치를 위한 임플란트를 2개 식립한 후에 증상이 발생하였다고 진술하였다. 내원 당시 산소포화도는 98% 이상 유지되고 있었지만 호흡이 일정치 않고, 고개를 조금만 젖혀도 호흡이 전혀 되지 않는 상황이었다. 혀는 부종이 너무 심해 입을 다물 수 없었다 (Fig. 1). 전신 병력으로는 고혈압이 있었다. 이와는 별개로 아스피린을 장기간 복용하였고, 수술 1주일 전에 복용을 중단하였다고 진술하였다.

우리는 임플란트 식립을 위한 골형성시 기구가 하악골의 설측을 관통시키고, 연조직이 기구에 말리면서 설하동맥이 손상받은 것이라고 추정하였다. 출혈과 부종의 진행을

양 병 은

431-070 경기도 안양시 동안구 평안동 896
한림대학교 의과대학 구강악안면외과학교실

Byoung-Eun Yang

Dep. of OMFS, School of medicine, Hallym university,
Pyeongan-dong, Dongan-gu, Anyang-si, Gyeonggi-do, 431-070, South Korea
Tel: 82-31-380-3875 Fax: 82-31-380-3872

E-mail: omsyang@gmail.com

막기 위한 수술을 필요했지만 환자가 호흡곤란으로 양와위를 유지할 수 없는 문제가 있어 전신 마취 하 응급수술을 시행하기로 결정하였다.

하지만 전신 마취를 위한 기관내 삽관에서 문제가 발생하였다. LMA(Laryngeal mask Airway)를 사용하려 하였으나 그것도 부종이 너무 심하여, 하악저부위의 혈종을 일단 절개하여 어느 정도 기도부위의 공간을 확보한 후 LMA를 삽관 후 기관 절개술을 시행하여 기도를 확보하였다.

구내로는 무치악 치조정에 절개선을 주어, 설측으로 접근했다. 식립된 임플란트는 제거되었다 (Fig. 2). 임플란트 제거 후 하악골이 설측으로 천공된 것을 확인할 수 있었다 (Fig. 3).

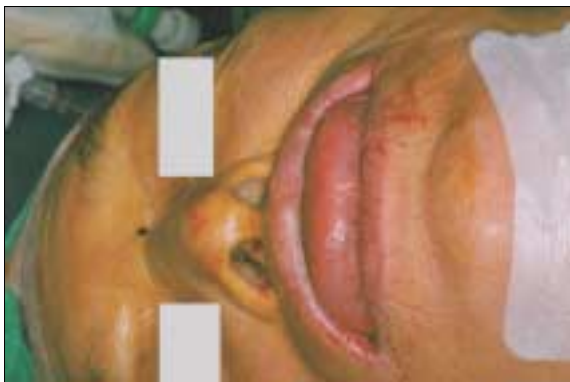

Fig. 1. Excessive swelling of tongue.



Fig. 2. Dental implant was removed.

Bosmin 지혈제와 surgicel을 이용하여 지혈을 시도하였다. 출혈이 많이 줄었지만 완전히 멈추지는 않은 상태에서 hemovac을 적용한 후 수술을 종료하였다.

수술 후 환자는 중환자실에 입원하였다. 술후 산소포화도는 95%이상 유지하였으나, 산소 투여를 중지하면 산소포화도 역시 80%대로 떨어졌다. 술후 혈액검사서 헤모글로빈이 12.1 g/dL이었고, 혈액 응고 검사에 PT INR이 1.16이었다.

술후 전산화단층촬영 결과, 혀와 혀밑의 부종으로 구강내의 공간이 없어진 것을 확인할 수 있었다. 또한 시상면에서, 천공된 하악골과 배열이 흐트러진 연조직을 확인하였다 (Fig. 4A, B). 이것으로 골형성시 기구가 연조직을 여러차례 휘감았고, 이에 설하동맥과 연조직이 손상된 것임을 확인할 수 있었다.

술후 9일 동안 부종은 서서히 감소하였고, 이에 호흡도 점차 안정되어 갔다. 술후 1일째에 경부 방사선 측면 사진에서 좁아져있던 기도가 9일째의 경부 방사선 측면 사진에서는 충분히 확보됨을 확인할 수 있었다(Fig. 5A, B).

환자는 기관 튜브를 제거하고, 술후 14일 후 별다른 합병증없이 퇴원하였다.

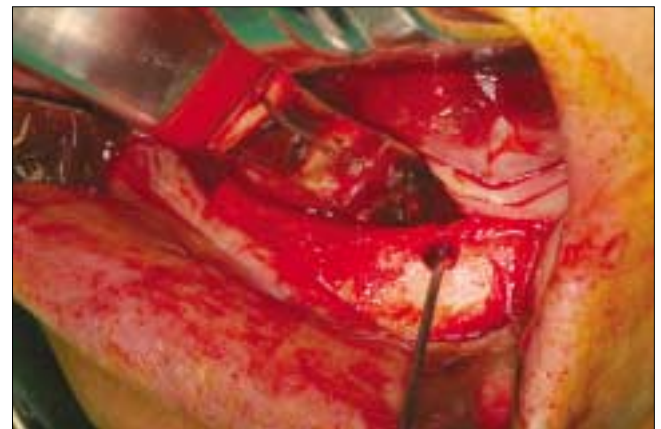


Fig. 3. Clinical view of lingual cortex perforation.

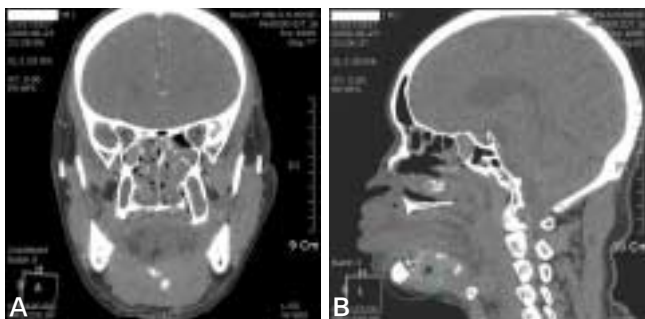


Fig. 4. (A)Coronal view of CT showed oral cavity was narrow. (B)sagittal view of CT showed perforation of mandible and injured soft tissue.

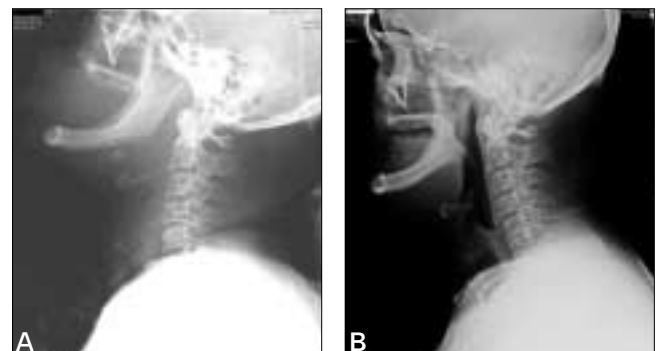


Fig. 5. (A)Lateral view of neck in POD#1. (B)lateral view of neck in POD#9.

Ⅲ. 고 찰

임플란트 합병증 중 하악 설측 피질골을 천공시켜 생명을 위협하는 출혈과 부종이 일어나는 경우는 흔치 않다. 주로 설하 부위의 동맥을 손상시켜 출혈이 발생하는데, 주로 설하동맥이 손상받는다. 설하동맥은 설동맥의 가지로서 설골설근 앞모서리에서 나와 악설골근, 설하선, 설소대 및 구강저의 점막 및 치은에 분포한다(Fig. 6). 이러한 혈관 손상을 피하기 위해서 몇 가지 방법이 제시되었는데, Mardinger 등은 인간의 사체를 통한 연구에서 설하의 혈관에서부터 하악 견치까지의 거리가 14.5mm이며, 이 때문에 견치 전방부위의 임플란트 식립시 설측 피질골을 뚫지 않도록 주의해야한다고 주장하였다³⁾. Hofschneider 등은 비슷한 주제를 연구하면서, 이 같은 합병증을 예방하기 위해 하악의 설측 점막 골막 거상하거나 전산화 단층촬영과 같은 비침습적 영상을 통한 진단이 필요하다고 주장하였다⁴⁾. Givol 등은 또한 하악 견치 부위에 14mm 이하의 임플란트를 선택할 것을 추천하였다⁵⁾.

최근에는 특히 최소 침습 수술인 flapless 수술이 각광받고 있는데, 이러한 합병증이 일어날 가능성이 더 높을 것으로 생각된다. 따라서, 노인의 하악 무치악부에 flapless 수술을 하는 것은 더욱 더 신중을 기해야 할 것이다.

항응고제의 복용도 수술출혈에 대하여 주의해야 할 부분이다. 저용량의 아스피린의 경우 치과 치료 전 중단하는 것에 대한 의견이 분분한데, Ardekian 등은 중단이 필요없다고 하였고⁶⁾, Van der Meer는 마지막 복용으로부터 7일 중지하는 것을 추천하였다⁷⁾. 하지만 아스피린 복용을 자의로 중단하는 경우 혈전증과 같은 심혈관계 합병증이 유발될 수 있으므로 반드시 내과의와 상의하는 것이 필요하다.

또한 항응고제를 중단하였더라도 환자의 상태에 따라 미리 출혈지수를 검사하는 것이 바람직하다. Pototski 등은 치과의 외과적 술식을 위해 PT INR이 2.5일 때가 출혈과 혈

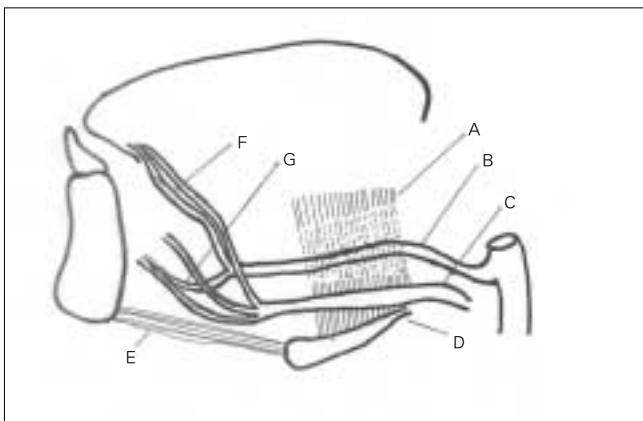


Fig. 6. Anatomical schema of sublingual region. (A)Hyoglossus m. (B)Lingual a. (C)Lingual v. (D)Hyoid bone. (E)Geniohyoid m. (F)Deep lingual a. (G)Sublingual a.

전색전증의 위험성이 최소화된다고 하였지만 PT INR이 그보다 높더라도 4.0 이하인 경우에는, 통상적인 구강내 소수술이 안전하게 시행될 수 있다고 보고하였다⁸⁾.

기관 절개술은 상부 기도(氣道), 특히 인두·후두의 협착 또는 폐색 때문에 일어난 호흡곤란에 시술하는 것이다. 본 증례에서도 상기도 폐쇄로 인해 기관내 삽관이 어려웠기 때문에 시행되었다. 또한 기관절개술을 통하여 전신 마취 하 적절한 지혈 처치가 가능했다.

Ⅳ. 결 론

하악 무치악부의 임플란트 식립시 발생할 수 있는 설하 부위의 대량 출혈과 부종은 설측 피질골의 천공으로 설하동맥이 손상받아 발생한다. 이것이 기도폐쇄로 이어져 생명을 위협하는 합병증이 된다.

본 교실에서는 위와 같은 합병증이 나타난 환자를 기관 절개술과 적절한 지혈로 치료하였고, 술후 현재까지 합병증 또는 재발없이 주기적인 관찰을 시행하고 있다.

하악 무치악부, 특히 해부학적으로 설하 동맥과 가까운 전방부에 임플란트 식립시 위와 같은 합병증을 피하기 위해 정확하고 주의깊은 기구조작을 해야한다.

참고문헌

1. Goodacre J, Bernal G, Rungcharassaeng K. Clinical complications with implants and implant prostheses. J Prosthet Dent 2003;90:121-32.
2. Kalpidis CD, Setayesh RM. Hemorrhaging associated with endosseous implant placement in the anterior mandible: a review of the literature. J Periodontol. 2004;75:631-45. Review.
3. Mardinger O, Manor Y, Mijiritsky E, Hirshberg A. Lingual peri-mandibular vessels associated with life-threatening bleeding: an anatomic study. Int J Oral Maxillofac Implants. 2007;22:127-31.
4. Hofschneider U, Tepper G, Gahleitner A, Ulm C. Assessment of the blood supply to the mental region for reduction of bleeding complications during implant surgery in the interforaminal region. Int J Oral Maxillofac Implants. 1999;14:379-83.
5. Givol N, Chaushu G, Halamish-Shani T, Taicher S. Emergency tracheostomy following life-threatening hemorrhage in the floor of the mouth during immediate implant placement in the mandibular canine region. J Periodontol. 2000;71:1893-5.
6. Ardekian L, Gaspar R, Peled M, Brener B, Laufer D. Does low-dose aspirin therapy complicate oral surgical procedures? J Am Dent Assoc. 2000;131:331-5.
7. Van der Meer J. Aspirin, a risk factor for bleeding at dental procedures. Ned Tijdschr Tandheelkd. 1995;102:293-5.
8. Pototski M, Amenábar JM. Dental management of patients receiving anticoagulation or antiplatelet treatment. J Oral Sci. 2007;49:253-8.