

고정성 보철 및 임플란트 교합 이론 총정리

전남대학교 치의학전문대학원 치과보철학교실
교수 박 상 원

1. 고정성 보철의 교합

교합은 저작의 관점에서 보면 악구강계에서 가장 중요한 부분이다. 국소적으로 잘못된 교합에 의한 파괴적인 스트레스로 인해 자연치에서 흔히 치아의 미세파절, abfraction, 마모, 동요도, 민감도 증가 등의 증상을 볼 수 있고 심한 경우 악관절(TMJ)을 포함한 저작계 전체에도 문제가 나타난다.

새로운 보철물을 제작해 주는 경우에도 교합이 제대로 수복되지 않으면 수복물에 의한 경사 간섭

이나 수직적 과부하 등에 의한 교합적인 문제들이 나타난다. 불량한 교합에 의해 보철물 수복 후 찬 것이나 뜨거운 것에 대한 민감도 증가로 환자가 불편감을 호소하게 되어 불필요한 의인성 근관 치료를 시도하는 경우가 흔하다. 교합 오류로 인해 보철물 이장재의 탈락이나 과도한 마모, 심한 경우 파절이 발생되고, 치아 위치의 변위, 접촉면의 헐거워짐으로 인한 음식물 함입, 비심미적인 치아 배열 등도 볼 수 있다. 경우에 따라 환자의 적응력이 떨어지는 경우 악관절(TMJ) 증상이 초래되어 심한

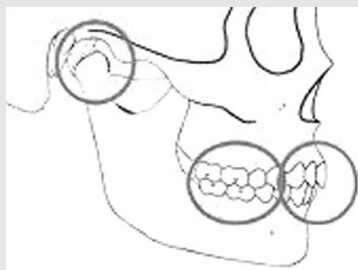


그림 1-A.

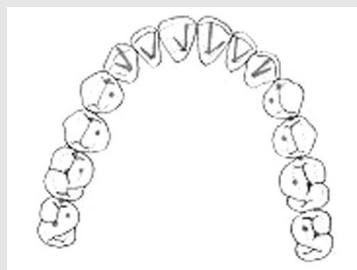

그림 1-B.

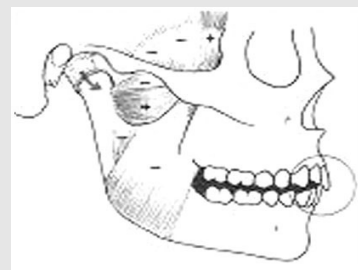

그림 1-C.

그림 1 A. 건강하고 안정적인 TMJ 와 양측에서 동일한 힘으로 동시에 균일한 접촉이 이루어지는 구치부의 중심교합 그리고 심미와 기능이 조화를 이루는 전치부 형성이 교합의 가장 중요한 세 요소이다.

B, C. 조화로운 전치유도 교합에 의해 구치부 이개가 이루어져 저야 구치부 간섭이 없는 건강한 악 구강계를 유지 할 수 있다.

임상가를 위한 특집 2

불편감과 저작근란을 호소한다. 안정되고 편안한 교합을 형성해 주기 위해서는 보철물 제작 시 적절한 치료계획과 함께 기공사와의 긴밀한 의사소통이 필요하다.

교합적으로 만족스러운 보철물 수복을 위해서는 편안하고 안정적인 중심 교합(centric occlusion)과 함께 한계운동과 조화를 이루는 전방유도(anterior guidance)가 이루어져 전방이나 측방이동 시 구치부에서 간섭현상(no interference) 없는 조화로운 교합상태를 만들어 주어야만 한다(그림 1).

1) 안정적인 악관절

비 정상적인 상태의 악관절을 갖고 있는 환자에

서 조화로운 보철물 수복은 불가능하다. 악관절이 건강해야만 균형있는 교합을 만들어 줄 수 있다.

즉 TMJ가 안정적이지 못하면 교합도 안정적일 수 없으므로 치료전 환자의 TMJ의 평가는 매우 중요한 부분이다. 정확한 악관절의 이해를 위해서는 악관절의 해부학적 형태를 잘 이해하고 있어야 하며 저작근들의 역할도 정확히 알고 있어야 한다(그림2).

악관절 복합체가 정확한 해부학적 위치에 존재할 때 중심교합을 형성해 주어야 한다. 과두들이 완전히 안착되지 않은 상태에서 중심교합을 형성해 주면 골에 의한 지탱 대신에 근육에 의해 지탱되는 과두-원판복합체를 야기한다. 이런 경우 기능하는 동안 저작근에 의해 과두가 좀 더 상방으로 이동할

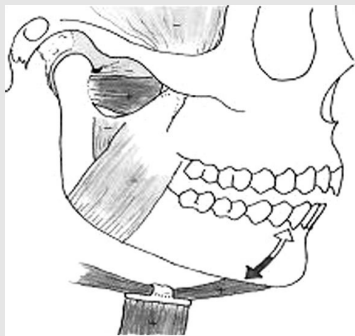

그림 2-A.

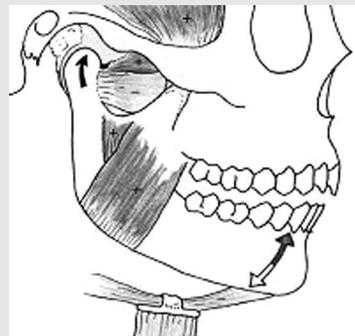

그림 2-B.

그림 2 A. 개구시 활성화되는 근육을 보여주는 그림으로 저작근 중에서는 외측익돌근의 아래측 부분이 가장 중요한 역할을 하며 하악골 하방에서 당기는 근육들과 함께 수축한다.

B. 폐구시에는 외측 익돌근 상부를 포함한 모든 저작근 들이 모두 활성화 되어 수축하고 외측 익돌근 하방 부분은 이완되어야 한다.

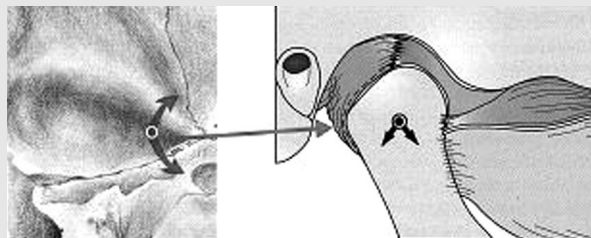


그림 3. 중심위에서 과두-원판 복합체는 과두가 관절와의 최상방에 위치한다. 그리고 중심위에서는 관절와의 내측 오목한 부위에 과두의 내측극이 위치하게 되어 하악골은 과두의 하방운동 없이는 개폐운동만 가능한 위치가 된다. 이때 강한 3개의 거상근들이 과두-원판 복합체를 관절용기의 뒤쪽 경사된 부위로 들어 올리게 되어 관절와내의 전상방 부위에 과두가 위치하게 된다. 만일 중심위에서 과두가 놓인 부위를 변화시키는 간섭이 없다면 외측 익돌근 하방 부위는 이완된 상태로 유지된다.

때마다 폐구력이 더 구치부쪽으로 향하여 과도한 교합력으로 인한 잠재적인 손상을 일으킬 수 있다. 그리고 악관절의 형태가 변형되어 비정상적이라 하더라도 무리한 치료확대보다는 환자가 현재 적응하여 별 증상 없이 잘 지내고 있다면 그 상태에 맞추어 치료해 주는 것이 적절하다.

2) 균형있는 구치부 교합

작은 크기의 부분적인 보철물 수복을 위해서는

당연히 환자가 가지고 있는 습관적 중심교합(CO) 상태에 맞추어 수복물이 제작되지만 이 경우에도 국소적으로 환자의 교합에 문제가 있는 경우에는 해당 부위를 미리 수정하고 보철물을 제작한다. 전체 구치부를 포함하거나 전악 보철을 하는 경우에는 하악 운동의 시작점으로 임상적으로 재현성이 있어 반복 측정가능한 중심위 교합으로 수복한다. 중심위에 대해 Dawson은 다음과 같이 정리하였다. 디스크가 양 과두와 적절히 배열, 과두-원관 복합체가 관절 용기의 후방 경사면에서 최상방 부위에

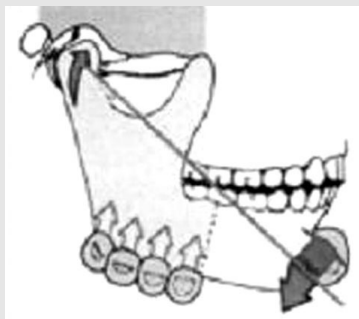


그림 4-A.

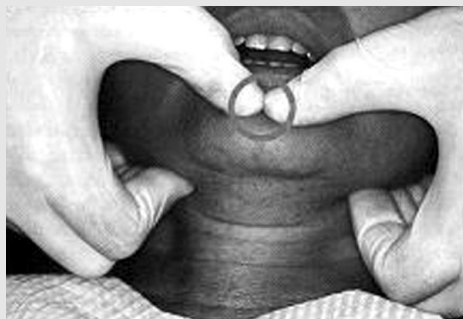

그림 4-B.

그림 4. Dawson의 중심위 유도 양손 사용법. 환자의 머리를 술자의 몸통과 팔꿈치 사이에 고정하고 하악하연 우각부에 4 손가락을 대고 상방으로 압력을 가하면서 전방부에 맨 엄지손가락으로 하 후방으로 압력을 가한다. 이때 엄지 손가락이 너무 하방으로 가지 않도록 하악 하연 중앙에 가상 선을 그려서 이 선을 넘지 않아야 한다. 어떤 압력이나 당김 없이 부드럽게 개폐운동이 일어나도록 한다. 과두가 제 위치에 위치하기 전 압력이 가해지면 외측 악돌근에 저항이 발생되고, 근육의 수축반응이 일어나면 과두를 중심위에 위치시키는 것이 어려워진다. 이 위치에서 개폐 운동 시 치아가 닿지 않아야 한다.

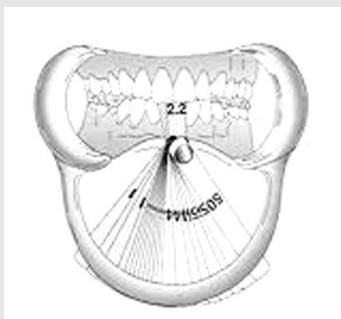


그림 5-A.

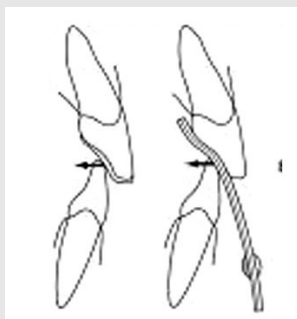


그림 5-B.

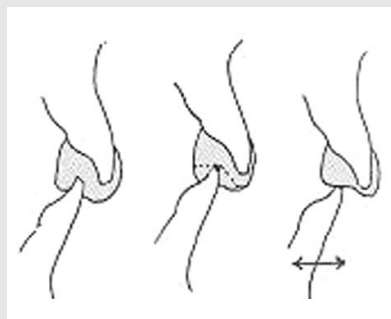


그림 5-C.

- 그림 5 A. leaf gauge 사용 모습으로 구치부가 접촉되지 않도록 한다.
 B. 환자가 깊고 경사가 심한 overbite를 가진 경우에서 leaf gauge가 심한 경사를 갖게 되거나 제작된 유도판이 경사되어 있으면 거상근이 강하게 수축하면 과두가 후방으로 밀리게 된다.
 C. 전방 유도면은 평평하게 형성하고 indentation을 제거하여 자유롭게 움직일수 있어야 한다.

임상가를 위한 특집 2

위치, 과두 근심근이 관절와 내측의 뼈에 의해 지탱, 외측 익돌근 하방부의 이완, TMJs 가 통증이나 불편감 없이 견고한 압축력을 수용. 중심위를 유도하는 방법으로 Dawson의 양손유도법이 대표적으로 소개되고 있으며(그림 4) anterior bite stop을 근육 deprogrammers로써 사용함으로써 중심위를 쉽게 유도할 수 있는 방법들이 소개되고 있다. 여기에는 pankey jig, Lucia jig, Leaf gauge등이 있다(그림 5).

3) 심미와 기능이 조화를 이루는 전방 유도

교합이론이 Gnathology 와 PMS의 양대 학파로 나뉘어 발전되어 왔지만, 보철물 제작 시 교합 형성의 기본적인 목표는 크게 다르지 않는 것 같다. 중심 교합에서는 모든 구치부가 동일한 힘으로 동일한 시간에 접촉할 수 있도록 형성되어야 하고, 하악의 편심 이동 시는 가능한 견치에 의한 구치부 이개가 일어날 수 있도록 해주는 것이 유리하지만 증례에 따라 편측성 균형 교합의 형태를 갖는 경우에도 구치부에서 간섭 없이 매끄러운 측방운동이 가능하도록 제작해 주는 것이다. 전방 유도의 장점으로는 편심위에서 구치 이개가 이루어지면 구치부

가 접촉되는 경우보다 거상근들의 힘이 2/3 이상 감소하여 악관절과 전치부의 부하를 줄여주고 구치부 마모가 예방된다. 만약 구치부에 교합 간섭이 존재하면 이완되어 있어야 할 외측 익돌근이 활성화되고, 모든 거상근들도 과활성되어 근육들의 부조화된 과기능이 야기된다. 구치들에 수평적 과부하로 과도한 마모, 파절, 동요도등이 야기될 수 있다(그림 6).

전치부는 기능도 중요하지만 심미성이 가장 중요하다. 만약 전치부를 수복해야 한다면 전치 절단연의 위치는 여러 심미적 요소와 미소 등을 고려하여 먼저 결정되어야 한다. 기능적인 면에서 하악의 전방유도 시 전치부가 균기능을 하는 것이 바람직하며 측방유도 시에도 견치에 의해서나 전치부의 균기능에 의해 유도되어야 한다.

하지만 임상에서 보철물이 필요한 환자에서 동통, 잡음 등의 악관절 관련증상을 갖고 있는 환자와 이상적이지는 않지만 개별적으로 아무런 증상없이 잘 적응된 교합을 갖고 있는 환자는 구별하여야 한다. 즉 모든 환자에서 측방운동 시 전치부에 의한 구치부 이개가 이루어지도록 만들어 줄 필요는 없는 것 같다. 실제 자연치열에서 비교해보면 젊은 사람에서는 견치유도교합이 많지만 점차 나이 들어가면서

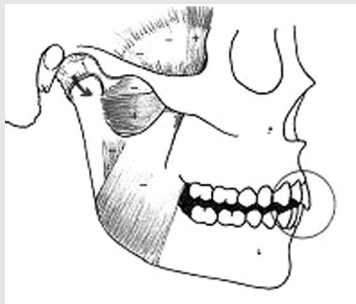


그림 6-A.

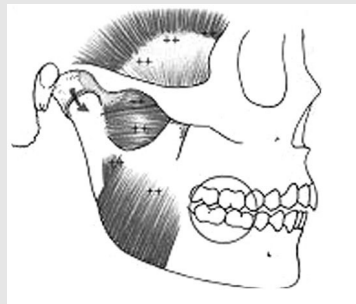


그림 6-B.

그림 6 A. 전치부에 의한 구치부의 이개가 이루어지면 거상근들에 의한 힘이 감소하여 편심위 때 접촉되는 전치부에 대한 수평력도 상당히 감소되고, TMJ에 대한 압축 하중도 감소되며, 구치부 마모를 예방한다.
B. 구치부에서 교합 간섭이 존재하면 이완되어 있어야 할 외측 익돌근이 활성화되고, 모든 거상근들이 과활성 된다.

견치의 마모가 진행됨에 따라 중년이후에는 편측성 균형교합 형태로 바뀌는 경우가 대부분이다. 따라서 잘 적응된 개별적인 교합을 갖고 있는 환자에서 국소적 보철물 제작 시 무리하게 견치 유도 교합으로 수정하는 것은 불필요하다.

2. 임플란트 교합

1980년대 이후에야 임상적으로 임플란트 사용이 보편화 된 점을 생각해 보면 알 수 있듯이 그 사용 기간이 길지 않고 그동안의 연구가 외과적인 수술과 임플란트 수명 부분에 집중되어 교합에 관련된 연구는 많지 않았기 때문에 아직은 임플란트 교합에 관한 이론은 논란이 지속되는 부분이 많다. 그러나 음식물 섭취를 위한 저작 과정은 똑같기 때문에 당연히 자연 치열의 교합 개념들이 대부분 그대로 받아 들여 지고 있다. 그렇지만 임플란트는 자연치열과 달리 골과의 결합 방식에서 치주인대가 존재하지 않고 작은 직경의 원형의 금속이라는 점에서 달리 고려해야 할 부분도 많다. 또한 임플란트 매식 후 주위 신생골이 성숙된 골로 대체되기 위해서는 시간이 필요하기 때문에 보철물 연결 초기에 임플란트에 가해지는 교합력은 아직 약한 신생골에 과부하가 되기 쉽다.

교합적 관점에서 논란의 핵심은 교합력이 임플란트 주위 골에 어떤 영향을 주는가 하는 점이다. 대부분의 치과 의사들에서 과도한 교합력이 임플란트의 주변골 흡수를 초래하고 심한 경우 골유착 상실까지도 일으킨다는 의견을 보이고 있지만 아직 명확한 과학적 근거가 없다. 다른 한편에서는 임플란트 주변 골 흡수는 주변조직의 감염이 주원인이라는 의견도 있다. 그러나 교합력이 과도한 부위에서 골내에 매식된 임플란트 고정체 주변골의 흡수가 일어나고, 보철물 지대주 나사의 풀림이나 파절, 보철물 이장재의 잦은 탈락과 함께 심한 경우 보철물

의 파절, 임플란트의 파절이나 골유착 실패로 인한 임플란트의 상실까지도 발생하는 경우를 종종 볼 수 있다. 따라서 임플란트 수복물의 장기간의 성공을 위해서는 적절한 생 역학적 원칙에 따라 보철물이 제작되고 생리적 한도 내의 교합력이 가해질 수 있도록 임플란트 매식과 보철물 제작에 엄격한 가이드라인을 갖는 치료계획이 수립되어야 한다.

1) 자연치와 임플란트의 차이

자연치는 정연히 배열된 섬유 결합조직인 치주인대를 통해 치조골에 부착 된다. 이러한 치주인대의 존재 유무로 치아와 임플란트는 생리적, 생물학적으로 커다란 차이가 있다. 치아는 치주 인대의 완충작용에 의해 교합력이 골에 직접 영향을 주지 않지만, 임플란트는 치주인대 없이 골과 직접 접촉하고 있고 탄성이 골보다 훨씬 강한 타이타늄으로 제작되기 때문에 교합력이 완충 기능 없이 직접 골에 전달되어 골 반응에 직접 영향을 미친다.

수직적인 교합력이 가해졌을 때 치아는 치주인대의 존재로 인해서 골 내에서 25~100 μ m 정도 움직이는데 반해서 임플란트는 골의 탄성이 허용하는 범위 내에서 3~5 μ m 정도 만 이동 가능하다. 측방력이 가해졌을 때도 자연치는 치근의 치근단 1/3에 존재하는 회전 중심을 중심으로 56~106 μ m 범위 내에서 회전 운동하기 때문에 치조골정에 가해진 부하가 치근을 따라 분산된다. 반면 임플란트는 10~50 μ m 정도의 범위에서 회전 없이 점차적으로 이동되기에 치조정 부위에 대부분의 힘이 가해진다. 때로 하악에서 전치부와 구치부를 하나로 묶어 하악 전악 보철을 제작해 주면 개구를 크게하는 경우 저작근에 의해 발생하는 하악골 체의 변형에 의해 불편함을 호소하는 환자가 가끔 있다. 자연치열에서는 전악 보철을 제작해 주어도 치주인대가 움직임을 허용하여 증상없이 적응 가능하지만 임플란트에서는 그렇지 못하기 때문에 발생한다. 이런 환

임상가를 위한 특집 2

자에서는 보철물을 좌우 또는 전후로 분리하여 제작해 주어야 한다.

상악 치아 간 접촉 인지 능력에 있어서도 치주

인대의 고유감각 수용기가 존재하는 자연치는 20 μ m 정도인데 비해 임플란트는 48 μ m 정도로 민감도가 두 배 정도 낮고, 치아 접촉 압력의 인지 정도도 큰 차이를 보인다.

이러한 차이를 감안하면 임플란트는 교합 간섭이 존재할 때 인지 능력이나 회피 능력이 자연치에 비해 낮고, 과도한 교합력에 대한 완충 능력이 없으며, 일단 계면의 골 결합이 파괴되면 비가역적이기 때문에 자연치보다 더 정밀한 교합 조정이 임플란트 보철물에서는 필요하다(표 1).

표 1. 자연치와 임플란트의 비교

	Tooth	Implant
Mobility	variable	none
PDL	yes	no, osseointegration
Cross-section	not round	round
Elasticity	similar to bone	5~10 times greater
Ortho movement	yes	no
Proprioception	periodontal mechanoreceptor	osseoperception
Apical movement	25~100 μ m	3~5 μ m
Occlusal awareness	high	low
Movement pattern	immediate & gradual	gradual
Fulcrum to lateral force	apical third of root	crestal bone

2) 임플란트 보호 교합

일부 학자들에 의해 초기 임플란트 보철물 제작

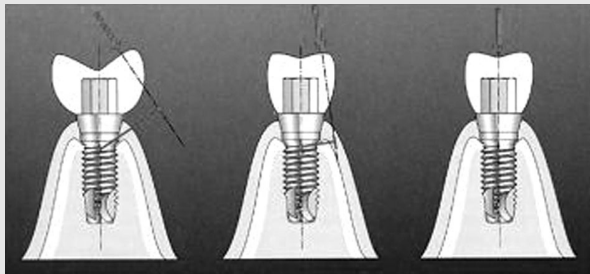


그림 7-A.

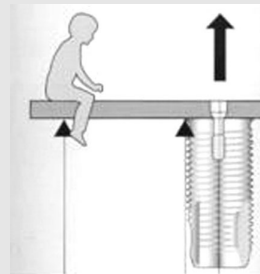


그림 7-B.

그림 7 A. 교합면을 줄이고 교두경사를 줄여주어 측방력을 감소시키고, B. 캔틸레버 효과로 과도한 하중이 임플란트에 가해지지 않도록 주의한다.

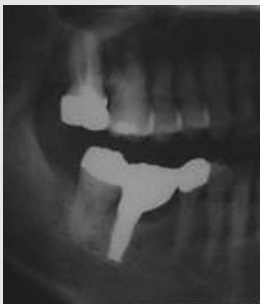

그림 8-A.



그림 8-B.

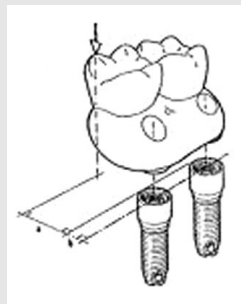


그림 8-C.

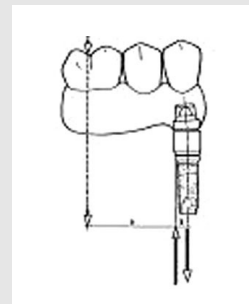


그림 8-D.

그림 8 A, B. 하악 제1대구치에 원심축으로 치우쳐 매식된 임플란트 보철물로 정상적인 치관 형태로 제작되었지만 근심축으로 캔틸레버 된 중례. 단일 치아 수복에 있어서도 임플란트의 위치에 따라 협설축 또는 근원심으로 캔틸레버 효과가 나타난다. C, D. 보철물 제작 시 협설축, 전후방으로 발생 가능한 캔틸레버 효과에 대해 항상 고려해야 한다.

시 추천되었던 개념으로 생역학적 관점에서 임플란트에 가해지는 교합력 중에 측방력을 감소시키고 보철물에 의한 캔틸레버 효과를 줄여 과도한 압력이 임플란트에 가해지지 않도록 하는데 주안점을 주었다. 아직도 임상에서 많이 고려되고 있지만 최근 임플란트 표면이 기계절삭 형태에서 거친 표면 임플란트로 발전되어 임플란트 성공에 대한 신뢰성이 증가하고, 감소된 교합면 때문에 환자들의 저작 불만이 커짐에 따라 점차 일반 보철물 형태에 가깝게 제작되고 있는 것 같다. 하지만 아직 임플란트 보철물에 압력 감소가 필요한 경우에는 고려되어야 한다.

첫째, 가능한 교두의 높이를 낮추어 교두경사를 감소시킨다. 둘째, 교합면의 크기를 30~40% 감소시킨다. 셋째, 협설측 캔틸레버에 대해 고려한다. 특히 상악 구치부에서 임플란트 보철물 제작 시 협측 캔틸레버를 피하기 위해 반대교합 형태로 제작한다. 넷째, 가능한 전후방 캔틸레버를 줄인다. (그림 7, 8)

3) 임플란트 교합구성

임플란트에 가해지는 하중은 혀나 볼 근육에 의한 일부 측방력을 제외하고는 대부분 교합력에 의

표 2 각 임상 증례에 따른 교합 형성

Full-arch fixed prosthesis

- Bilateral balanced occlusion with opposing complete denture
- Group function occlusion or mutually protected occlusion with shallow anterior guidance when opposing natural dentition
- No working and balancing contact on cantilever
- Infraocclusion in cantilever segment (100 μ m)
- Freedom in centric (1-1.5mm)

Overdenture

- Bilateral balanced occlusion using lingulized occlusion
- Monoplane occlusion on a severely resorbed ridge
- Anterior guidance with natural dentition
- Group function occlusion with compromised canines
- Centered contacts, narrow occlusal tables, flat cusps, minimized cantilever
- Cross bite posterior occlusion when necessary
- Natural tooth connection with rigid attachment when compromised support

Single implant prosthesis

- Anterior or lateral guidance with natural dentition
- Light contact at heavy bite and no contact at light bite
- Centered contacts (1-1.5mm flat area)
- No offset contacts
- Increased proximal contact

Poor quality of bone/Grafted bone

- Longer healing time
- Progressive loading by staging diet and occlusal contacts/materials

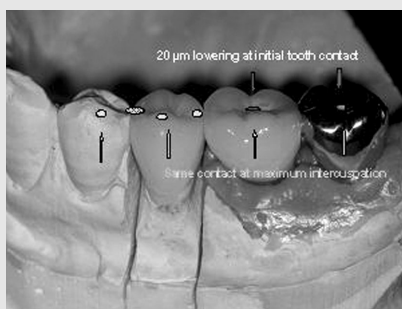

그림 9-A.

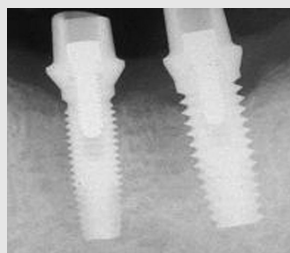


그림 9-B.

그림 9. 임플란트에 의한 하악 제 1,2 대구치부 수복 증례. 임플란트 보호를 위해서 보철물은 최대 감합위에서 fossa 부위에서만 접촉되도록 하고 cusp 부분은 접촉되지 않도록 해주는 게 측방력 감소 측면에서 유리하다. 임플란트는 치주인대가 없기 때문에 자연치아들과 균형을 이루기 위해서는 교합초기에는 접촉되지 않고 강하게 교합할 때만 접촉되게 조절한다. 저작 시 초기 부터 보철물이 접촉되면 강하게 저작할 때는 주변 자연치아보다 높게 되어 임플란트에 과도한 교합력이 가해지거나 대합치가 약한 경우에는 대합치에 과도한 힘이 가해지게 된다.

임상가를 위한 특집 2

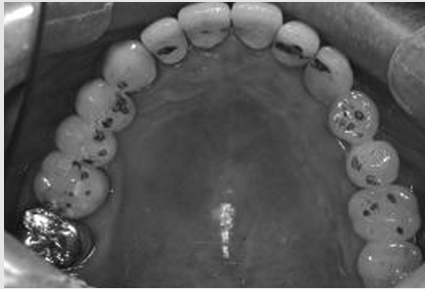

그림 10-A.

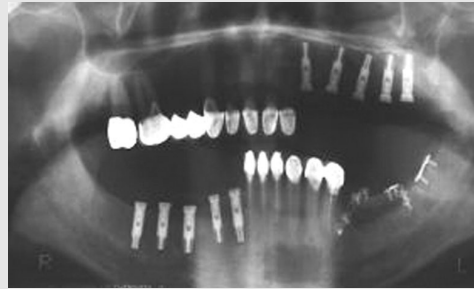


그림 10-B.

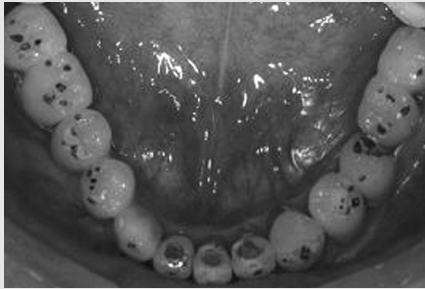


그림 10-C.




그림 10-D.

그림10. 임플란트와 자연치열이 엇갈린 교합 형태로 존재하는 임상 증례. 조화로운 교합 형성의 가장 중요한 시작점은 결정되어진 고경의 중심교합 위치에서 모든 구치부가 동일한 시간에 동일한 힘으로 접촉되는 것이다. 우리가 매일의 임상에서 사용가능한 것은 교합지와 Shim stock이 전부이지만 세심한 교합 조정을 위한 노력이 보철물 파절 (특히 포세린 교합면의 경우)을 예방하고 장기적인 예후를 위해 필요하다.

해 발생된다. 임플란트는 자연치아와 달리 허용되는 움직임이 적어 보철물의 구조 오차의 허용 범위가 훨씬 좁다. 다수의 임플란트를 하나의 고정성 구조체로 연결하는 경우에는 각각의 임플란트 고정체와 보철물간에 편안하게 잘 맞는 수동적 적합을 얻기 위한 임상적, 기공적 정확성이 훨씬 더 요구된다. 만약 일부 불량 적합 부위를 억지로 고정하면 자연치는 시간이 지나면서 스스로 적응 가능한 반면 임플란트는 항상 불필요한 스트레스가 해당부위에 존재하기에 지대주 나사 풀림이나 파절, 보철물 파절이나 탈락이 발생할 수 있고 심한 경우 임플란트의 상실까지도 초래된다.

임플란트 교합 구성은 부분적인 수복과 전악 수복의 경우로 나누어 볼 수 있다.

부분적 수복 보철물의 경우 대부분 고정성으로 제작되며 교합 구성은 남아 있는 자연치의 상태에 따른다. 자연치열이 건강한 경우는 측방운동과 전방운동은 자연치열이 담당하고 임플란트 보철물은 최대 감합위(maximum intercuspation)에서만 접촉되도록 제작한다(그림9). 그러나 자연치열이 약한 경우에는 임플란트와 자연치열이 측방운동을 나누어 분담할 수 있도록 제작한다.

전악 수복 임플란트 보철물은 가철성과 고정성으로 나누어 고려해 볼 수 있다. 피개의치 형태의 가철성 임플란트 보철물은 임플란트에 의한 충분한 지지를 얻을 수 있으면 치아 지지형 Konus 의치의 경우처럼 고정성 보철물의 개념에 따라 제작한다. 하지만 2-4개의 임플란트를 이용한 임플란트 유지

형 피개의치의 경우에는 총의치 교합 원칙에 따라 교합을 형성해 주는 것이 일반적이다. 고정성 보철물인 경우에도 대합치가 총의치인 경우 양측성 균형교합이 추천된다. 대합치가 자연치열인 경우 구치부 이개를 갖는 견치 유도 교합이 우선적으로 고려되며 전방유도 경사도는 가능한 범위 내에서 완만한 경사를 갖도록 제작한다. 증례에 따라서는 견치와 소구치가 함께 기능하는 부분적 편측성 균형교합이 필요한 경우도 있다. 캔틸레버로 연장된 부위는 중심교합 시 100 μ m 정도의 저위교합이 되도록 조정하고 측방유도 시에는 접촉되지 않도록 해야 한다. 고정성 임플란트 보철물 교합의 기본 개념들은 자연치아 수복 시의 교합 원칙들을 대부분 그대로 따르고 있으며 기본 원칙을 정리하면 다음과 같다: (1) 안정된 중심위 교합, (2) 중심위에서 상 하악 치아가 양측으로 동시에 균일하게 접촉(그

림 10), (3) 중심위의 일정 범위 내에서 고경 변화 없이 상 하악 치아 간 접촉 이동 허용(wide freedom, 대부분 0.5mm 이내), (4) 측방운동 시 장애 없이 매끄럽고 평탄하게 운동, (5) 가능한 전방유도 사용.

임플란트 교합의 양식은 대부분 자연치열에서 정리된 교합 개념을 따르고 있다. 그러나 아직 임상적 사용기간이 길지 않아서 많은 부분에서 논란이 지속되고 있고 앞으로의 임플란트 발전에 따라 현재 통용되는 개념이 계속 수정 보완되리라 생각된다. 표 2 는 각 임상 상황에 따라 현재 추천되는 교합 양식이 임플란트 보호 위주로 정리되어 있다. 하지만 아직까지의 많지 않은 연구 결과를 토대로 정리되었기 때문에 더 많은 연구에 의해 수정 될 수 있을 것이다.

참 고 문 헌

- | | |
|--|---|
| <ol style="list-style-type: none"> 1. YS Kim, TJ Oh, CE Misch, HL Wang. Occlusal considerations in implant therapy: clinical guidelines with biomechanical rationale Clinical Oral Implants Research, 16, 26-35 2005 2. F Isidor, Influence of forces on peri-implant bone | <ol style="list-style-type: none"> Clinical Oral Implants Research, 17(suppl. 2), 8-18 2006 3. PE Dawson Functional occlusion from TMJ to smile design Mosby 2007 |
|--|---|