

투고일 : 2010. 4. 12 심사일 : 2010. 4. 13 수정일 : 2010. 4. 17 게재확정일 : 2010. 4. 19

기능별 뼈이식재의 임프란트 적용방법

울산대학교 의과대학 서울아산병원 구강악안면외과
조교수 안 강 민

ABSTRACT

Clinical application of bone graft materials in dental implant

Department of oral and maxillofacial surgery, college of medicine, university of Ulsan, Seoul Asan medical center
Kang-Min Ahn, DDS, MSD, PhD

Dental implant restoration in partial or full edentulous state has become the standard treatment in recent years. Bone graft with guided bone regeneration technique has been regarded as one of the most reliable methods to restore the bone defect area due to periodontal disease or dental trauma. Bone graft materials and membrane are the essential component of guided bone regeneration; however, a variety of bone graft materials confuse us in implant dentistry. Autogenous bone is the recognized standards in implant dentistry owing to its osteogenesis potential. Despite of its disadvantages, grafting autogenous bone is the most reliable methods. Even though the development of new bone grafts materials, autogenous bone is useful in exposed implant thread and total lack of buccal or lingual bone. Allogenic, xenogenic and synthetic bone have the osteoconductive and osteoinductive potential. These materials could be used successfully in self-contained cavity such as sinus cavity and three-wall defects. In this article, application of bone graft material is suggested according to the function of bone graft materials.

Key words : dental implant, bone graft, guided bone regeneration, osteogenesis, osteoconduction, osteoinduction

서 론

다양한 원인에 의한 치아의 상실은 필연적인 치조골의 흡수를 가져 오게 되고 심미적이고 기능적인 임프란트의 식립을 위해서 골이식은 필수적인 과정으로 여겨진다. 좀더 자연적이고 심미적인 결과를 위해서

는 흡수되어 있는 골조직을 재생시키는 과정이 필요하고 이를 위한 가장 표준적이고 이상적인 방법은 자가골의 이식으로 여겨져 왔다. 자가골의 이식은 생존해 있는 조골세포와 조골세포로 분화 전에 있는 세포로 인하여 생체에서 가장 효과적인 골재생을 가져 올 수 있지만 신체의 다른 부위에서 채취 해야 하는 번거로

움과 환자의 고통으로 인하여 이를 극복하려는 수많은 노력이 이루어져 왔다. 본 글에서는 뼈이식재를 기능적으로 분류하고 임플란트에 적용하는 방법을 증례별로 분석하여 최선의 뼈이식재를 선택하는데 도움이 되고자 하였다.

본 론

골이식재는 기능에 따라 크게 골형성능, 골유도능 그리고 골전도능의 3가지로 나눌 수 있다. 첫째는 골형성을 직접 할 수 있는 골형성능(osteogenesis)이다. 이러한 골형성능은 살아있는 조골세포를 포함하는 자가골의 이식을 통해서 가능하며 이식된 자가골은 주위의 수여부 골조직에서 혈관이 자라 들어와서 완전한 혈관의 문합이 이루어 졌을 경우 진정한 골형성이 가능하게 된다. 이식한 자가골은 이식 시 혈관의 연결 유무에 따라서 유리골이식과 혈관화 골이식으로 나눌 수 있으며 유리골이식 보다는 혈관화 골이식이 흡수가 적지만 미세혈관 수술을 하여야 하기 때문에 주로 구강암이나 구강종양 등으로 악골을 광범위하게 절제한 경우에만 사용된다. 통상적으로 하악골의 경우에는 5cm 이상의 골 결손부가 있는 경우에는 혈관화 골이식이 추천되고 결손부가 그 이하인 경우에는 유리골 이

식도 비교적 잘 생착이 된다. 자가골의 채취 시 블록의 형태로 이식하는가 아니면 잘게 분쇄해서 이식하는가에 따라 블록 골 이식과 입자골 이식으로 나눌 수 있다. 하지만 실상의 임상에서는 대부분의 블록골 이식을 할 경우에도 자가골과 블록골 사이의 공간이 남아 있기 때문에 입자골의 추가적인 이식이 필요하다.

자가골을 반드시 사용해야 하는 가에 대해서는 최근 들어 많은 의문이 제기되어 왔다. 비록 동물 실험이지만 임플란트 주위에 골결손부를 형성하고 자가골과 이종골을 이식 하였을 때 비슷한 골형성을 보였다는 연구들이 이를 입증한다¹⁾. 하지만 아직까지는 임플란트 시술 시 협측이나 설측의 골이 전혀 없는 경우에는 자가골의 이식이 반드시 필요하다고 주장하는 학자들이 많다. 그리고 임플란트의 표면이 노출된 경우에도 자가골을 이용하여 노출된 임플란트의 표면을 덮는 것이 추천되고 있다. 하지만 최근에는 자가골은 입자형태로 이식을 한 경우에는 비교적 흡수가 많이 되기 때문에 비교적 흡수가 적은 합성골이나 이종골을 추가적으로 이식하고 차폐막을 사용하는 것을 추천하고 있다²⁾ (Fig. 1~4).

두 번째 뼈이식재료의 기능은 골유도(osteinduction)기능이다. 이 기능은 이식한 골재료에 골형성을 유도할 수 있는 BMP(bone morphogenetic protein)계열의 성장인자나 기타

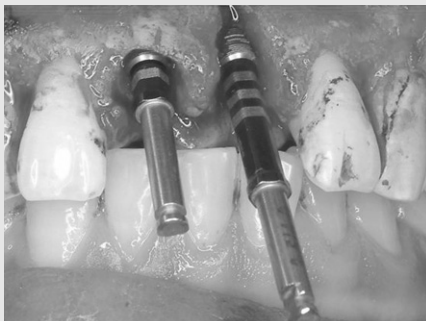

Fig 1. Implant threads are exposed in buccal side of #21 area.

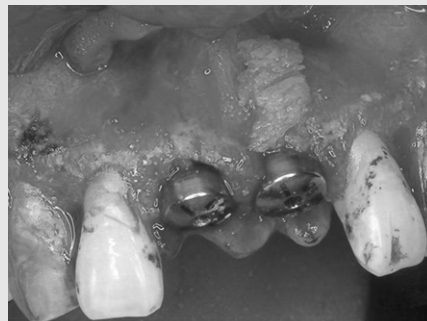

Fig 2. Autogenous bone is grafted to exposed buccal surface of #21 area.

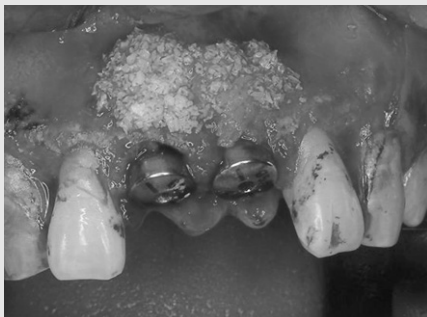

Fig 3. Bio-Oss® was added over the autogenous bone graft area and buccal surface of #11 area.

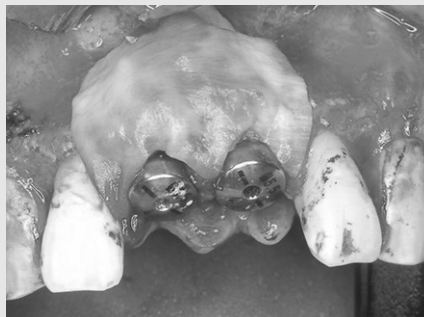


Fig 4. Bio-Gide® was applied to the bone graft area.

다른 골형성단백질, 펩타이드 및 사이토카인이 노출될 수 있도록 탈회를 하거나 첨가 혹은 코팅하여서 만들 수 있다. 가장 널리 알려진 성장인자는 TGF- β

superfamily로서 창상의 치유와 골조직의 치유과정에 중요하게 작용하는 것으로 연구되고 있다. 이중 BMP의 골형성 능력은 이미 입증되어 있으며 최근

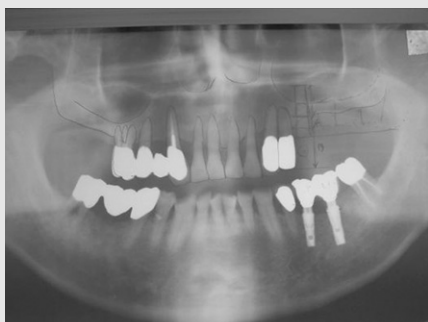


Fig 5. Partial edentulism of both maxillary posterior area. Residual alveolar bone is less than 6mm in both sides.



Fig 6. DBM is mixed with xenogenic bone.

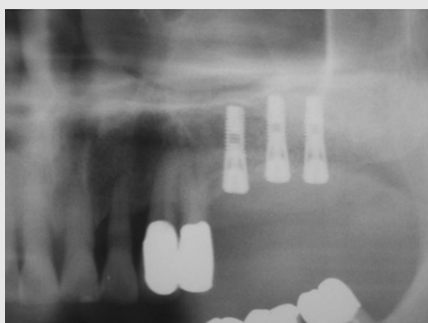


Fig 7. Postoperative 6 months after sinus lifting and simultaneous implant installation.

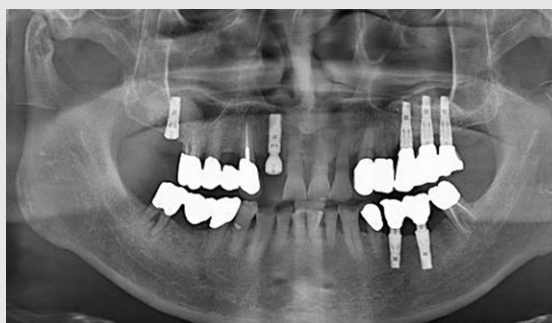


Fig 8. Postoperative 3 years after implant installation. Grafted bone is maintained above the implants, however, bone resorption is observed.

임상가를 위한 특집 3

rh-BMP(recombinant human BMP)의 제조가 되면서 비록 아직 고가이지만 다량의 BMP를 생산할 수 있는 길이 열렸다. 이러한 BMP 코팅 기술과 운반체의 개발은 많은 연구 대상이 되었으며 수많은 논문들이 발표되었다. 동종골의 탈회를 함으로서 BMP가 노출되어 골유도기능을 한다는 연구는 이미 30여년 전에 시작 되었으며 현재 많은 탈회동종골 제품들이 개발되어 있다. 하지만 이러한 탈회동종골 제품은 매우 부드러워서 조작성이 떨어지고 흡수가 빠른 것이 사실이다. 그러므로 최근에는 탈회동종골을 단독으로 사용하는 것 보다는 비교적 흡수가 느린 이종골이나 합성골과 혼합하여 사용하는 것이 추천되고 있다. 최근 DBM(demineralized bone matrix)이 많이 개발되어 사용된다. DBM에는 골유도 기능이 있다고 발표되고 있으나 역시 빠른 흡수가 단점이다. 저자는 DBM을 사용하는 경우는 단독으로 사용하지 않고 비교적 흡수가 느린 이종골과 1:1 정도로 혼합하여 이식을 한다(Fig. 5~8).

세 번째 뼈이식재료의 기능은 골전도 기능이다. 이 기능은 이식한 뼈이식재는 단순히 자가골의 성장을 도와 주는 비계(scaffold)역할을 하는 것으로 주로 사용되어 지는 이종골이나 합성골이 여기에 해당된다. 이종골의 처리과정중 탈단백질 과정이 있는데 이때 BMP와 같은 성장인자들이 없어지기 때문에 단순히 골전도의 역할을 하게 된다. Berglundh와 Lindhe(1997) 등은 이종골인 Bio-Oss[®]가 하악골의 한정된 공간(self-contained)에서는 충분히 골형성을 전도할 기능을 가진다고 하였다³⁾. Abushahba(2008)등은 임플란트 주위골 결손 모델을 만들어서 자가골과 Bio-Oss[®]를 이식하여 조직학적으로 비교한 결과 양군에서 모두 신생골의 형성을 관찰 할 수 있었고 생성되는 골조직 역시 비슷한 모습을 보였다고 하였다⁴⁾. 순수하게 골전도 기능만을 가지고 있는 이식재료인 이종골과 합성골을 이식하는 적응증은 한정된 공간에 이식을 하거나 아주 골형성이 활발한 곳에 넣는 것이다. 한정된 공간의 가장 많이 사

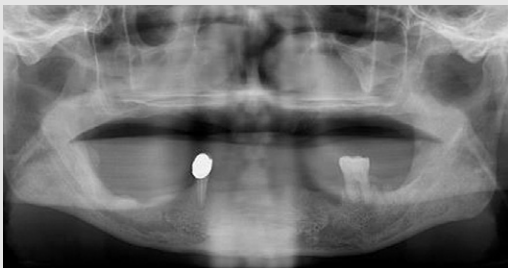

Fig 9. Severely resorbed maxilla and pneumatization of maxillary sinus in both sides.

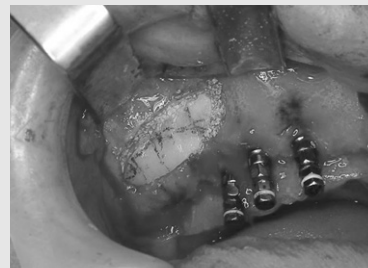

Fig 10. Xenogenic bone was grafted and the lateral window wall was repositioned.

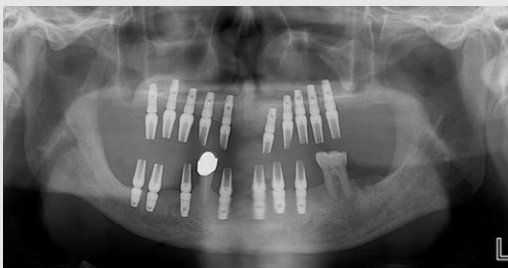


Fig 11. Abutments were connected.

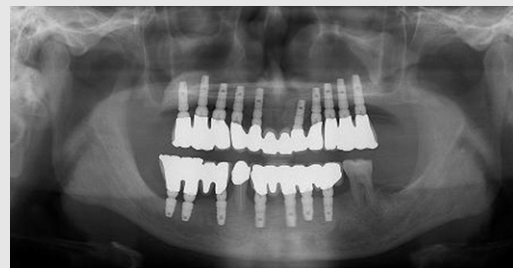

Fig 12. Panoramic view of postoperative 2 years later. Marginal bone is preserved.

용되는 상악동 거상술이다. 예전에는 상악동 거상술을 시행하고 자가골의 사용이 필수적이라 여겨 졌지만 현재는 자가골의 사용이 더 이상 장점이 없는 것으로 판단되고 있으며 골전도 역할을 할 수 있는 재료 만으로도 충분히 성공적이고 장기적인 임플란트의 안정성을 얻을 수 있는 것으로 판단된다⁴⁾. 저자 역시 최근에는 상악동 거상술에는 자가골을 사용하지 않고 이종골만을 사용하여 좋은 결과를 얻고 있다(Fig. 9~12).

이종골과 합성골을 이식하는 또 한가지 적응증으로 발치와 보존술이다. 발치와 보존술은 발치하고 나서 협측골의 흡수를 막기 위해 발치와에 흡수가 비교적 덜 되는 이종골이나 합성골을 이식하고 치유기간을 기다린 뒤 임플란트를 식립 하는 방법으로 비교적 즉시매식 보다는 안정성이 있으며 장기간의 결과도 좋은 것으로 알려져 있다⁵⁾. 이때는 발치와가 골형성능력이 아주 뛰어난 부분이기 때문에 반드시 골형성 재료나 골유도능력을 가지는 재료를 사용하기 보다는 흡수가 느리면서 골 전도능을 가진 뼈이식재를 사용하는 것이 좋다.

골이식재 및 차단막의 종류와 특징은 아주 다양하며 그 형상 및 조작성 그리고 장기간의 예후도 저자마다

술자마다 그리고 조합마다 너무 다양하다⁶⁾. 일부 학자들은 특정 뼈이식재에 대하여 좋다고 하고 일부는 그렇지 않다고 한다. 임상가로서 추천을 하자면 일단 원칙에 맞게 수술을 하고 골이식재의 선택도 장기간의 결과가 나와 있는 재료를 사용하여야 한다.

결 론

임플란트 수술에서 언제 어떤 이식재료를 사용하는 것이 좋은 것인 가에 관하여서는 많은 문헌보고와 장기간의 임상경험 그리고 위에서 설명한 이식재료의 기능에 대하여 충분히 고려를 한 뒤 이식하여야 할 것이다. 본인은 아직 임플란트 표면이 노출된 곳은 자가골을 이식하고 있으며 골 부족부위의 형태에 따라서 블록골과 입자골을 혼합하여 이식한다. 상악동이나 기타 임플란트가 노출되지 않았지만 보강이 필요한 경우에는 이종골만을 이식하여 부피를 유지하는 방법을 사용한다. 앞으로는 조직공학의 발전으로 인하여 자가골의 이용은 점차 줄어들 것으로 판단된다.

참 고 문 헌

1. Abushahba F, Renvert S, Polyzois I, Claffey N. Effect of grafting materials on osseointegration of dental implants surrounded by circumferential bone defects. An experimental study in the dog. Clin Oral Implants Res 2008;19(4):329-34.
2. Becker W. Treatment of small defects adjacent to oral implants with various biomaterials. Periodontol 2000 2003;33:26-35.
3. Berglundh T, Lindhe J. Healing around implants placed in bone defects treated with Bio-Oss. An experimental study in the dog. Clin Oral Implants Res 1997;8(2):117-24.
4. Nkenke E, Stelzle F. Clinical outcomes of sinus floor augmentation for implant placement using autogenous bone or bone substitutes: a systematic review. Clin Oral Implants Res 2009;20 Suppl 4:124-33.
5. Sclar AG. Strategies for management of single-tooth extraction sites in aesthetic implant therapy. J Oral Maxillofac Surg 2004;62(9 Suppl 2):90-105.
6. 박관수. 골이식재 및 차단막의 종류와 특징. 대한치과의사협회지 2007;45(10):600-608.