

투고일 : 2011. 2. 22

심사일 : 2011. 3. 2

게재확정일 : 2011. 3. 22

구강암의 임상적 진단

국립암센터 구강종양클리닉
최 성 원

ABSTRACT

Clinical Diagnosis of Oral Cancer

Oral Oncology Clinic, Research Institute and Hospital, National Cancer Center
Sung Weon Choi, DDS, PhD

Oral cavity cancer accounts for approximately 3-4% of all malignancies and is a significant worldwide health problem. The Korea Central Cancer Registry estimates that there will be approximately 1500 new cases of oral cancer in Korea. Oral cancer occurs most commonly in middle-aged and elderly individuals. The majority of oral malignancies occur as squamous cell carcinomas and despite remarkable advances in treatment modalities, the 5-year survival rate has not significantly improved over the past several decades, hovering at about 50% to 60%. The unfavorable 5-year survival rate may be attributable to several factors. First, oral cancer is often diagnosed at a late stage, with late stage 5-year survival rates as low as 22%. Additionally, the development of secondary primary tumors in patients with early stage disease has a major impact on survival. The early detection of oral cancer and premalignant lesions offers the promise to cure chance of oral cancer.

The major disgnostics moddalities for oral cancer include oral cavity examination, supravital staining, oral cytology, and optical detection systems. But the clinical finding of oral mucosa is the most importang key to confirm the oral cancer until now. The traditional clinical examination of oral cavity can be performed quickly, is without additional diagnostic expense to patients, and may be performed by health care professionals. Therefore, clinicians must be well-acquainted with clinical characteristics of oral cancer and practice routine screening for oral cancer in dental clinic to decrease the morbidity and mortality of disease.

Key words : oral cancer, early diagnosis, oral cancer screening

I. 서론

구강암은 입술, 혀, 구강저, 치은, 협점막, 구인두, 타액선 부위에 발생하는 악성종양으로 전체 암 발생 빈도의 약 3~4%를 차지하며 전 세계적으로 약 750,000명의 구강암 환자가 발생한다고 알려져 있다. 우리나라 중앙암등록본부의 암등록 통계에 따르면 약 구강암이 한해 1,500명 정도가 발생하는 것으

로 보고되고 있다. 우리나라 중앙암등록본부의 자료에 의하면 우리나라 구강암 환자는 50~70대에 가장 많이 발생하며 발생부위별 분포를 보면 설암이 약 45% 정도로 구강암의 가장 많은 부분을 차지한다.

구강암은 위암 등의 호발암에 비하면 빈도수가 낮지만 구강암의 5년 생존율은 여전히 50~60% 미만으로 낮다. 구강암의 완치율이 낮은데는 여러 가지 이유가 있다. 첫번째로 환자에 의한 요인으로 구강

암 증상 발현 후 많은 시간을 지체한 후 병원에 내원한다는 것이다. 따라서 구강암은 초진시에 진행된 병기로 발견되는 경우가 많다는 것이다. 구강암의 완치율은 초기에 발견되면 80~90%이지만 진행된 병기에서는 20% 정도이다. 또 다른 이유로는 초기에 발견되어 구강암은 완치 되었지만 이차암이 발생하여 사망하는 경우가 있다. 그 외에 구강암 초기 병변으로 병원에 왔지만 의료진에 의한 진단의 지연으로 병변이 진행된 후 구강암으로 진단되는 경우도 종종 있다. 구강암의 진단은 조직검사와 세포도말검사, 최근에는 fluorescence spectroscopy등을 이용한 진단방법이 있지만 무엇보다도 중요한 것은 이러한 검사를 하기전에 의료진의 육안 검사가 가장 중요하다고 하겠다. 본 논문의 목적은 염증성 질환과 혼동될 수 있는 구강암의 증례를 중심으로 설명하여 개원가 진료실에서 구강암 검진을 통한 구강암의 임상진단에 도움이 될수 있도록 하고자 하는 것이다.

II. 구강암의 임상적 진단

1) 전암병소

구강암은 암으로 진행되기 전의 전구병변이 있는데

이를 전암병소라고 한다. 전암병소에서 모두 암으로 진행되는 것은 아니고 약 1~5%에서 암으로 진행되는 것으로 알려져 있다. 현재까지 알려진 전암병소는 구강내점막의 백반증 (leukoplakia), 홍반증 (erythroplakia), 편평태선 (oral lichen planus), 구강점막하섬유증 (oral submucous fibrosis)등이 있으며 호발부위는 대개 협점막, 혀, 구강저 등으로 40세 이후에 흔히 발생한다. 특히 백반증의 경우 흡연, 음주나 칸디다증에 의하여 발생하는 것으로 알려져 있는데 이러한 원인을 제거하면 구강내 백반증이 없어 지기도 한다. 그러나 지속적으로 남아 있는 구강내 백반증은 약 4~6%에서 구강암으로 진행할 수 있기 때문에 조직검사를 시행하여 이형성증(dysplasia)이 있는지 암으로 진행되었는지를 확인하여야 한다. 불행히도 임상적인 형태만으로 백반증이 암으로 진행되었는지 아니면 암으로 갈 확률이 높은지를 확인할 수 는 없기 때문에 증상이 없는 백반증이라도 조직검사와 함께 정기적인 관찰이 필요하다. 조직검사상 이형증이 진단되는 경우는 대부분 수술을 통하여 제거하게 된다. 그러나 수술을 하여도 이형성증을 가진 전암병소가 재발할 수 있기 때문에 장기적인 추적관찰이 필요하다(그림 1A, B).

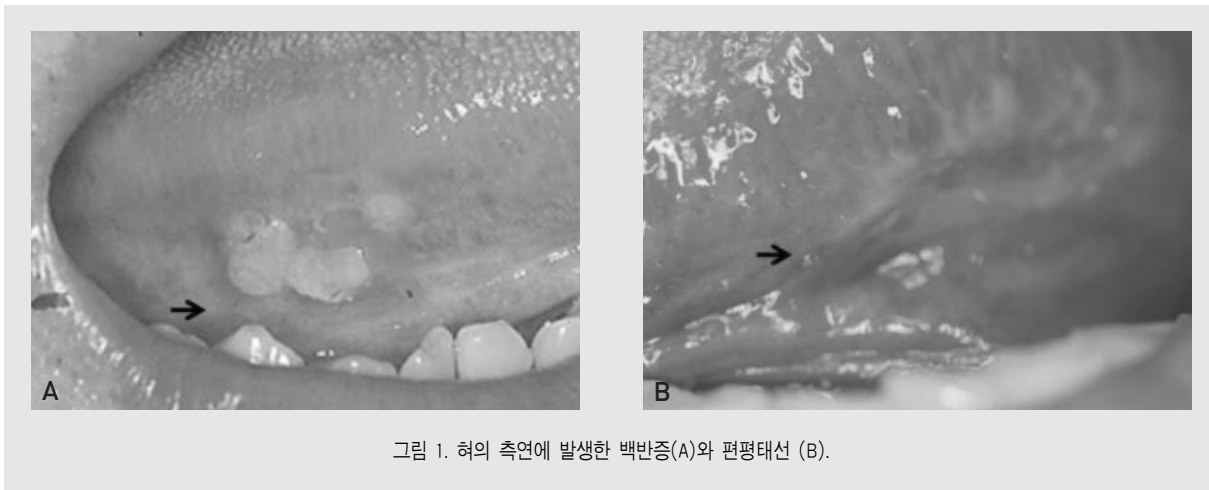


그림 1. 혀의 측연에 발생한 백반증(A)와 편평태선 (B).

2) 설암의 임상적 진단

설암은 구강암의 약 40%를 차지하는 암으로 구강암은 설암이라고 하여도 과언이 아니다. 설암은 50~70대의 연령의 남성에서 주로 호발하지만 최근 40 세미만의 젊은 환자에서도 발생율이 증가하는 추세인데 젊은 연령에서의 설암은 상대적으로 여성에서 많이 발생한다.

설암의 초기병변은 증상이 없고 염증처럼 보이는 경우가 많아 병원에 뒤늦게 오는 경우가 많으며 초진 의사도 단순 염증으로 생각하고 항생제나 소염제만을 투여하고 진단이 늦어지는 경우도 종종 있다. 혀에 가장 많이 생기는 염증성 질환이 구내염이다. 구내염은 1~2주 정도이면 대부분 치유되는데 같은 위치에 발생한 구내염이 3~4주가 지나도 지속된다면 반드시 조직검사를 하여 확인하는 것이 필요하다. 그림 2-A는 전형적인 구내염처럼 보이지만 2달간 궤양이 지속

되어 조직검사상 설암으로 진단되었다. 따라서 혀에 발생하는 단순 궤양이나 구내염이라 할지라도 반드시 최소 3주 이상 정기적인 관찰을 통하여 병변이 치유되고 있는지를 확인하는 것이 중요하다. 또 다른 초기병변은 주로 혀의 가장자리에 작은 백반증의 형태로 보이는 경우가 많다. 그림 2-B은 약 0.5cm 크기의 백반증이 혀의 가장자리에 있어 조직검사상 상피내암으로 진단되어 수술한 경우이다. 또 다른 초기암의 형태로 혀의 가장자리에 백반증과 홍반증이 같이 존재하는 병소도 있다. 그림 2-C가 이러한 경우로 이 경우 역시 상피내암으로 진단되어 절제술을 시행하고 지금 10년째 무병생존하고 있다. 이처럼 초기설암으로 수술받으신 분은 100% 완치가 가능하고 수술 후 기능 장애도 거의 없다. 특히 설암 환자의 병력상 치과에서 의치등의 보철물을 새로 장착한 후 혀가 새 보철물에 자꾸 닿는다고 호소하신다. 물론 보철물 때문에 설암이 발생하는 것은 아니지만 환자분들이 혀가 자꾸 보

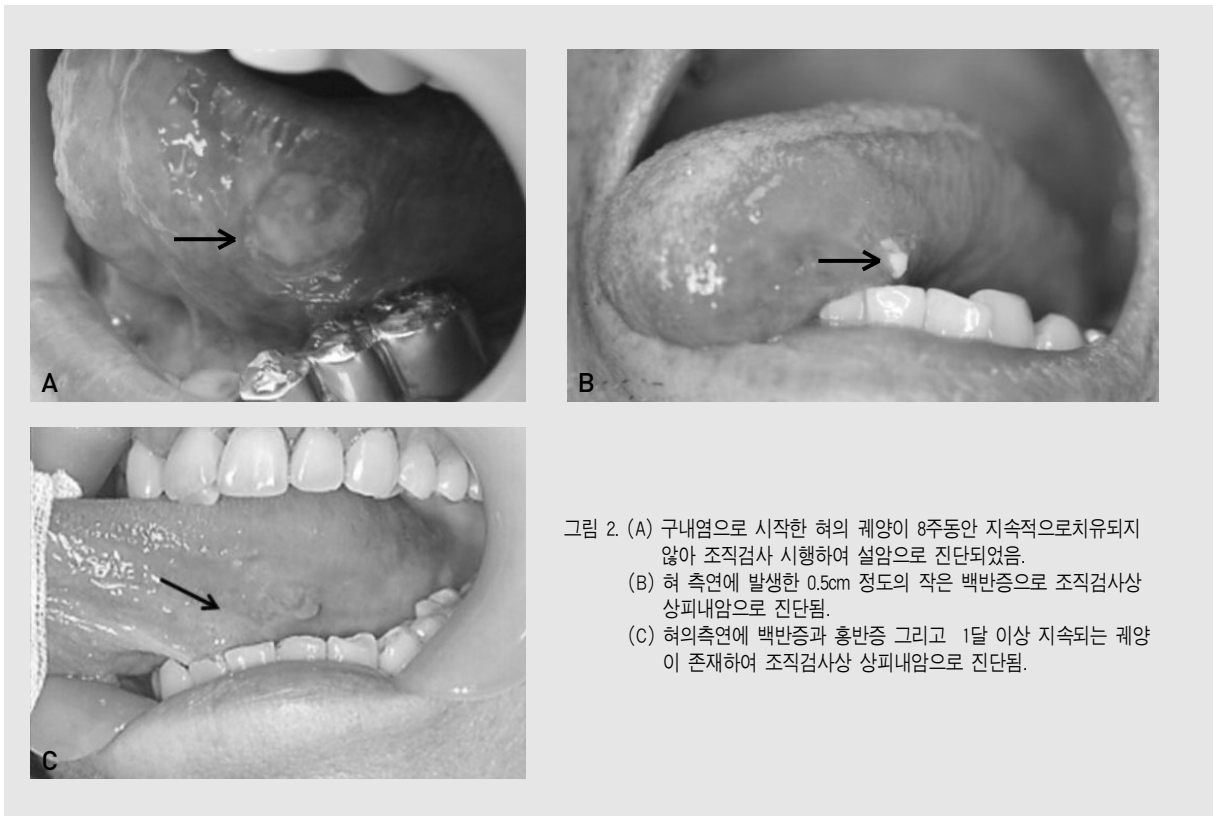


그림 2. (A) 구내염으로 시작한 혀의 궤양이 8주동안 지속적으로치유되지 않아 조직검사 시행하여 설암으로 진단되었음
 (B) 혀 측연에 발생한 0.5cm 정도의 작은 백반증으로 조직검사상 상피내암으로 진단됨.
 (C) 혀의측연에 백반증과 홍반증 그리고 1달 이상 지속되는 궤양이 존재하여 조직검사상 상피내암으로 진단됨.

철물에 닿고 불편하다고 하면 혀 측연을 주의깊게 살펴 이러한 초기병변이 있는지 살펴보는 것이 중요하다고 생각한다. 설암에서 가장 진단이 쉽고 비교적 수술 후 결과가 좋은 형태는 혀의 외측으로 돌출된 종괴형태이다. 그림 3-A처럼 돌출성 종괴는 발견도 쉽고 그리고 혀에 침범된 암이 비교적 적어 수술후 기능장애도 적다. 반면에 혀에 돌출된 종괴보다는 혀 내측으로 궤양성으로 침습적인 병변도 있다(그림 3-B). 이러한 경우는 돌출형 병변보다 혀에 내측으로 암이 많이 침윤되어 임파선전이가 많고 예후가 좋지 않은 경우가 많다. 그림 4는 육안상으로는 특별히 이상소견이 발견되지 않는다. 그래서 이 환자는 병변이 커져서야 진

단이 되었다. 그림 4에서는 앞에서 언급한 백반증이나 돌출성 또는 궤양성 병소는 발견되지 않지만 혀를 만져보면 딱딱한 종괴를 만질수가 있다. 중요한 것은 혀를 검진할 때 육안상으로 혀점막의 이상유무를 관찰함과 동시에 혀를 촉진하여 비정상적으로 만져지는 종괴가 있는지 반드시 확인을 하여야 한다. 그림 4의 환자는 혀에 통증이 있어서 병원에 갔는데 육안상으로 두드러지는 병변이 없어 진통제만 먹고 지내다가 본인이 혀의 내측에 커져가는 딱딱한 종괴를 발견하고 혀의 심부 조직검사를 통하여 설암으로 진단된 증례이다. MRI 사진상에도 4~5cm의 종괴를 볼 수 있다. 이 환자는 혀를 모두 절제하는 수술을 받았다. 그러므

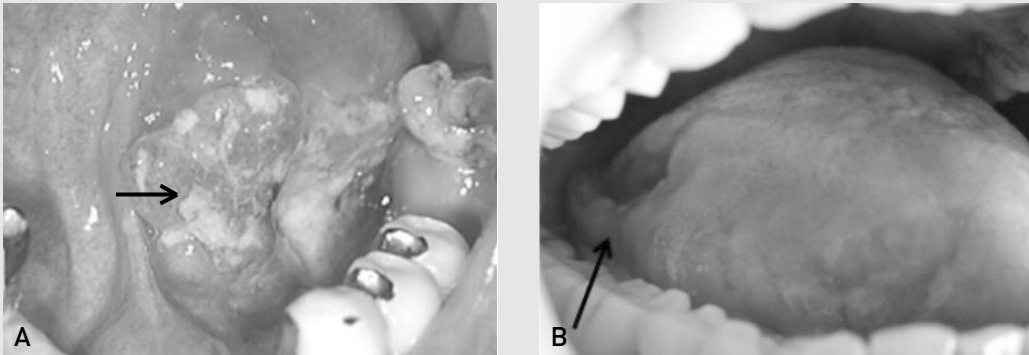


그림 3. (A) 이 환자분 역시 병력상 혀가 보철물과 치아에 자주 닿아 혀에 염증이 있다고 생각하시고 지내던 중 종괴가 혀에 생겨 병원에 내원하여 설암으로 진단됨.
 (B) 혀의 측연에 궤양성 병변으로 외상에 의하여 생긴 병변으로 생각하고 설암 진단이 늦어진 증례로 혀에 생긴 병변이 4주 이상 지속된다면 단순한 염증성 또는 외상성 병변으로는 보기 어렵다.

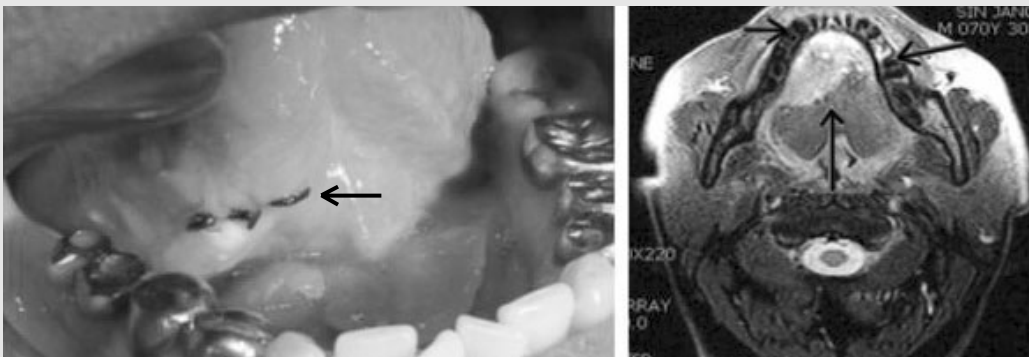


그림 4. 혀의 돌출성 병소는 없이 혀와 구강저의 내측으로 암이 침윤되어 진단이 지연된 증례 그러나 촉진시는 상당히 큰 종괴가 만져진다.

로 우리가 간과해서 안되는 것은 혀의 검진시 육안검사와 함께 반드시 혀를 촉진하여 검사를 하여야 함을 다시 한번 강조한다.

3) 치은암의 임상적 진단

우리나라 중앙암등록본부 1997년부터 2002년까지의 자료에 의하면 치은암은 설암, 구강저, 구개 부위에 이어 4 번째로 호발하는 부위로 상대적으로 발생 비율이 낮지만 치은암은 설암과는 달리 대부분이 치과 의사에 의하여 발견되어지기 때문에 중요한 의미가 있을 수 있다. 구강암이 남자에서 약 4배 정도 많이 발생하는 것이 비하여 치은암은 남자와 여자의 비율이 약 2:1 정도로 상대적으로 여자에서도 많이 발생한다. 또한 설암이 40세 미만의 젊은 층에서 발생하는 것과 비교하면 치은암은 70세 이상의 고령자에서 상대적으로 많이 발생하며, 발생부위는 전치부 보다는 구치부에

더 많이 발생한다. 본 내용에서는 치과 클리닉에서 가장 많이 접할 수 있는 치은암의 임상양상을 증례를 중심으로 기술하여 치은암의 조기진단에 도움이 되고자 한다.

무치악 부위에 발생하는 치은암은 비교적 발견이 쉽다. 치아가 없기 때문에 거의 대부분의 치조점막 병소로 나타나기 때문이다. 그림 5-A 환자는 의치를 장착하고 지내던 중 의치하면의 치조점막이 헐고 치유되지 않아 조직검사 결과 편평상피세포암으로 진단된 경우로 주변에 백반증도 같이 존재하는데 의치를 장착한 무치악에서 의치에 의한 지속적인 자극에 의하여 두껍게 각화된 치조점막이 백반증의 형태로 보여지기도 하지만 표면이 균일하지 않다면 조직검사를 할 필요가 있다. 대부분의 치은암은 협측점막에 호발하지만 설측 치은에 발생하는 경우도 간혹있다(그림 5-B). 그림 5-C는 상당히 진행된 치은암의 형태를 보여준다. 초기에 치은암은 협측에서 시작되지만 진행되면 설측

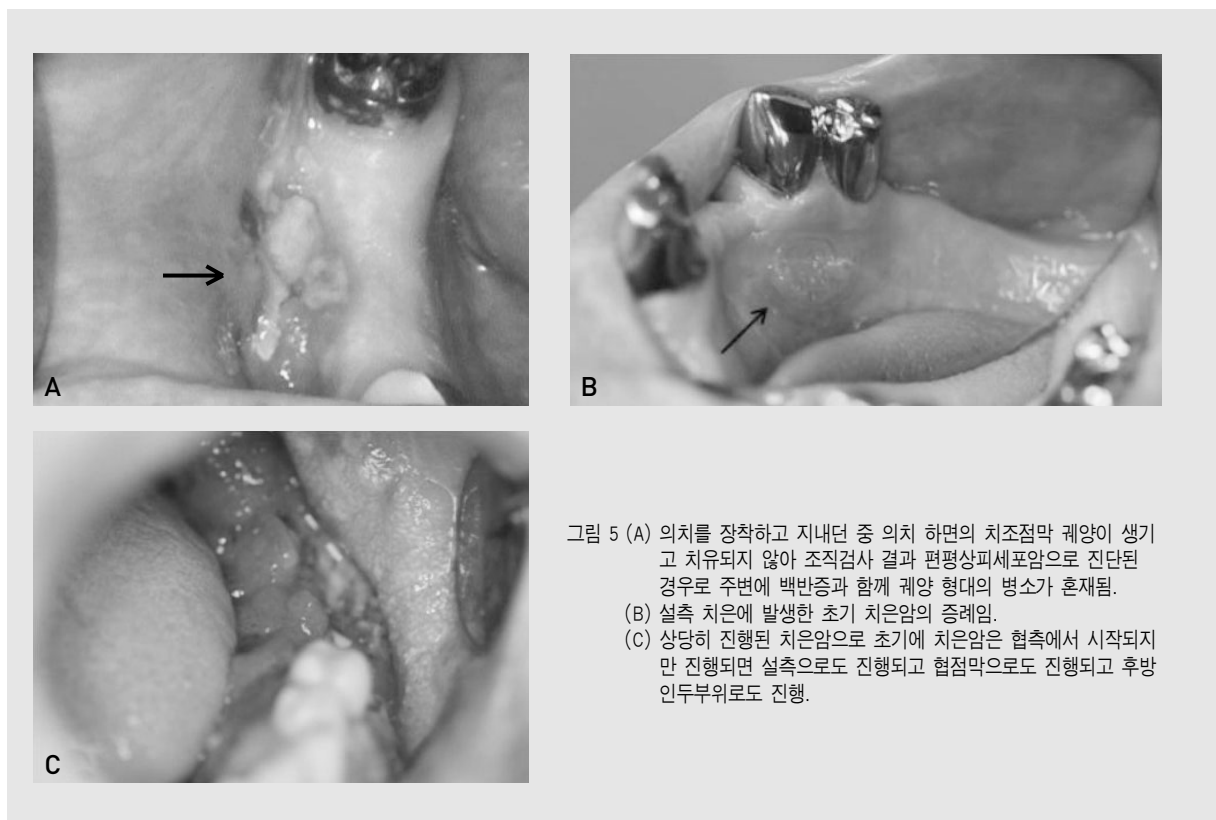


그림 5 (A) 의치를 장착하고 지내던 중 의치 하면의 치조점막 궤양이 생기고 치유되지 않아 조직검사 결과 편평상피세포암으로 진단된 경우로 주변에 백반증과 함께 궤양 형태의 병소가 혼재됨.
 (B) 설측 치은에 발생한 초기 치은암의 증례임.
 (C) 상당히 진행된 치은암으로 초기에 치은암은 협측에서 시작되지만 진행되면 설측으로도 진행되고 협측막으로도 진행되고 후방 인두부위로도 진행.

으로도 진행되고 협점막으로도 진행되고 후방 인두부 위로도 진행되어 원발부위를 알 수 없는 경우가 종종 있다. 이렇게 진행된 치은암은 누가 보아도 진단이 가능하지만 수술부위가 크고 예후도 좋지 않으므로 치은암의 진단에 각별한 주의가 필요하다. 치은암은 때때로 진단이 쉽지 않고 치아 관련 치주염으로 생각되어 고식적인 치과치료를 하다가 진단이 지연되는 경우가 많다. 특히 치주염이 심하지 않은 30~50대의 젊은 연령 환자에서 이러한 오진 사례를 많이 접하게 된다. 이러한 경우의 임상적인 특징은 돌출된 종괴를 형성하지 않고 치근막으로 암이 진행되어 병변이 노출되지 않아 쉽게 암을 진단하기 어렵다. 그림 6-A는 45세 여자환자로 잇몸이 헐었다고 생각하고 클리닉에서 치주소파술을 시행 받았으나 잇몸이 오히려 더 벌어지고 통증이 있어 조직검사 결과 치은암으로 진단된 경우이다. 이 경우도 치은에는 두드러진 병소가 없지만 치근막쪽으로 암이 침윤되어 치주염으로 오인된 증례이다.

또 다른 진단의 지연 원인으로 치은암이 발치창의 치유 지연이나 골수염의 형태와 유사하다는 것이다. 그림 6-B는 80세 여자환자로 하악 좌측 구치부의 치주염으로 발치를 하고 발치창에 한달이상 지속적인 염증으로 소독 받던 중 발치창 소파술을 시행한 조직을 검사하고 암으로 진단되었던 증례이다. 이미 하악골의 파괴가 상당히 진행되었다. 발치후 염증은 dry socket이 대부분이지만 지속적으로 염증이 존재하고 치유되지 않으면 구강암을 한번 정도 의심하는 것이 필요하다. 상악치아의 경우 발치후 발생한 염증은 상악동 암이 있기 때문이거나 또는 상악치은암이 원일 수 있다(그림 7-A,B,C).

분명한 것은 염증은 반드시 치유 된다는 것이다. 그러나 발치등의 일반 치과 치료후 4주가 지나도 치유되지 않는 구강내병변은 반드시 조직검사를 하거나 컴퓨터단층촬영 등을 시행하여 확인하는 것이 중요하다.

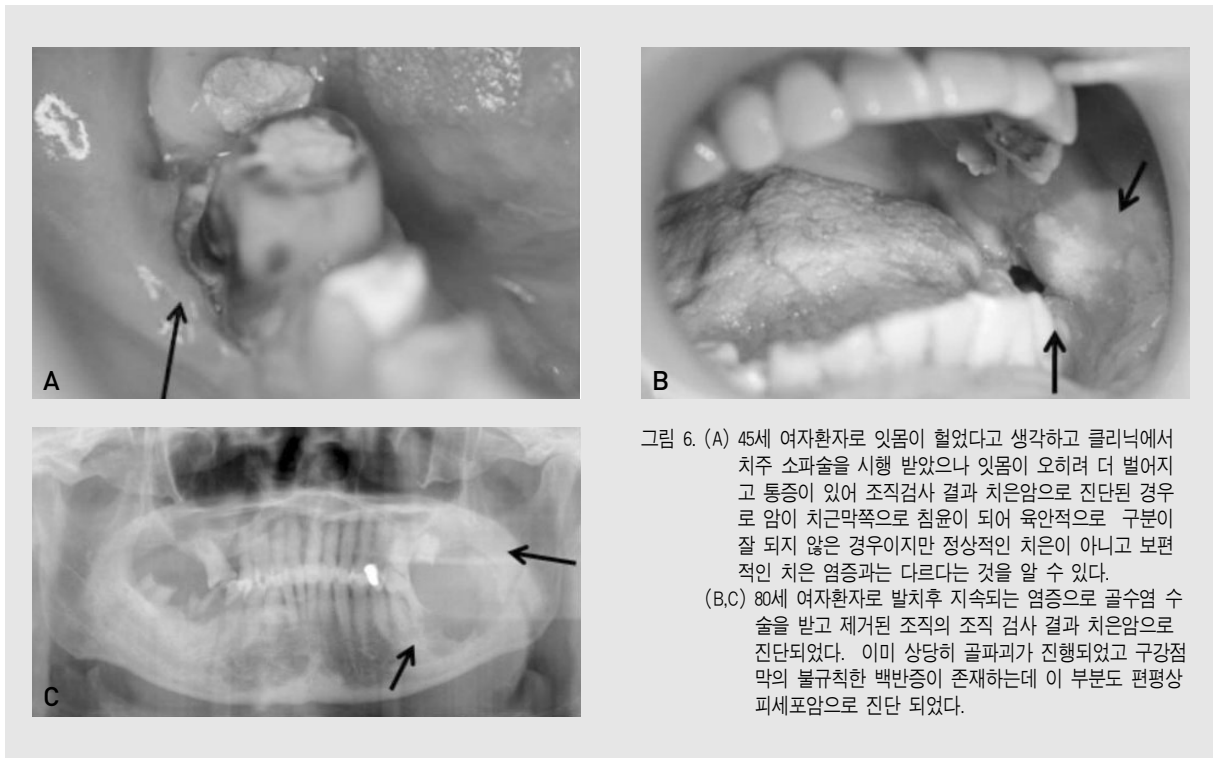


그림 6. (A) 45세 여자환자로 잇몸이 헐었다고 생각하고 클리닉에서 치주 소파술을 시행 받았으나 잇몸이 오히려 더 벌어지고 통증이 있어 조직검사 결과 치은암으로 진단된 경우로 암이 치근막쪽으로 침윤이 되어 육안적으로 구분이 잘 되지 않은 경우이지만 정상적인 치은이 아니고 보편적인 치은 염증과는 다르다는 것을 알 수 있다.
 (B,C) 80세 여자환자로 발치후 지속되는 염증으로 골수염 수술을 받고 제거된 조직의 조직 검사 결과 치은암으로 진단되었다. 이미 상당히 골파괴가 진행되었고 구강점막의 불규칙한 백반증이 존재하는데 이 부분도 편평상피세포암으로 진단 되었다.

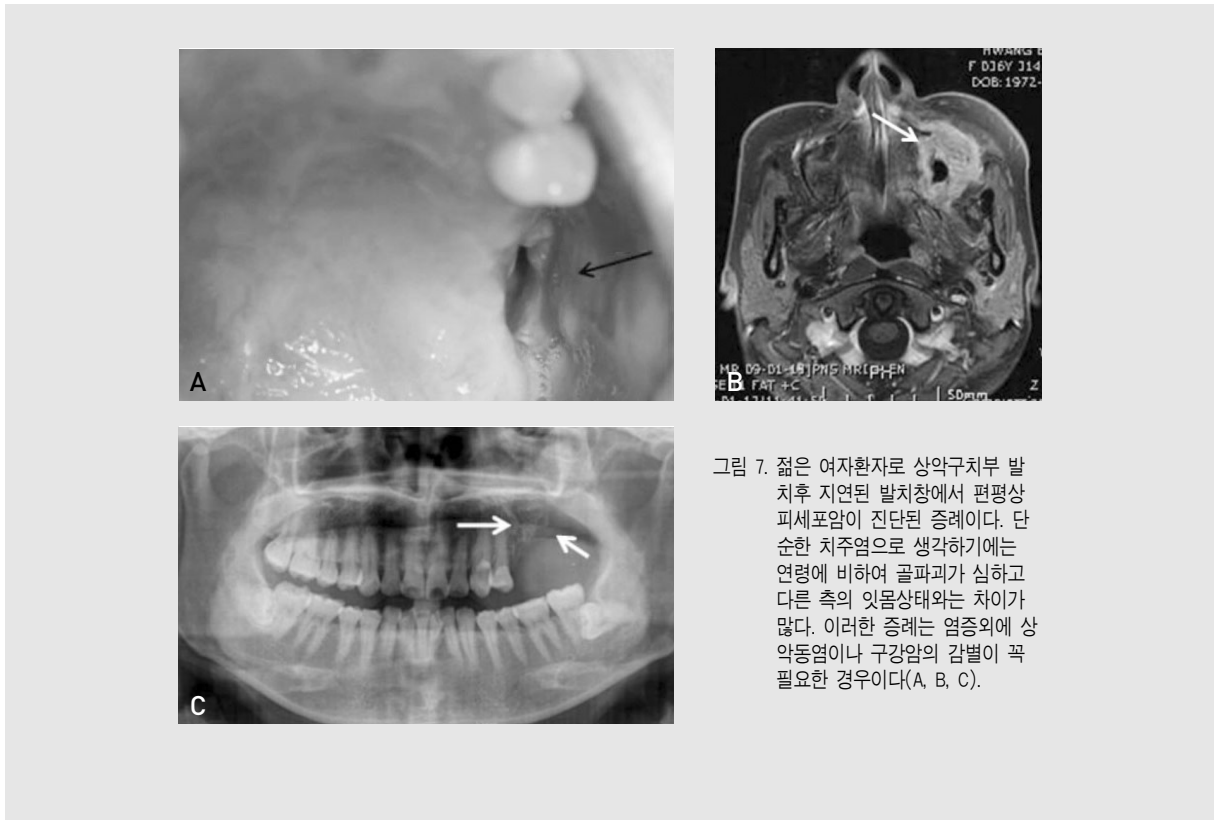


그림 7. 젊은 여자환자로 상악구치부 발치후 지연된 발치창에서 편평상피세포암이 진단된 증례이다. 단순한 치주염으로 생각하기에는 연령에 비하여 골파괴가 심하고 다른 측의 잇몸상태와는 차이가 많다. 이러한 증례는 염증외에 상악동염이나 구강암의 감별이 꼭 필요한 경우이다(A, B, C).

4) 타액선암 임상적 진단

구강암의 대부분은 조직학적으로 구강점막에서 발생하는 편평상피세포암이다. 그러나 일부에서는 구강내 소타액선에서 발생하는 소타액선암도 발생한다. 소타액선은 구강점막에 항상 존재하기 때문에 구강내 어느 부위에서나 발생할 수 있다. 협점막, 후구치 삼각, 구강저, 경구개, 연구개등의 점막에서 흔히 발생한다. 편평상피세포암과 타액선암의 임상적 형태는 큰 차이가 있다. 편평상피세포암은 표면 구강점막의 궤양이나 증식적 병소가 있는 표재성이지만 소타액선암은 점막하부의 소타액선에서 기원하므로 구강점막은 정상이고 점막하부에 종괴를 형성하는 형태이다. 그러나 소타액선에서 발생하는 양성종양도 악성인 경우와 형태상 전혀 차이가 없다. 양성종양이 악성종양 보다 더 호발하기는 하지만 양성이라고 생각하고 간단하게 절제

하한후 조직검사서 암으로 진단되어 재수술을 해야 하는 경우도 흔히 있기 때문에 주의를 요하는 병변이다. 경구개 부위에 발생하는 소타액선암은 간혹 경구개부위에 종창의 형태로 나타나 치성 농양처럼 오인하여 절개 및 배농을 하고 기다리다가 잘 낫지 않아 조직검사 후 뒤늦게 암으로 진단되는 경우도 있다. 그림 8의 증례도 연구개에 종괴가 만져져 조직검사상 소타액선암으로 진단된 경우로 외측으로 돌출되거나 점막 표면의 병소가 없어 진단이 늦어진 경우이다. 다른 일례로 얼굴 협측에 양성종양처럼 가동성의 종괴를 발견하는 경우가 있는데 이 경우 혈관종, 지방종등 다양한 양성종양일 수도 있지만 양성으로 생각하고 단순 적출술만 시행하였는데 최종적으로 소타액선암으로 진단되는 경우가 상당히 많다. 그림 8의 A,B,V는 소타액선암이고 그림 8-B는 양성종양이다. 임상모양만으로는 절대 구별할 수가 없다. 특히 그림 8-D는 하마중

(ranula)처럼 보여 전형적인 양성 종양으로 보이지만 악성종양이다. 소타액선암중에는 하마종과 유사하게 보이는 경우도 의외로 많다. 따라서 앞에서도 언급하였지만 구강내, 경구개, 연구개, 협점막에 발생하는 가동성 점막하 종괴는 감별진단에 양성종양과 함께 반드시 구강암 가능성을 고려하여야 한다.

5) 구강내 전이암 임상적 진단

치과외래에서 위암 대장암 간암등으로 항암치료를 받는 환자들 중에 치은에 염증성 육아종등으로 내원하는 경우를 종종 접할 수가 있다. 물론 이러한 병변들이 염증이나 양성 증식성 병변일 가능성이 더 높지만 간혹 원발부위가 구강암인 경우가 아닌 신체 전반에서 발생하는 악성 종양이 구강내로 전이되는 경우도 있다. 이러한 구강내로 전이되는 경우는 약 1% 정도로

매우 드물며, 그 중 대부분이 하악골내로의 전이를 보이며 약 20%에서 구강내 연조직으로 전이가 되는 것으로 알려져 있다.

이들 구강내 연조직 전이암종의 양상은 양성종양이나 염증성 병변과 유사하기 때문에 임상가들은 정확한 진단을 위하여 구강내 연조직 전이암종의 임상적 특징을 잘 숙지하는 것이 중요하다고 생각된다. 특히 구강내 연조직 전이암종은 하악골로의 전이보다 증례가 적고 임상소견, 방사선 소견, 비특이적 합병증들만으로 조기 진단하는데 어려움이 있으며 구강내 연조직 전이암종은 조직학적으로는 악성이지만 임상적 양상이 치성농양 또는 양성종양이나 염증성 병변으로 보이는 경우가 대부분이다. 특히 치은에 전이되는 경우는 염증성 육아종이나 단순한 치은증식 또는 섬유성 식육(fibrous epulis)과 유사하며 혀에 전이되는 경우는 외장형의 종괴보다는 혀 점막하방의 종괴로 만져지는

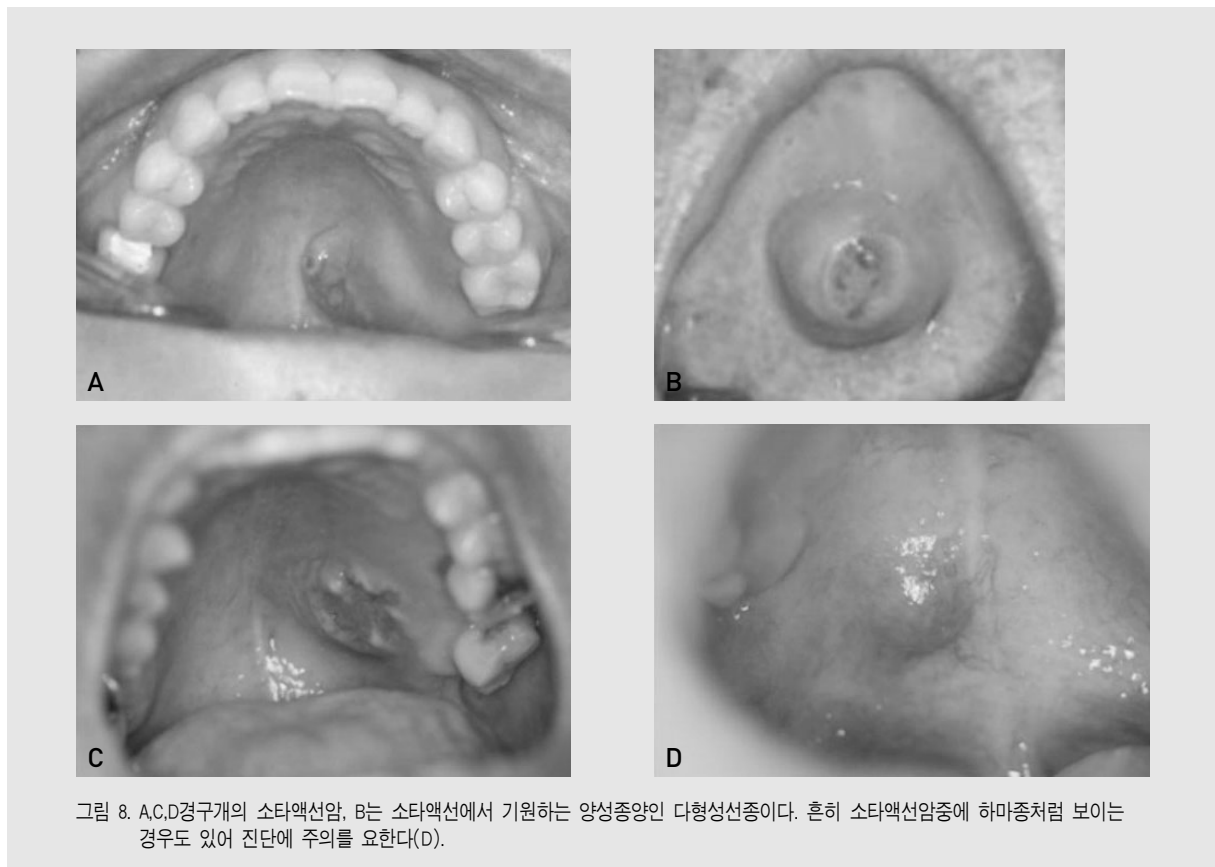


그림 8. A,C,D경구개의 소타액선암, B는 소타액선에서 기원하는 양성종양인 다형성선종이다. 흔히 소타액선암중에 하마종처럼 보이는 경우도 있어 진단에 주의를 요한다(D).

경우가 많다(그림 9). 또한 구강내 연조직 전이병변은 흔히 초기에 치성감염이나 염증 등으로 생각하여 단순한 처치를 하기 쉬우며 다시 짧은 기간내에 병소가 다시 재발하게 된다. 때로는 구강내 전이병변을 발견후 원발부위를 찾는 경우도 있다. 따라서 이미 암으로 진단받고 항암치료 등의 치료중 구강내 단순한 염증이나 치은 병변이 있는 경우 이러한 전이암종을 감별진단에 고려하는 것이 필요하다고 생각된다.

Ⅲ. 결론

구강암의 조기발견과 진단은 치과의사들의 진료실에서 시행되어야 한다.

과거에 비하여 다양한 암치료 및 진단 방법들이 개발되어 조기진단과 함께 암환자의 완치율과 높아지고 있지만 구강암으로 치료받고 완치될 확률은 50%로 여전히 과거와 큰 차이가 없다. 진행된 구강암으로 발

견되면 완치율은 20%이만 이지만 구강암이 초기에 발견되면 완치율이 90% 이상 된다. 따라서 구강암 검진을 통하여 조기 발견하면 완치율을 높이는 것이 가장 효과적인 방법이다. 대한구강악안면외과학회 구강암연구소에서 조사한 구강암환자의 초진시의 병기를 보면 70% 이상이 3,4기의 진행된 상태이다. 구강암은 해부학적으로 눈에 잘 보이는 곳에 발생하여 내시경 등의 복잡한 방법을 사용하지 않고도 간단하게 조기발견이 가능하다는 장점이 있는데 조기암으로 발견되는 비율이 의외로 작다는 것을 보면 모순이 아닐 수 없다. 왜 그럴까? 이유는 여러 가지가 있겠지만 일단 구강암에 대한 대국민 홍보와 교육이 부족하다는 것이고 또 다른 이유는 구강암에 관한 조기검진 시스템이 제대로 갖추어지지 않은 점도 들 수 있을 것이다.

우리나라에서는 위암, 간암, 대장암, 유방암, 자궁암 등의 5대암의 경우 국립암센터와 연계하여 검진 프로토콜이 정립되어 있지만 구강암은 아직 만들어져 있지 않다. 미국의 암협회(American Cancer

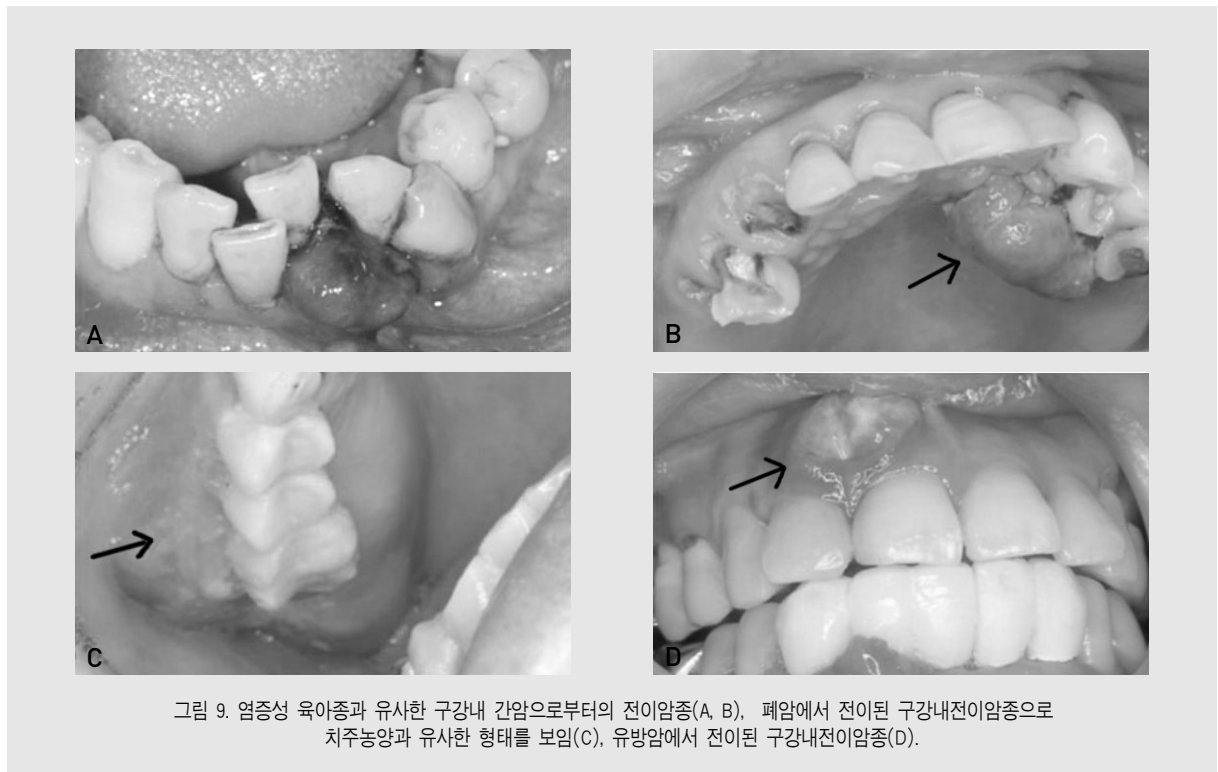


그림 9. 염증성 육아종과 유사한 구강내 간암으로부터의 전이암종(A, B), 폐암에서 전이된 구강내전이암종으로 치주농양과 유사한 형태를 보임(C), 유방암에서 전이된 구강내전이암종(D).

Society)에서는 21세 미만에서는 3년마다, 40세 이상의 모든 성인에서는 1년에 한번씩 정기적인 구강암 검진을 받을 것을 권고하고 있고, 캐나다에서는 암발생 위험이 높은 사람 등에 한하여 1년마다 구강검진을 받도록 하고 있다. 이러한 기준을 토대로 우리나라에서도 40세 이상으로 흡연 음주를 많이 하는 사람 등은 적어도 1년에 1회 정기적인 구강검진을 받는 것이 필요하다고 생각되어진다. 실제 미국 치과의사들을 대

상으로 클리닉에서 구강암 검진을 하는지 설문조사를 하였을 때 약 80%의 응답자들은 구강암검진을 시행하고 있다고 하였다. 우리나라에서는 정확한 통계는 나와 있지 않지만 지금 이 순간부터라도 개인 클리닉으로 찾아오는 환자들을 대상으로 구강암 검진을 시행하는 것이 구강암의 조기발견율을 높이고 구강암의 완치율을 높이는 시작이 될 것이다.

참 고 문 헌

1. Kademani D. Oral cancer. Mayo Clin Proc 2007;82(7):878-87.
2. Silverman S Jr. Demographics and occurrence of oral and pharyngeal cancers. The outcome, the trends, the challenge. J Am Dent Assoc 2001;132:7S-11S.
3. Rennemo E, Zatterstrom U, Boysen M. Impact of second primary tumors on survival in head and neck cancer: an analysis of 2,063 cases. Laryngoscope 2008;118:1350-6.
4. Silverman S Jr, Gorsky M, Lozada F. Oral leukoplakia and malignant transformation: a follow-up study of 257 patients. Cancer 1984;53:563-8.
5. Silverman S Jr. Observations on the clinical characteristics and natural history of leukoplakia. J Am Dent Assoc 1968;76:772-7.
6. Ellis GL, Jensen JL, Reingold IM. Malignant neoplasms metastatic to gingiva. J Oral Surg 1977; 44:238-41.
7. Friedrich RE. Delay in diagnosis and referral patterns of 646 patients with oral and maxillofacial cancer : a report from a single institution in Hamburg, Germany. Anticancer Res 2010;30:1833-6.
8. Al-Dakkak I. Diagnostic delay broadly associated with ore advanced stage oral cancer.Evid Based Dent 2010;11:24.
9. Gómez I, Warnakulasuriya S, Varela-Centelles PI, López-Jornet P, Suárez-Cunqueiro M, Diz-Dios P, Seoane J. Is early diagnosis of oral cancer a feasible objective Who is to blame for diagnostic delay? Oral Dis 2010;16:333-42.
10. Baykul T, Yilmaz HH, Aydin U, Aydin MA, Aksoy M, Yildirim D. Early diagnosis of oral cancer. J Int Med Res 2010;38:737-49.