

투고일 : 2012. 4. 10

심사일 : 2012. 4. 18

게재확정일 : 2012. 4. 23

인공 턱관절 전치환술

연세대학교 치과대학 구강악안면외과학교실 (강남세브란스병원)

허 종 기

ABSTRACT

Alloplastic total temporomandibular joint replacement

Department of Oral and Maxillofacial Surgery, College and School of Dentistry, Yonsei University
Jong-Ki Huh, DDS, MSD, PhD

Temporomandibular joint (TMJ) prosthesis have been hesitated to use because of bitter memories about Proplast-Teflon interpositional TMJ implants. Many clinicians, however, are trying to use total TMJ prosthesis with getting continuous long-term follow-up results. Alloplastic total TMJ replacement have been applied to much more patients who have failed previous TMJ prostheses or TMJ implants, fibrous/bony ankylosis, severe osteoarthritis, degenerative joint disease, idiopathic condylar resorption, condyle loss by trauma or tumor resection, and other bony destructive diseases. Nowadays three types of total TMJ prosthesis are widely used. In this article, indications, types of prosthesis, safety and stability would be demonstrated with a case report.

Key words : temporomandibular joint, mandibular condyle, replacement arthroplasty, joint prosthesis

I. 서론

턱관절 부위 해부학적 구조물의 파괴를 복원시켜주기 위해서는 자가 조직을 이용할 수도 있으나 공여부위가 필요하며 수여부위에서 이식조직의 활착여부 및 활착시의 다양한 조직 변화 등과 같은 자가 조직 이식의 단점을 보완하고자 인공 보철물 개발과 사용을 꾸준히 해 오고 있다¹⁾. 턱관절의 인공 보철물은 하악와 보철물과 하악과 두 보철물이 따로 나와 있으나, 각각 따로 사용했을 때의 단점을 최소화 하기 위해 시술의 적응증이 된다면 하악

와 하악과두를 모두 인공 보철물로 대체해 주는 전치환술(total joint replacement)을 시행한다.

1980년대에 미국에서 광범위하게 시술하였으나 심각한 거대세포 이물반응을 일으켜 문제가 되었던 Proplast/Teflon 매식체는 턱관절 수술시 심하게 파괴된 관절원판을 제거하고 변화된 하악와와 하악과두의 골 표면을 다듬은 후 그 사이에 위치시켰던 것으로, 부작용에 대한 보고가 계속되면서, 이전에 수술받았던 모든 환자들을 추적하여 제거수술을 받게 하였고, 연락이 되지 않았던 환자들의 부작용에 대한 보고

가 최근까지도 이어지고 있다^{3, 4)}. 이러한 인공매식재의 실패는 임상 의들에게 턱관절 수술시 인공매식재 사용에 대한 거부감을 갖게 하였다. 하지만 일부 임상 의들에 의해 무릎관절 전치환술(total knee joint replacement)이나 엉덩관절 전치환술(total hip joint replacement)처럼 턱관절을 이루는 하악와와 하악과두를 모두 대체해주는 인공 턱관절 전치환술(alloplastic total temporomandibular joint replacement)은 꾸준히 시행되어 왔고 1990년대

중반부터 다양한 증례와 장기간 추적조사 결과에 대해 보고되고 있으며^{5~8)}, 최근에는 유럽, 호주 등 다양한 국가에서 사용 현황⁹⁾ 및 증례를 보고하고 있다.

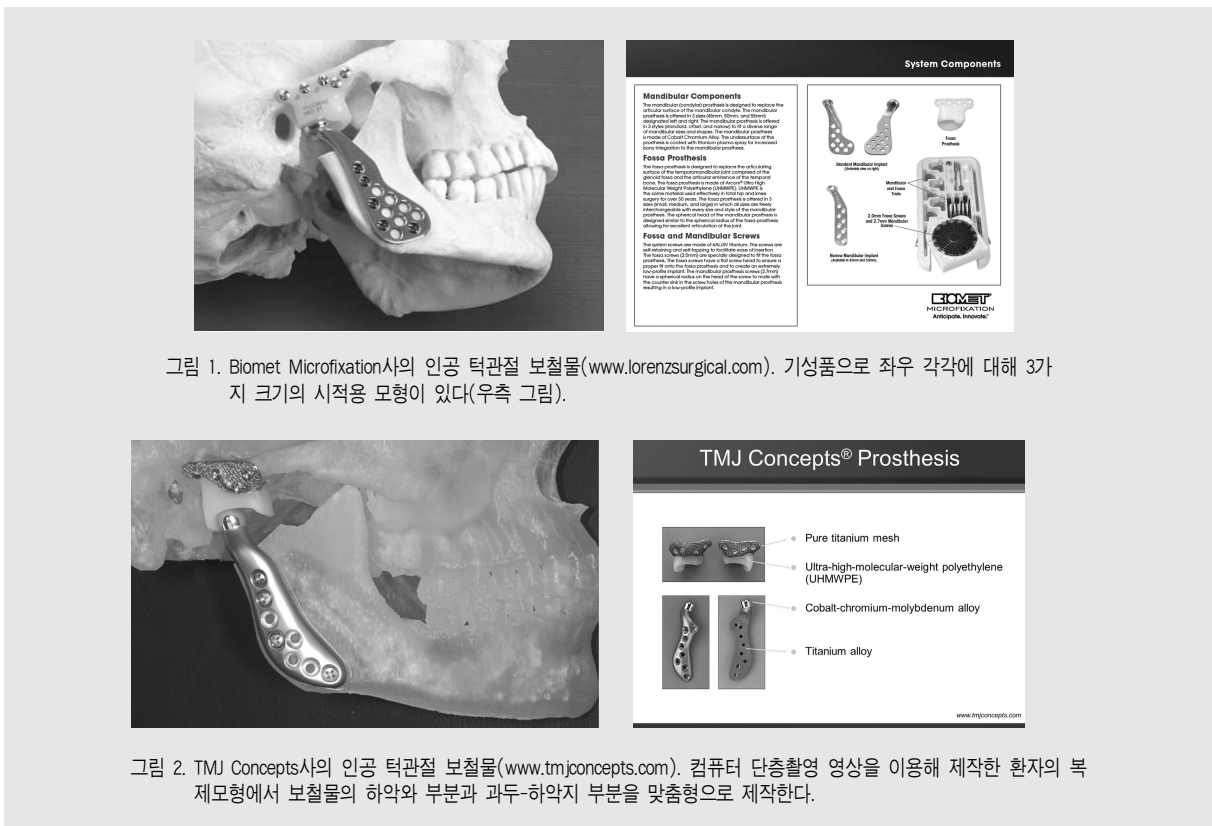
현재 미국 FDA 허가를 받아 사용되고 있는 제품은 3개 회사의 제품이 있다^{8,10)}.

1. Christensen TMJ Prosthesis System(TMJ Implants Inc., Golden, CO, USA)
2. TMJ Concepts Prosthesis(TMJ Concepts Inc., Ventura, CA, USA)

표 1. 회사별 인공 턱관절 보철물의 특징

회사	TMJ Medical TMJ Inc.	TMJ Concepts(www.tmjconcepts.com)	Biomet Microfixation(www.lorenzurgical.com)
하악와	Co-Cr-Mo Alloy	Titanium + UHMWPE	UHMWPE
과두-하악지	Co-Cr-Mo Alloy	Co-Cr-Mo Alloy + Titanium alloy	Co-Cr-Mo alloy + titanium surface
특징	기성품(stock)	맞춤형	기성품(stock)
	하악와 30가지	CAD/CAM 이용	하악와 37가지
	과두-하악지 37가지		과두-하악지 37가지

Co-Cr-Mo: Cobalt-Chromium-Molybdenum; UHMWPE: ultra-high molecular weight polyethylene



3. Biomet Microfixation TMJ Replacement System (Biomet Microfixation, Jacksonville, FL, USA)

각 회사 제품은 하악와를 이루는 부분과 하악과두를 구성하는 두 부분으로 나뉘고 조금씩 다른 디자인을 가지고 있으나 쓰이는 재료는 장기간 안정성이 검증된 것이어서 비슷하며, 제작 및 사용 방법에 따라 표준크기 제품을 비축해서 쓰는 기성품과 환자의 복제 골모형을 제작하여 환자의 뼈 형태에 맞추어 제작하는 맞춤형이 있다(표1, 그림 1, 2)¹⁰⁾. 디자인과 재료의 적합성과 장기간 안정성은 비슷한 접변운동을 하고 보다 장기간의 추적조사 결과가 나와 있는 무릎 인공관절을 참고하면¹¹⁻¹³⁾ 도움이 될 것 같다.

각 회사별로 제품의 적응증을 제시하고 있으나, 일반적인 인공 턱관절 전치환술의 적응증으로는 다음과 같은 경우들이 있다^{4, 15)}.

- * 심한 형태 변형을 동반한 골성/섬유성 유착 또는 재유착
- * 심한 염증성, 퇴행성 관절 질환으로 인한 과두 흡수
- * 외상후 하악과두가 손상되었거나 상실된 경우
- * 여러 번 턱관절 수술을 받았던 환자
- * 광범위한 하악과두 절제술을 요하는 턱관절 종양
- * 하악지-하악과두 열성장을 동반한 심한 선천성 기형
- * 이전 자가골 이식에 실패한 경우
- * 실패한 턱관절 매식재(Proplast-Teflon)나 반치환술(하악와 또는 하악과두 단독 보철물)

II. 증례

31세 여환으로 11년전 사고로 하악 정중부와 좌측 과두하부의 골절후 관혈적 정복술을 시행받았으나, 좌측 과두돌기의 흡수가 진행되면서 개구시 아래턱이 좌측으로 조금씩 비틀어진다는 것을 주소로 내원하였으며, 초진 파노라마 방사선 사진(그림 3)에서 좌측 과두돌기가 관찰되지 않았으며, 하악 정중선의 좌측

편위, 부정교합, 개구장애(개구량 36mm)가 관찰되었다. 하악 정중부와 좌측 과두하부의 금속고정판을 제거한 후 컴퓨터 단층촬영 영상을 이용한 복제모형으로 맞춤형 인공 턱관절 보철물을 제작하여 환자에게 시술하였으며, 수술후 하악이 안정된 상태에서 치아교정치료를 하여 수술 1년 6개월 후에 치아교정 장치를 제거한 후에도 안정적인 교합을 유지하였으며(그림 4) 수술 5년 경과 관찰시 염증, 나사 풀림, 턱관절 장애 증상 등의 특이한 소견은 관찰되지 않았다(그림 5).

III. 고찰

국내에서 종양이나 사고로 하악과두 또는 하악과두-하악지를 포함한 하악골 절제후 하악 재건용 금속판에 하악과두 형태의 보철물을 연결한 하악과두 재건이나 하악과두돌기용으로 나온 인공 하악과두 보철물을 시술해 주는 것을 “인공 턱관절 치환술”이란 용어로 사용되고 있어 인공 턱관절 전치환술과 혼용하여 사용하고 있다. 간혹 관절원판을 제거(discectomy)하고 임시로 관절원판 대체물질을 위치시키는 인공 ‘관절원판’ 삽입술과도 혼동하기도 한다. 아직 통용되거나 합의된 용어가 없으므로 본 원고에서는 보철물의 재료적 특성과 하악와와 하악과두를 보철물로 모두 대치해 준다는 의미에서 “인공 턱관절 전치환술”이란 용어를 사용하였다.

인공 턱관절 전치환술이 적절한 술식인가에 대한 의문은 Proplast-Teflon에서 나타났던 부작용들이²⁻⁴⁾ 인공 턱관절 보철물에서도 나타나지 않을까 하는 것이다. 즉 재료 표면이 닳아서 생긴 입자에 의한 거대세포 이물 반응, 저작시 가해지는 부하에 의한 인공 턱관절 매식재의 파절, 비용, 장기간 안정성 등이다⁴⁾. 재료는 인공 무릎관절에 사용하는 재료와 같은 재료를 사용하므로 내구성에 대해서는 20년 이상 추적조사 보고를 하고 있는 인공 무릎관절 전치환술

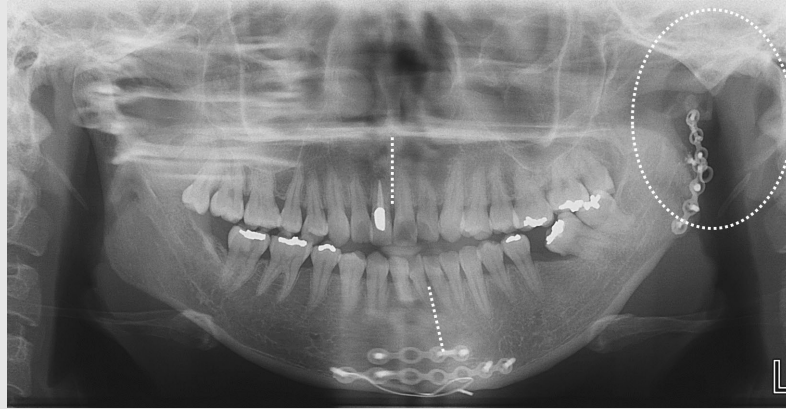


그림 3. 하악골 정중부와 좌측 과두하부에 고정용 금속판과 나사가 관찰되며 좌측 과두돌기는 관찰되지 않는다(원 내부). 하악 정중선은 좌측으로 편위되어 있다(점선).

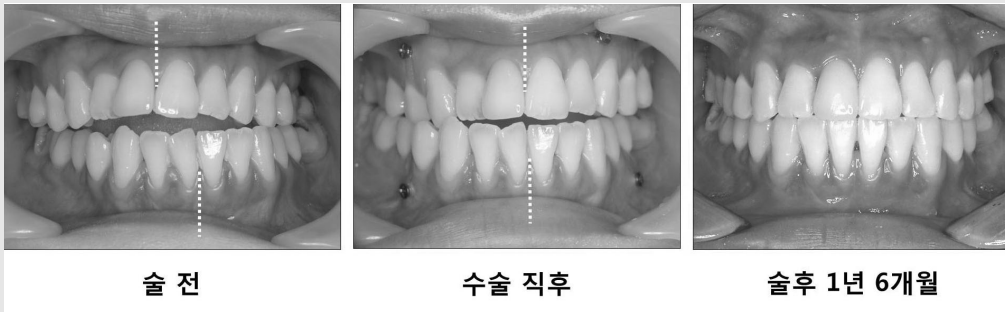


그림 4. 수술 전과 수술직후 그리고 치아교정이 끝난 수술 1년 6개월의 구강내 사진. 수술직후 상하악 정중선이 맞는 상태이며 턱관절 보철물의 안정을 위한 간단한 악간 고정을 위해 골내 나사를 위치시킨 모습(가운데).

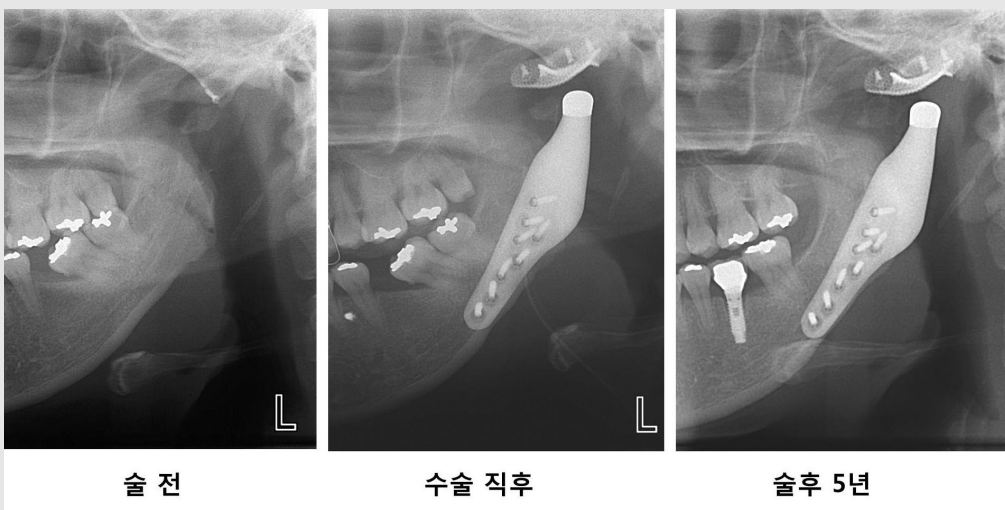


그림 5. 골절부위 금속고정판을 제거한 후의 수술 전과 수술 직후, 수술 5년 후의 파노라마 방사선 사진. 방사선 사진에서 나사 폴림이나 보철물 파절과 같은 특이한 소견이 관찰되지 않으며 인공 보철물은 잘 유지되고 있다. 하악과두와 하악와 사이의 공간은 폴리에틸렌이 위치하고 있는 부위이다(그림 2 참고).

에 대한 보고¹¹⁻¹³⁾와 인공 턱관절 전치환술을 받았던 환자에서는 Ploplast-Teflon 인공 매식재에서와 같은 거대세포 이물 반응이 관찰되지 않았다는 보고¹⁶⁾, 그리고 8년⁷⁾, 14년⁶⁾ 추적조사 결과를 보고한 문헌들을 보면 재료의 안정성과 내구성은 임상적으로 어느 정도 신뢰할만한 것으로 보인다.

2007년 Journal of Oral and Maxillofacial Surgery에 특발성 하악과두 흡수(idiopathic condylar resorption)의 외과적 치료에 대한 임상 논쟁으로 각각 다른 저자의 3편의 논문이 실렸는데, 통상적인 악교정 수술법과 하악지에 대한 골신연술 그리고 인공 턱관절 전치환술¹⁷⁾에 대한 것이었다. 인공 턱관절 전치환술을 악교정 수술의 관점에서 시술한 증례에 대한 보고였으며 이는 이후 인공 턱관절 전치환술을 이용해 상하악골을 반시계방향 회전시키는 악교정 수술의 골격 안정성, 기도 변화, 통증과 기능의 변화, 연조직 변화에 대한 일련의 보고에서 구체화되었다¹⁸⁻²¹⁾. 이러한 인공 턱관절 전치환술을 이용한 악교정 수술은 심한 하악과두의 열성장과 과두흡수로 인해 치아 교정 치료나 악교정 수술시 어려움을 겪고 있는 교정과, 구강악안면외과 의사에게 새로운 대안을 제시함으로써 악교정 수술 진단 및 치료에 많은 도움이 될 것으로 보인다. 또한 2009년 영국 구강악안면외과학회지에 발표된 보고⁹⁾는 영국에서 사

용되고 있는 인공 턱관절 전치환술 제품의 종류와 시술받은 환자수, 비용 등이 자세히 기술되어 있어 미국 이외의 나라에서 어떻게 사용되고 있는 지 파악하는 데 도움을 주었다.

IV. 결론

인체는 병에 대한 회복 능력과 항상성을 유지하려는 능력이 있어 턱관절 장애 또한 특별한 치료를 하지 않더라도 스스로 조절되거나 낫는 경우가 많지만 드물게 조절되지 않는 과두흡수, 턱관절 외상이나 종양으로 인한 과두의 상실 또는 유착 등은 외과적 치료를 통해 해부학적인 구조나 기능을 회복시켜주어야 한다. 이러한 경우 외과적 치료는 자가 조직 이식, 골신연술 또는 인공 보철물 장착 등이 있으며, 이 중 인공 턱관절 전치환술은 이전의 하악와 또는 하악과두 단독으로 시술했던 반치환술보다 나은 결과를 보여주고 있고 좀 더 엄격한 임상 연구 결과와 다기관 연구 결과 보고가 된다면¹⁰⁾, 무릎관절이나 엉덩관절에 시술되고 있는 인공관절 전치환술처럼 상실된 하악과두 뿐 아니라 심하게 파괴된 턱관절의 재건을 위한 하나의 치료법으로 자리를 잡을 것으로 보인다.

참 고 문 헌

1. Driemel O, Braun S, Muller-Richter UD, Behr M, Reichert TE, Kunkel M, Reich R. Historical development of alloplastic temporomandibular joint replacement after 1945 and state of the art. Int J Oral Maxillofac Surg 2009;38:909-20. Epub 2009 May 21. Review.
2. Feinerman DM, Piecuch JF. Long-term retrospective analysis of twenty-three Proplast-Teflon temporomandibular joint interpositional implants. Int J Oral Maxillofac Surg 1993;22:11-6.
3. Lypka M, Yamashita DD. Exuberant foreign body giant cell reaction to a teflon/proplast temporomandibular joint implant: report of a case. J Oral Maxillofac Surg 2007;65:1680-4.
4. Abramowicz S, Dolwick MF, Lewis SB, Dolce C. Temporomandibular joint reconstruction after failed teflon-proplast implant: case report and literature

- review. *Int J Oral Maxillofac Surg* 2008;37:763-7. Epub 2008 Mar 28. Review.
5. Wolford LM, Cottrell DA, Henry CH. Temporomandibular joint reconstruction of the complex patient with the Techmedica custom-made total joint prosthesis. *J Oral Maxillofac Surg* 1994;52:2-10; discussion 11.
 6. Mercuri LG, Edibam NR, Giobbie-Hurder A. Fourteen-year follow-up of a patient-fitted total temporomandibular joint reconstruction system. *J Oral Maxillofac Surg* 2007;65:1140-8.
 7. Westermarck A. Total reconstruction of the temporomandibular joint. Up to 8 years of follow-up of patients treated with Biomet? total joint prostheses. *Int J Oral Maxillofac Surg* 2010;39:951-5. Epub 2010 Jul 1.
 8. Giannakopoulos HE, Sinn DP, Quinn PD. Biomet microfixation temporomandibular joint replacement system: a 3-year follow-up study of patients treated during 1995 to 2005. *J Oral Maxillofac Surg* 2012;70:787-94.
 9. Speculand B. Current status of replacement of the temporomandibular joint in the United Kingdom. *Br J Oral Maxillofac Surg* 2009;47:37-41. Epub 2008 Aug 3.
 10. Guarda-Nardini L, Manfredini D, Ferronato G. Temporomandibular joint total replacement prosthesis: current knowledge and considerations for the future. *Int J Oral Maxillofac Surg* 2008;37:103-10. Epub 2007 Nov 19. Review.
 11. Ritter MA. The Anatomical Graduated Component total knee replacement: a long-term evaluation with 20-year survival analysis. *J Bone Joint Surg Br* 2009;91:745-9.
 12. Pradhan NR, Gambhir A, Porter ML. Survivorship analysis of 3234 primary knee arthroplasties implanted over a 26-year period: a study of eight different implant designs. *Knee* 2006;13:7-11. Epub 2005 Aug 25.
 13. Blumenfeld TJ, Scott RD. The role of the cemented all-polyethylene tibial component in total knee replacement: a 30-year patient follow-up and review of the literature. *Knee* 2010;17:412-6. Epub 2010 Jan 8. Review.
 14. Mercuri LG. The use of alloplastic prostheses for temporomandibular joint reconstruction. *J Oral Maxillofac Surg* 2000;58:70-5. Review.
 15. Sidebottom AJ, UK TMJ replacement surgeons, British Association of Oral and Maxillofacial Surgeons. Guidelines for the replacement of temporomandibular joints in the United Kingdom. *Br J Oral Maxillofac Surg* 2008;46:146-7. Epub 2007 Jan 16.
 16. Mercuri LG, Wolford LM, Sanders B, White RD, Hurder A, Henderson W. Custom CAD/CAM total temporomandibular joint reconstruction system: preliminary multicenter report. *J Oral Maxillofac Surg* 1995;53:106-15; discussion 115-6.
 17. Mercuri LG. A rationale for total alloplastic temporomandibular joint reconstruction in the management of idiopathic/progressive condylar resorption. *J Oral Maxillofac Surg* 2007;65:1600-9.
 18. Dela Coleta KE, Wolford LM, Goncalves JR, Pinto Ados S, Pinto LP, Cassano DS. Maxillo-mandibular counter-clockwise rotation and mandibular advancement with TMJ Concepts total joint prostheses: part I--skeletal and dental stability. *Int J Oral Maxillofac Surg* 2009;38:126-38. Epub 2009 Jan 14.
 19. Coleta KE, Wolford LM, Goncalves JR, Pinto Ados S, Cassano DS, Goncalves DA. Maxillo-mandibular counter-clockwise rotation and mandibular advancement with TMJ Concepts total joint prostheses: part II--airway changes and stability. *Int J Oral Maxillofac Surg* 2009;38:228-35. Epub 2009 Jan 9.
 20. Pinto LP, Wolford LM, Buschang PH, Bernardi FH, Goncalves JR, Cassano DS. Maxillo-mandibular counter-clockwise rotation and mandibular advancement with TMJ Concepts total joint prostheses: part III--pain and dysfunction outcomes. *Int J Oral Maxillofac Surg* 2009;38:326-31. Epub 2009 Jan 6.
 21. Coleta KE, Wolford LM, Goncalves JR, Pinto Ados S, Cassano DS, Goncalves DA. Maxillo-mandibular counter-clockwise rotation and mandibular advancement with TMJ Concepts total joint prostheses: part IV--soft tissue response. *Int J Oral Maxillofac Surg* 2009;38:637-46. Epub 2009 Jan 9.