

투고일 : 2014. 6. 11

심사일 : 2014. 6. 11

게재확정일 : 2014. 6. 23

# 임플란트 주위염의 비외과적 치료 방법과 예후

강릉원주대학교 치과대학 치주과학교실

박 세 환, 이 재 관

## ABSTRACT

### Nonsurgical interventions for treating peri-implantitis and prognosis

<sup>1</sup>Department of Periodontology, College of Dentistry, Gangneung-Wonju National University  
Se-Hwan Park, D.D.S., M.S.D., Jae-Kwan Lee, D.D.S., M.S.D., Ph.D.

Peri-implantitis is an inflammatory disease of the peri-implant tissue by bacterial infection or other factors, which results in peri-implant bone loss. Many nonsurgical treatments were tried on initial to moderate peri-implantitis lesion to reduce the inflammation. Some of these treatments made effective results, however, they were not definitively predictable. To prevent peri-implantitis and further peri-implant bone loss, early intervention is the most important. Early detection of peri-implant infection through the regular maintenance care can make it possible to do early nonsurgical intervention. Nonsurgical intervention is effective on peri-implant mucositis and can also be effective on initial peri-implantitis lesion. If the peri-implantitis is not resolves by nonsurgical treatment, surgical approach should be considered.

Key words : Dental implants, peri-implantitis, therapy

Corresponding Author

Jae-Kwan Lee, D.D.S., M.S.D., Ph.D.

Department of Periodontology, College of Dentistry, Gangneung-Wonju National University, Jukheon-gil 7,  
Gangneung, Gangwon-do, 210-702, Korea

Tel : +82-33-640-3199; FAX : +82-33-640-3103, E-mail : periojk@gwnu.ac.kr

## I. 서론

임플란트 주위의 염증성 질환은 임플란트 주위골의 소실 여부에 따라 임플란트 주위 점막염(peri-implant mucositis)과 임플란트 주위염(peri-implantitis)으로 구분할 수 있다<sup>1)</sup>. 이러한 임플란트 주위의 염증성 질환은 치주질환과 마찬가지로 세균과

숙주인자들 간의 복잡한 상호작용의 결과이며, 세균 감염과 생역학적 하중이 골 파괴의 중요한 원인 요소로 알려져 있다. 임플란트 주위염으로 인한 골 파괴가 지속되면 임플란트 상실과 같은 결과를 가져올 수 있기 때문에 임플란트 주위염이 발생할 경우 치과 의사의 적절한 개입은 임플란트 보철물의 수명을 연장 시킬 수 있는 중요한 치료 과정이라 할 수 있다. 이번 연구

에서는 임플란트 주위염을 해결하기 위한 전통적인 비외과적 치료법과 최근 새로이 고안된 비외과적 치료법들의 효과와 한계에 관해 고찰해보고자 한다.

## II. 전통적인 비외과적 치료법

Mombelli와 Lang<sup>2)</sup>은 임플란트 주위조직의 염증성 질환에 대한 치료방법으로 누적차단유지요법(cumulative interceptive supportive therapy

; CIST)을 제안하였다. 이 중 비외과적 방법은 mechanical cleansing, antiseptic therapy, antibiotic therapy를 포함하며, 임플란트 주위 점막염부터 골 파괴량이 적은 임플란트 주위염 증례에 적용할 수 있다. 질환의 진행 정도에 따라 각 치료법들은 누적되어 적용되어야 한다.

### 1. 기계적 세정 (Mechanical cleansing)

4mm 미만의 치주낭 깊이와 탐침시 출혈(Bleeding on Probing; BOP)를 보이는 임플란트의 경우 임플

표. 1 누적차단유지요법(Mombelli & Lang 1998)

Plaque	BOP	Clinical parameters			Maintenance classification	CIST
		Pus	Pocket depth(mm)	Bone loss		
±	-	-	<4	-	0	(A)
+	+	-	<4	-	I	A
+	+	±	4-5	+	II	A+B
+	+	±	>5	++	III	A+B+C
+	+	±	>5	+++	IV	A+B+C+D
+	+	±	>5	++++	V	E

#### CIST modalities

- A. Mechanical cleansing and improvement of patient's oral hygiene. Removal of hard deposits with scalers, polishing with rubber cup and paste.
- B. Antiseptic therapy. Rinses with 0.1 to 0.2% chlorhexidine digluconate, pocket irrigation with 0.2% chlorhexidine or local application of chlorhexidine gel.
- C. Antibiotic therapy
  - 1. Systemic ornidazole (2×500 mg/die or metronidazole (3×250 mg/die for 10 days or combination of metronidazole (500 mg/die) plus amoxicillin (375 mg/die) for 10 days.
  - 2. Local application of antibiotics using controlled released devices for 10 days (25 tetracycline fibers).
- D. Surgical approach
  - 1. Regeneration surgery using abundant saline rinses at the defect, barrier membranes, close flap adaptation and careful post-surgical monitoring for several months. Plaque control is to be assured by chlorhexidine gels.
  - 2. Resective surgery. Apically repositioning of the flap following osteoplasty around the defect.
- E. Explantation.

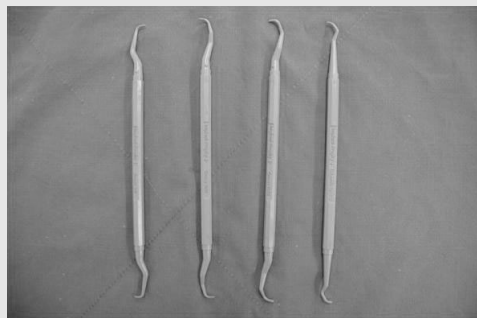


그림 1. 플라스틱 큐렛

임상가를 위한 특집 1

란트 주변의 치태는 연마제와 리버컵을 이용하여 제거할 수 있다. 일반적인 스테인리스 스틸 재질의 큐렛이나 초음파 스케일러의 팁을 임플란트 표면에 적용시키면, 표면 손상을 유발하여 치태 축적을 증가시킬 수 있다. 그러므로 임플란트 주위에 형성된 치석을 제거할 때는 표면 손상을 최소화 할 수 있는 플라스틱 재질이나 carbon fiber, 또는 티타늄 재질의 큐렛을 사용하는 것이 바람직하다(그림1). 구강위생교육 또한 철저하게 시행되어야 한다.

2. 소독제 요법 (Antiseptic therapy)

4~5mm 의 치주낭 깊이와 BOP를 보이는 경우에는 기계적인 세정과 더불어 0.1~0.2%의 클로르헥시딘 용액, 혹은 젤을 이용하여 임플란트 주변의 치주낭 내부를 세척해 주는 것이 효과적이며, 양호한 치료결과를 위해 3~4주간 반복적으로 시행하는 것이 필요하다.

3. 항생제 요법 (Antibiotic therapy)

6mm 이상의 치주낭 깊이와 BOP, 그리고 방사선 사진상에 임플란트의 골 파괴가 관찰되는 경우에는 임플란트 주위 치주낭에 혐기성 그람 음성균이 증식하게 된다. 이러한 경우 앞의 두 단계에 더하여 그람 음성균을 제거하기 위한 전신적, 국소적 항생제의 적용을 고려할 수 있다. 임플란트 주위 치주낭 내의 그람 음성균은 metronidazole(250mg t.i.d.)이나 orni dazole (500mg, b.i.d.)을 10일간 경구 투여하여 효과적으로 제거할 수 있고, metronidazole(500mg)과 amoxicillin(375mg)의 혼합사용도 효과적인 것으로 알려져 있다. 국소적 항생제 요법으로는 tetracycline periodontal fiber나 minocycline microsphere의 국소적 적용도 고려할 수 있다.

Ⅲ. 새로운 비외과적 치료 방법

위에서 기술된 전통적인 비외과적 치료방법은 임플




그림 2. Air-abrasive system (PERIO-FLOW®)

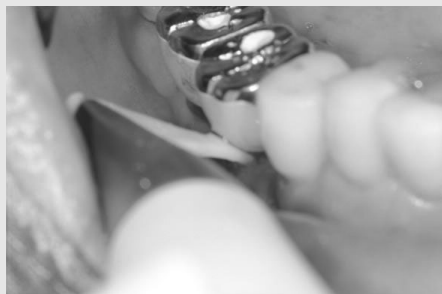


그림 3. Air-abrasive system의 임상 적용

란트 주위 점막염의 치료에는 효과적이지만, 임플란트 주위염의 치료에는 큰 효과가 없는 것으로 밝혀졌다<sup>3)</sup>. 이는 골 소실이 진행된 임플란트 주위염에서는 오염된 임플란트 표면을 비외과적인 방법으로는 효과적으로 오염을 제거할 수 있는 방법이 마땅치 않기 때문이다. 그러나 최근 새로운 기구와 치료법들이 개발됨에 따라 임플란트 주위염의 치료에도 새로운 비외과적 치료방법들이 시도되고 있다.

### 1. 공기 분말 마모기기(Air-abrasive system)

최근에는 amino acid glycine powder를 이용한 공기 분말 마모기기(air-abrasive system)가 임플란트 주위염의 치료에 사용되고 있다(그림 2, 3). 기존의 sodium bicarbonate powder와 달리 amino acid glycine powder는 임플란트 표면의 변화를 일으키지 않고, 손상을 최소화하며<sup>4)</sup>, 특별히 고안된 노즐의 사용을 통해 기종(emphysema)의 발생을 예방하였다. 골 소실 정도가 심하지 않은 초기-중등도의 임플란트 주위염 환자를 대상으로 구강위생 교육과 공기 분말 마모기기를 적용한 군과 carbon fiber 큐렛으로 기계적 세정 후 클로로헥시딘을 적용한 군을 치료 후 6개월간 비교한 연구에서 두 군간에 임상 부착수준의 변화는 유사하였지만, 공기 분말 마모기기를 적용한 군에서 더 높은 BOP감소가 관찰되었다<sup>5)</sup>.

### 2. 치과용 레이저 (Dental Laser)

임플란트 주위염을 치료하기 위해 치과용 레이저를 이용한 방법들이 시도되었다. Er:YAG laser는 임플란트에 열적 손상을 가하지 않으면서 효과적으로 치석과 세균 오염을 제거할 수 있는 것으로 밝혀졌다. 임플란트 주위염에 적용 시에는 특별히 고안된 periodontal handpiece와 cone-shape의 glass fiber tip을 사용한다. 임플란트 주위염 환자에서 임플란트 보철물을 제거하거나 제거하지 않은 채, 주수하에서 100mJ/pulse, 10Hz 의 Er:YAG치과용 레이저를 적용한 결과 공기 분말 마모 기기를 이용한 치료와 유사한 결과를 보였으며, 러버컵을 이용한 기계적 세정 후 클로로헥시딘을 적용한 군과 비교한 결과 임상 부착 수준의 변화는 유사하였고, 레이저를 적용한 군에서 더 높은 BOP의 감소가 관찰되었다<sup>6, 7)</sup>.

### 3. 광역학 치료 (Photodynamic Therapy)

국소적 항생제 적용을 대체하는 방법으로 광역학 치료 (photodynamic therapy; PDT)가 시도되었다(그림 5). 광역학 치료는 세포에 흡수되고 특정 파장의 빛을 통해 활성화되는 광감작제(photosensitizer)가 산소가 있는 환경에서 일중항 산소(singlet oxygen)와 활성 산소(free radical)를 형성하여 세균을 사멸시키는 방법이다(그림 4)<sup>8, 9)</sup>.

구강 내에서 티타늄 디스크 표면에 세균막을 형성

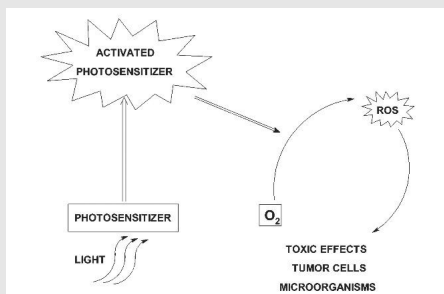


그림 4. 광역학 치료 기전의 모식도

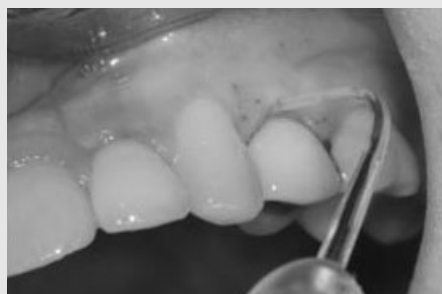

그림 5. diode laser를 이용한 PDT의 임상 적용 모습

한 후, 에리트로신(erythrosine)과 할로겐 광중합기를 사용하여 광역학 치료를 시행한 실험실 연구에서 배양된 혐기성 균의 양은 대조군에 비해 실험군에서 유의하게 감소함이 관찰되었다<sup>10)</sup>. 임플란트 주위염 환자에서 공기 마모 기기를 이용한 기계적 세정 후, 660nm파장과 100mW 강도의 diode laser와 phenothiazine chloride를 이용한 부가적인 PDT의 시행은 치주낭 내에 minocycline microsphere를 적용한 것과 유사한 결과를 나타내었다<sup>11, 12)</sup>.

#### IV. Peri-implantitis의 비외과적 치료 한계

임플란트 주위 점막염에 대한 비외과적 치료의 효과는 이미 입증되었다. 그러나 임플란트 주위 골 소실을 동반한 임플란트 주위염에 대한 비외과적 치료는 다양한 방법이 시도되었음에도 불구하고 명확하게 뛰어난 결과를 보이는 합의된 치료법은 아직 없는 실정이다.

최근 발표된 임플란트 주위염의 치료에 대한 여러 체계적 고찰(systematic review)들은 임플란트 주위염의 치료에 비외과적인 방법을 시행한 각 연구들 간의 통일되지 않은 연구대상 선정 기준, 다양한 치료

방법, 다양한 임플란트 표면 특성 및 서로 다른 치료결과 평가방법 등으로 인해 표준화된 비외과적 치료 방법 및 치료 기준을 제시하지 못하고 있다<sup>3, 13, 14)</sup>. 새롭게 개발된 공기 분말 마모기기, 치과용 레이저, 그리고 광역학 치료 등의 방법들도 기존의 전통적인 비외과적 치료법들 보다 뚜렷한 이점을 보이지 못하고 있는 것이 임플란트 주위염에 대한 비외과적 치료의 현실이다.

#### V. 결론

임플란트 주위염의 발생 및 진행을 예방하기 위해서는 정기적인 검진 및 유지관리를 통해 임플란트 주변의 염증성 변화를 조기에 인지하는 것이 가장 중요하다. 비외과적 치료의 효과가 입증된 임플란트 주위 점막염에 대한 빠른 치료는 임플란트 주위염으로의 진행을 예방할 수 있다. 초기 임플란트 주위염에 대한 적극적인 비외과적 치료와 3~6개월 간격의 철저한 유지관리 및 반복적인 비외과적 치료는 골 소실의 진행을 막거나 늦출 수 있을 것이다. 그러나 지속적인 골 파괴가 진행되는 임플란트 주위염의 경우 외과적 치료를 반드시 고려해야만 한다.

•      참 고 문 헌      •

1. Albrektsson T, Isidor F. Consensus report of session IV. In: Lang NP, Karring T, editors. Proceedings of the First European Workshop on Periodontology. London: Quintessence; 1994. p.365-9.
2. Mombelli A, Lang NP. The diagnosis and treatment of peri-implantitis. *Periodontol 2000* 1998;17:63-76.
3. Lindhe J, Meyle J. Peri-implant diseases: Consensus Report of the Sixth European Workshop on Periodontology. *J Clin Periodontol* 2008;35(8 Suppl): 282-5.
4. Schwarz F, Ferrari D, Popovski K, Hartig B, Becker J. Influence of different air-abrasive powders on cell viability at biologically contaminated titanium dental implants surfaces. *J Biomed Mater Res B Appl Biomater* 2009;88:83-91.
5. Sahm N, Becker J, Santel T, Schwarz F. Non-surgical treatment of peri-implantitis using an air-abrasive device or mechanical debridement and local application of chlorhexidine: a prospective, randomized, controlled clinical study. *J Clin Periodontol* 2011;38:872-8.
6. Renvert S, Lindahl C, Roos Jansåker AM, Persson GR. Treatment of peri-implantitis using an Er:YAG laser or an air-abrasive device: a randomized clinical trial. *J Clin Periodontol* 2011;38:65-73.
7. Schwarz F, Sculean A, Rothamel D, Schwenzer K, Georg T, Becker J. Clinical evaluation of an Er:YAG laser for nonsurgical treatment of peri-implantitis: a pilot study. *Clin Oral Implants Res* 2005;1:44-52.
8. Soukos NS, Goodson JM. Photodynamic therapy in the control of oral biofilms. *Periodontol 2000* 2011;55:143-66.
9. Konopka K, Goslinski T. Photodynamic therapy in dentistry. *J Dent Res* 2007;86:694-707.
10. Park SH, Lee SY, Chang BS, Um HS, Lee JK. The effect of erythrosine-mediated photodynamic therapy on intraorally formed biofilm on titanium surface. *Int J Oral Biol* 2012;37:103-108.
11. Schar D, Ramseier CA, Eick S, Arweiler NB, Sculean A, Salvi GE. Anti-infective therapy of peri-implantitis with adjunctive local drug delivery or photodynamic therapy: six-month outcomes of a prospective randomized clinical trial. *Clin Oral Implants Res* 2013;24: 104-10.
12. Bassetti M, et al., Anti-infective therapy of peri-implantitis with adjunctive local drug delivery or photodynamic therapy: 12-month outcomes of a randomized controlled clinical trial. *Clin Oral Implants Res* 2014;25:279-87.
13. Esposito M, Grusovin MG, Worthington HV. Treatment of peri-implantitis: what interventions are effective? A Cochrane systematic review. *Eur J Oral Implantol* 2012;5 Suppl:S21-41.
14. Heitz-Mayfield LJ, Mombelli A. The therapy of peri-implantitis: a systematic review. *Int J Oral Maxillofac Implants* 2014;29 Suppl:325-45.