

투고일 : 2014. 11. 25

심사일 : 2014. 11. 26

게재확정일 : 2014. 12. 23

rhBMP-2를 이용한 상악동거상술의 성공적인 치료 전략

¹⁾리빙웰치과병원 구강악안면외과, ²⁾리빙웰치의학연구소

김 현 철¹⁾, 김 수 남¹⁾, 이 장 열²⁾, 김 옥 천²⁾

ABSTRACT

Successful strategy of treatment using rhBMP-2 for maxillary sinus graft.

¹⁾Dept. of oral and maxillofacial surgery, LivingWell dental hospital, ²⁾LivingWell Institute of Dental Research
Hyoun Chull, Kim D.D.S., M.S.D., Ph.D.¹⁾, Soo Nam, Kim D.D.S., M.S.D., Ph.D.¹⁾,
Jang Yeol, Lee D.D.S.²⁾, Uk Cheon, Kim D.D.S.²⁾

BMPs are multi-functional growth factors which are members of the transforming growth factor-beta super family and their ability is that plays a pivotal roll in inducing bone. About 18 BMP family members have been identified and characterized. Among of them, BMP-2 and BMP-7 have significant importance in bone development.

In this case reports, patients of maxillary sinus graft were received who visited LivingWell Dental Hospital. We focused on the results of the surgical intervention. We suggest that new strategy of treatment used to rhBMP-2 and β -TCP scaffold for patients of sinus graft. The purpose of this paper is to give a brief overview of BMPs and to critically review the clinical data currently available on rhBMP-2 and synthetic bone scaffold.

Key words : rhBMP-2, β -TCP, maxillary sinus graft

Corresponding author

Hyoun Chull, Kim, DDS, MSD, Ph. D.

Department of oral and maxillofacial surgery, LivingWell dental hospital.

Tel : +82-31-916-8020, Fax : +82-31-916-8029, E-mail : livingwelldent@daum.net,

I. 서론

상악 구치부는 하악이나 상악 전치부에 비하여 피질 골이 얇고 대부분 망상골로 구성되어 임플란트 식립시 초기 고정을 얻기 어려운 경우가 많고, 상악동내의 공기압 상승으로 함기화(pneumatization) 현상이 나타난다. 또한, 치아 상실후 생리적으로 진행되는 치조

골의 빠른 흡수로 임플란트를 식립할 충분한 수직 골 고정을 갖지 못하는 경우가 많으며 type III, IV의 골질이 많고 연령이 증가함에 따라 충판골의 밀도가 낮아져 골 임플란트 접촉면이 감소하므로 골 유착이 지연되고 교합력에도 취약하다.

임플란트 식립을 위하여 상악 구치부에서 해부학적 한계를 극복하기 위한 치료 방법으로 상악동거상술

(maxillary sinus augmentation)은 충분한 골 높이를 획득할 수 있는 예지성 높은 골 증강술이다. 이러한 어려움을 극복하기 위하여 Boyne 등(1980)¹⁾은 임플란트 식립을 위해 Caldwell-Luc 수술법을 이용한 상악동개방술을 처음으로 시행하였고, Tatum(1986)²⁾은 치조골 정과 측벽으로 접근하는 두가지 방법을 소개하였으며, Summers(1994)³⁾는 osteotome을 이용하여 골 이식과 동시에 임플란트를 식립하는 변형된 치조정 접근법을 발표한 이래 많은 임상가에 의해 변형, 발전되어 왔다. 상악동개방술은 1996년 Sinus Consensus Conference⁴⁾에서 효과적인 치료법으로 인정받았으며 필요에 따라서 여러 가지 형태로 변형, 발전하여 심하게 흡수된 상악골에서 임플란트 식립을 위한 유용한 술식으로 임상에서 시술하고 있다.

Kahnberg 등(2001)⁵⁾은 측방 접근법(window opening procedure) 후 6-8개월의 치유기간을 가진 후에 임플란트를 식립하는 지연식립 방법을 보고하였으며, del Fabbro 등(2004)⁶⁾은 측방 접근법(window opening procedure)과 동시에 임플란트를 즉시 식립하는 방법을 소개하였다. 측방 접근법은 판막을 거상하여 외측 창을 형성하여 시야가 확보된 상태에서 Schneiderian막을 거상하고 골이식재를 이식하는 방법으로 높은 예지성을 가진 술식으로 인정받았으며 골절편(block bone)보다는 분쇄 골이식재를 사용하고 표면처리된 임플란트를 사용하였을 때, 높은 성공률을 보인다⁷⁾. 또한 동시 식립을 한 경우나 단계적 식립을 한 경우의 성공률의 차이가 없다고 하였다^{7, 8)}.

상악동개방술은 상악동 점막(Schneiderian membrane) 거상 후, 그 하방에 신생골 재생을 위한 공간을 확보하기 위하여 다양한 종류의 골이식재를 이식하는 술식으로 상악동 내 이식된 이식골의 종류와 양, 자가골의 양 등이 상악동개방술과 동시에 식립된 임플란트 주변 신생골의 형성에 영향을 미친다고 알려져 있다. 상악동개방술 후 충전하는 이식재에서 현재

까지 자가골이 'golden standard'임에는 부인할 수 없는 사실이지만, 비교적 많은 양의 이식재가 요구되는 상악동개방술에 자가골을 단독으로 사용하기에는 구강외 공여부는 별도의 수술이 요구되고, 구강내 공여부는 양적인 한계가 있어, 동종골이나 이종골, 또는 합성골과 혼합하여 사용하고 있다.

다양한 골이식재를 이용한 상악동 골 이식술은 40년 이상 임상에 보편적으로 적용되어 왔지만 임플란트 식립시기와 하중시기에 대한 여러 가지 의견이 있어왔다. 하중시기를 줄이기 위해서 이용되는 골이식재의 기능과 임플란트 표면성상의 고려는 임상에 매우 중요하다.

본 지면을 통하여, 리빙웰치과병원의 상악동골이식술의 임상경례를 통하여 rhBMP-2를 이용하여 다소의 유익한 지견을 얻었기에 보고하고자 한다.

II. 증례보고

1. 증례 1

RBM표면의 임플란트와 합성골 및 rhBMP-2, 측방 접근술, 24주 상부구조 장착

56세 남자 환자로 전신 건강 상태가 양호하였으며 상악 좌측 제1, 2대구치의 임플란트 식립을 계획하였다(Fig. 1). 수직 잔존 골량은 3mm에서 5mm로 보이며 상악동의 내벽과 측벽사이의 거리는 제 1, 2 대구치 각각 16mm와 21mm이었다(Fig. 2).

본원의 첫번째 치료계획은 초기 고정미 부족할 것으로 고려하여 HA 피개 임플란트와 자가골과 β -TCP를 이용한 골이식을 계획하였지만, 환자의 선택으로 RBM표면의 임플란트와 상악동 골이식술을 위해 합성골 및 rhBMP-2를 측방 접근술로 이식하였다(Fig. 3, 4). 측방접근술 시 가능한 범위에서 상악동 내벽을 최대한 박리하여 골 전도능을 증진시켰다.

술후 CT소견으로 상악 좌측 대구치부의 내벽과 측

임상가를 위한 특집 2

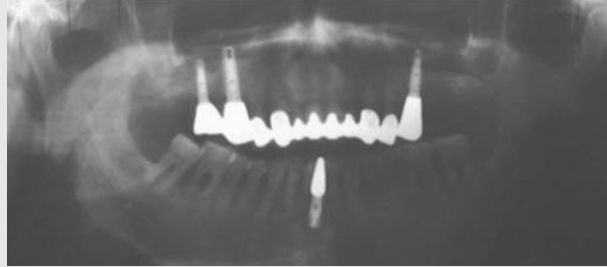

Fig. 1. 56세 남자 환자의 술전 파노라마상으로 잔존고경이 적은 상악 좌측 대구치부가 관찰된다.

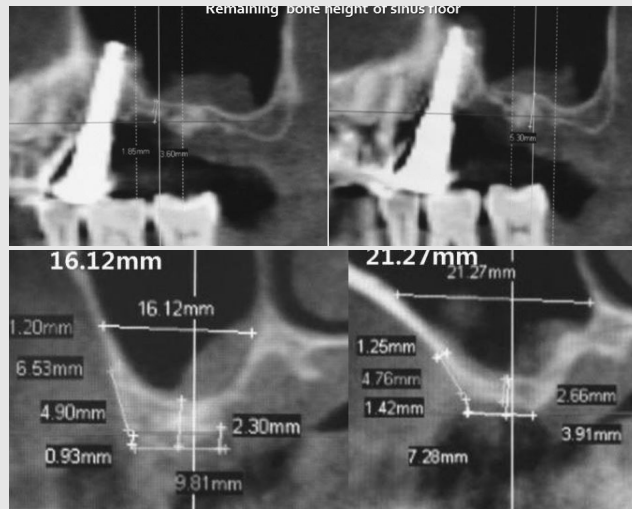


Fig. 2. CT소견으로 상악 좌측 제1대구치는 내측벽 거리가 16 mm, 고경은 3 mm로 관찰되며 제2대구치는 21 mm의 내측벽 거리를 보이고 고경은 3 mm를 보였다.

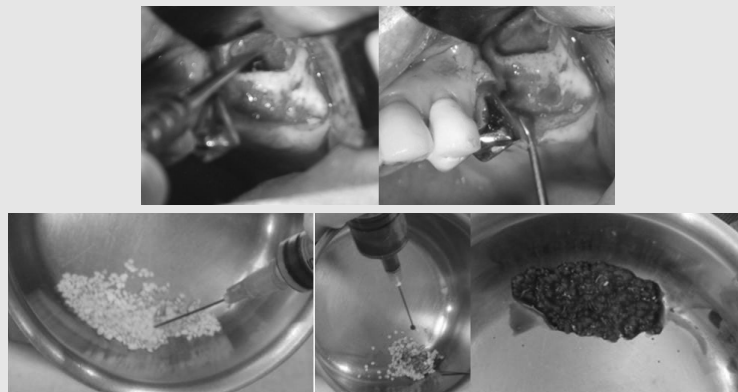

Fig. 3. 좌측 상악동 측방접근술로 하악지로부터의 자가골이식과 β -TCP에 rh-BMP 2 로 수화 흡착시키고 PRP를 saturation시켜 상악동저로 이식하였다.

방벽 모두에 이식재가 접촉되는 이상적인 골이식 상태가 관찰되었다(Fig. 5). 술후 18주 경과시 2차수술을

시행하고 오스텔 검사 시 내측벽 거리가 16mm인 상악 좌측 제 1대구치의 ISQ가 77이었고 내측벽 거리가

21mm인 제2대구치 부위는 ISQ가 46으로 관찰되었다 (Fig. 6). 술후 22주 경과 시 각기 70, 61의 ISQ 수치를 보였다(Fig. 7). 인상채득 후 상부구조가 장착되고, 저작 기능 후 6개월 경과시에 Periotester를 이용한 수치는 -3, -2를 보였으며(Fig. 8, 9) 현재 양호한 경과를 보였으며 관찰중이다.

2. 증례 2

HA 피개 임플란트와 β -TCP, rhBMP-2, 측방 접근술, 18주 상부구조 장착

31세 여자환자로 전신 건강 상태는 양호하였으며 상악 우측 제 2대구치의 임플란트 식립을 계획하였다 (Fig. 10). 수직 잔존 골량은 5.97mm로 보이며 상악

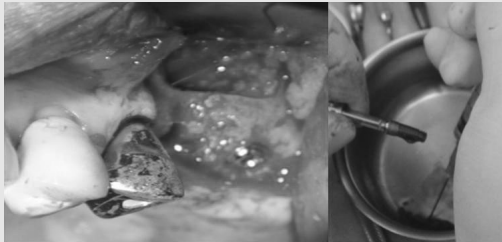


Fig. 4. RBM표면의 임플란트에 흡착시켜 식립과 함께 골이식술을 시행하였다.

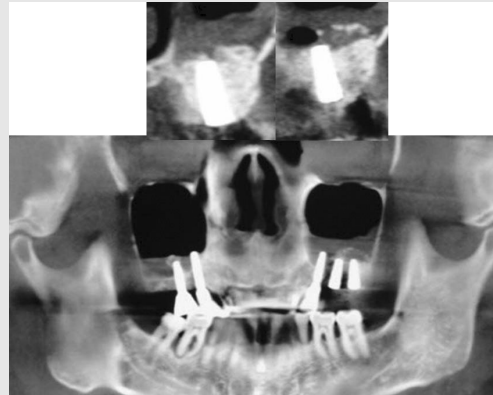


Fig. 5. 술후CT소견으로 상악 좌측 대구치부에 적절하게 시행된 골이식소견이 보인다. 상악동 내벽까지 골이식재가 삽입되어 있다.

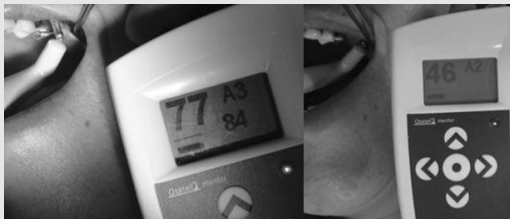

Fig. 6. 18주 경과시 ISQ수치로 제1대구치는 77. 제2 대구치는 46이었다.



Fig. 7. 22주 경과시 각각 70, 61이었다.

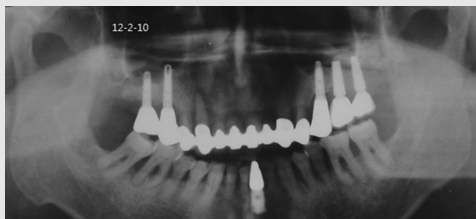

Fig. 8. 상부구조 장착 후의 파노라마 상이다.




Fig. 9. 상부구조 장착후(저작 기능 후) 6개월 경과 시 페리오테스터 수치가 -2, -3 보였다.

임상가를 위한 특집 2

동의 내벽과 측벽사이의 거리는 21mm이었다(Fig. 11). HA 피개 임플란트와 β -TCP, rhBMP-2을 측방 접근술로 이식하였다(Fig. 12, 13).

술후 CT소견으로 상악 우측 대구치부의 내벽과 측방벽 모두에 이식재가 접촉되는 이상적인 골 이식 상태가 관찰되었다(Fig. 14). 술후 16주 경과시 2차수술을 시행하고 Periotester를 이용한 수치가 -3로

관찰되었다(Fig. 15). 인상상채득 후 상부구조가 장착되고 현재 기능중으로 양호한 경과를 보였으며 관찰 중이다(Fig. 16).

3. 증례 3

HA 피개 임플란트와 β -TCP, rhBMP-2, 측방 접근술, 구강상악동 천공, 20주 상부구조 장착

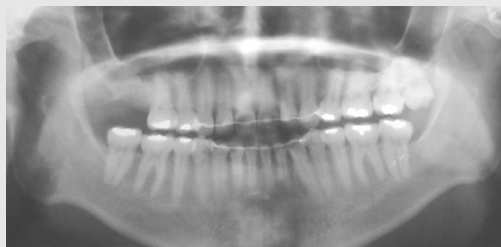


Fig. 10. 31세 여자환자로 상악 우측 제2대구치의 임플란트 식립을 계획하였다.




Fig. 11. CT소견으로 상악 우측 제2대구치는 내측벽 거리가 21mm, 고경은6mm를 보였다.




Fig. 12. β -TCP에 rhBMP-2를 수화, 흡착시킨 후 PRP를 포화시켰다.

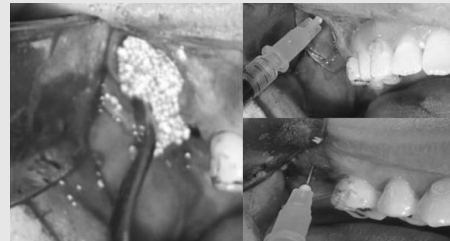


Fig. 13. HA 피개 임플란트에 rhBMP-2를 흡착시켜 식립과 함께 rhBMP-2를 흡착시킨 이식재를 이식하고 여분의 rhBMP-2를 술부에 분사하였다.

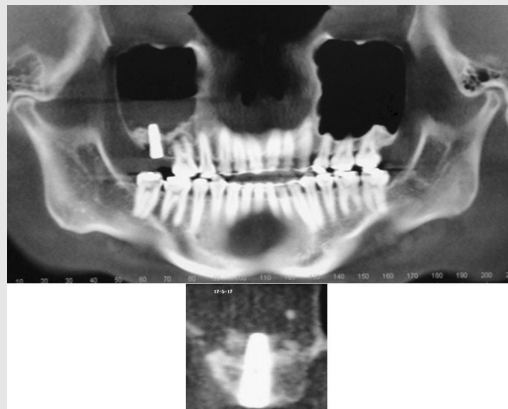


Fig. 14. 술후CT소견으로 상악 우측 대구치부에 적절하게 시행된 골 이식소견이 보인다. 상악동 내벽까지 골이식재가 삽입되어 있다.



Fig. 15. 술후 16개월 경과 시 2차수술에서 페리오테스터 수치가 -3을 보였다.

58세 남자 환자로 상악 우측 제1대구치의 심한 동요도와 통증을 주소로 내원하였으며(Fig. 17) 발치 후 구강 상악동 누공이 보였으며 CT소견으로 구강상악동 누공의 결손이 보이며 상악 우측 제1대구치는 내측벽 거리가 24mm, 고경은 4mm를 보였다(Fig. 18).

상악동 점막 천공부는 CopiOs Pericardium

Membrane으로 수복하고, HA 피개 임플란트와 β -TCP, rhBMP-2을 측방 접근술로 이식을 시행하였다(Fig. 19).

술후 CT소견은 이식골의 전위 없이 상악 우측 대구치부의 내벽과 측방벽 모두에 이식재가 접촉되는 이상적인 골이식 상태가 관찰되었다(Fig. 20). 18주 경과

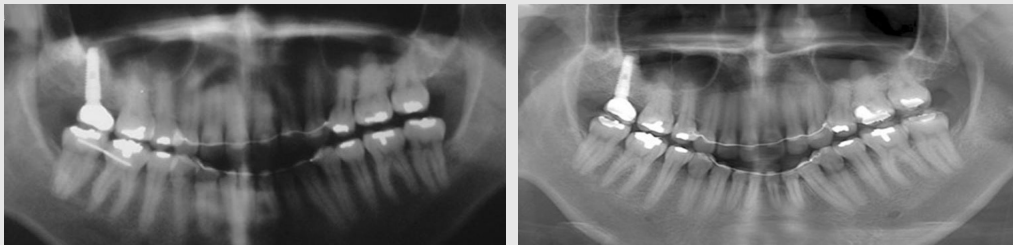


Fig. 16. 상부구조 장착후 파노라마상(12년9월24일)과 2년 경과 후의 파노라마 상으로 양호한 골형성과 유지소견을 보인다.

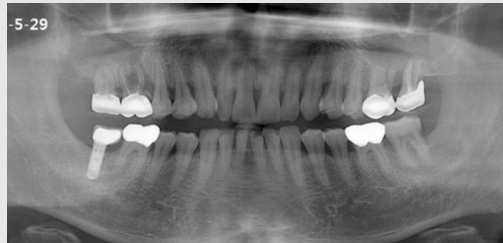


Fig. 17. 증례3 초진 시 파노라마상으로 상악 우측 제1대구치 주위의 심한 골파괴 소견이 보인다.

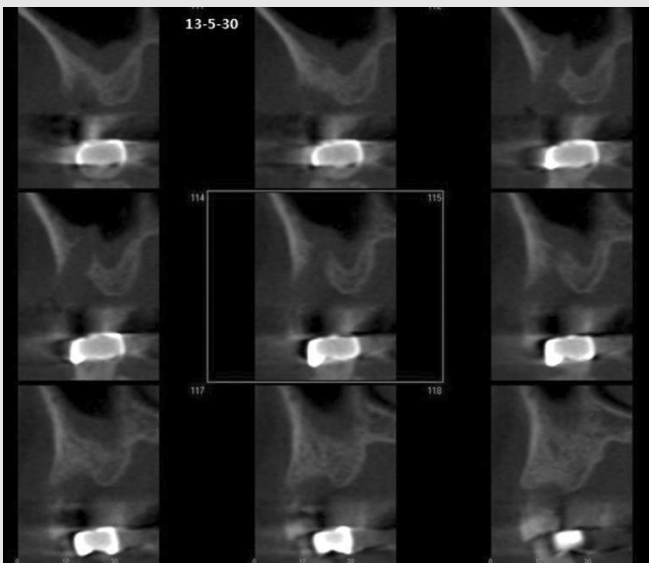


Fig. 18. 발치 후 CT소견으로 상악 우측 제1대구치는 내측벽 거리가 24mm, 고경은 4 mm를 보이며 천공부위가 보인다.

시 2차수술을 시행하고 ISQ 수치가 70으로 관찰되었다(Fig. 21). 인상채득 후 상부구조를 장착하였고 현재 기능중으로 양호한 경과를 보였으며 관찰중이다(Fig. 22).

4. 증례 4

HA 피개 임플란트와 β -TCP, rhBMP-2, 치조정 접근술(osteotome), 20주 상부구조 장착

64세 여자 환자로 전신 건강 상태가 양호하였으며 상악 좌우측 제 1, 2대구치의 임플란트 식립을 계획하였다. CT 소견으로 상악 우측 제1대구치는 내측벽 거

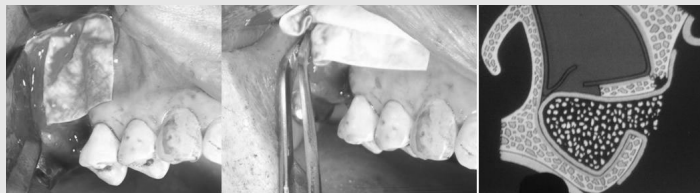

Fig. 19. 상악동 점막 천공부는 CopiOs Pericardium Membrane으로 수복하고 HA 피개 임플란트와 β -TCP, rhBMP-2을 측방 접근술로 이식하였다

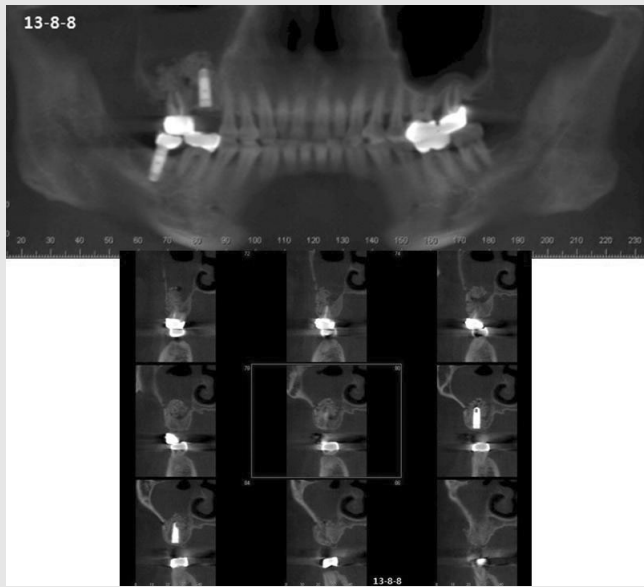


Fig. 20. 술후 CT소견으로상악 우측 대구치부에 적절하게 시행된 골이식 소견이 보인다. 상악동 내벽까지 골이식제가 충전되어 있다.



Fig. 21. 술후 18주 경과 시 ISQ 수치가 70을 보였다.

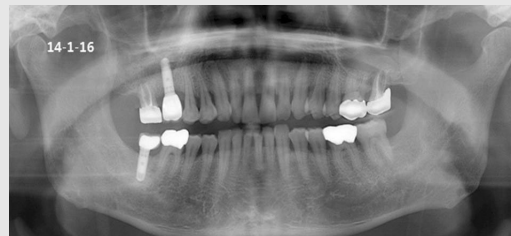

Fig. 22. 상부구조 장착 후의 파노라마 상으로 양호한 골 형성이 보인다.

리가 17mm, 고경은 1mm, 상악 우측 제 2대구치는 내측벽 거리가 12mm, 고경은 4mm이며 상악 좌측 제1대구치는 내측벽 거리가 18mm, 고경은 1mm, 상악 우측 제2대구치는 내측벽 거리가 16mm, 고경은 3mm이었다 (Fig. 23).

osteotome technique을 이용한 치조정 접근술로 rhBMP-2를 흡착 포화시킨 β -TCP를 이식하고 HA 피개 임플란트의 식립술을 시행하였다(Fig. 24).

술후 CT소견으로 이식골의 전위 없이 상악 우측 대구치부의 내벽과 측방벽 모두에 이식재가 접촉되는 이상적인 골이식 상태가 관찰되었다. 상악동 내벽까지 골이식재가 충전되지 않았으나 임플란트 주위의 양호한 골이식 소견이 보인다. 상악 좌측 제 1대구치의 일부 골이식재가 이식재 본체에서 분리된 소견이 관찰되거나 천공소견은 보이지 않았다(Fig. 25). 18주 경과시 2차수술을 시행하고 인상상채득 후 상부구조가 장착

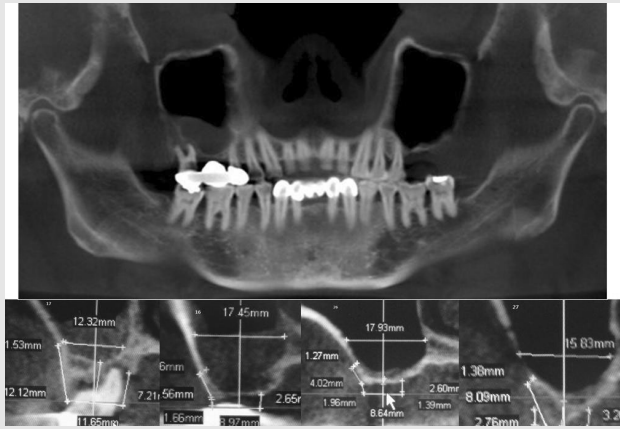


Fig. 23. 64세 여자 환자의 CT소견으로 상악 우측 제1대구치는 내측벽 거리가 17mm, 고경은 1mm, 상악 우측 제2대구치는 내측벽 거리가 12mm, 고경은 4mm이며 상악 좌측 제1대구치는 내측벽 거리가 18mm, 고경은 1mm, 상악 우측 제2대구치는 내측벽 거리가 16mm, 고경은 3mm이다.

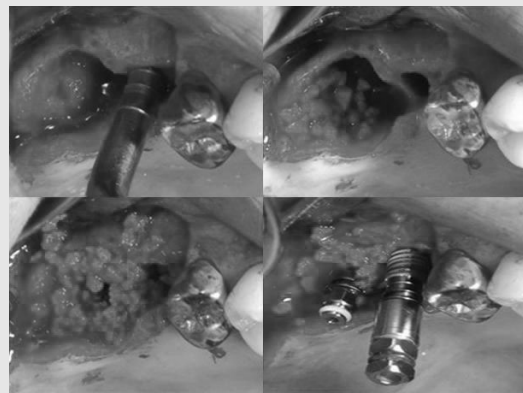


Fig. 24. osteotom을 이용한 치조정 접근술로 HA 피개 임플란트에 rhBMP-2를 흡착시켜 식립과 함께 rhBMP-2를 흡착시킨 이식재를 이식하고 여분의 rhBMP-2를 술부에 분사하였다.

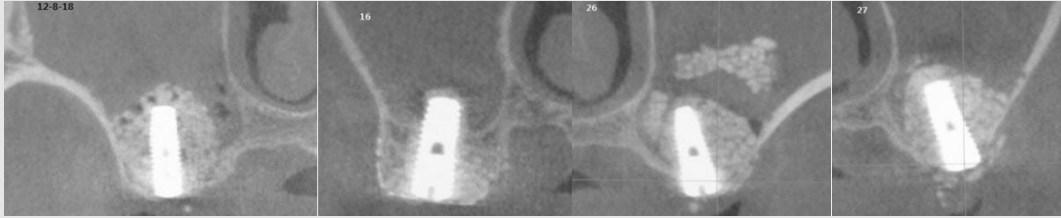


Fig. 25. 술후 CT소견으로상악 대구치부에 적절하게 시행된 골이식 소견이 보인다. 상악동 내벽까지 골이식재가 충전되지 않았으나 임플란트 주위의 양호한 골이식 소견이 보인다. 상악 좌측 제1대구치의 일부 골이식재가 이식재 본체에서 분리된소견이 관찰되나 천공소견은 보이지 않았다.

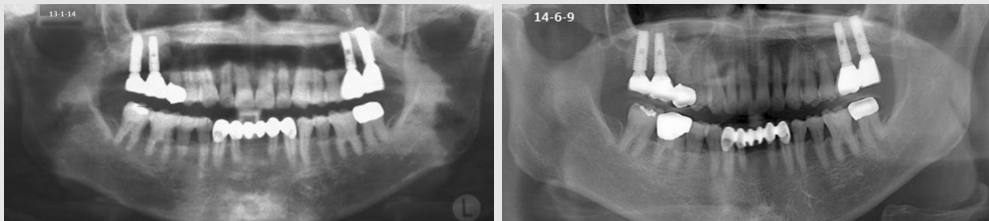


Fig. 26. 상부구조 장착후 파노라마상(13년1월14일)과 1년 경과 후의 파노라마 상으로 양호한 골형성과 유지소견을 보인다.

되고 현재 기능중으로 양호한 경과를 보였으며 관찰중이다(Fig. 26).

Ⅲ. 결과

증례 모두 rhBMP-2로 수화, 흡착시킨 합성골을 상악동에 이식하였으며, 증례 1의 RBM표면의 임플란트 사용 외에는 모두 HA 피개 임플란트 사용하였다. HA 피개 임플란트를 사용하며 rhBMP-2로 수화, 흡착시킨 합성골 이식의 증례는 하중시기가 RBM 표면의 임플란트 사용 증례보다 빨랐다(RBM표면의 임플란트 사용 증례 술후 24주, HA 피개 임플란트를 사용 증례 술후18주, 20주, 20주). 하중을 부여한 상부구조 장착은 2차수술 후 2주 경과시 장착하였다.

증례1에서 제1대구치는 수직 잔존 골량은 3mm, 상악동의 내벽과 측벽사이의 거리는16mm로 제 2대구치는 각각 3mm와 21mm로서 제1대구치는 술후 18주 제 2대구치는 22주에 인상채득 가능한 ISQ수치를 보였다.

고경이 부위별로 1mm, 4mm, 1mm, 3mm인 증례 4에서는 osteotome을 이용한 치조정접근술 시행하였기 때문에 돔 모양으로 골이식이 이루어져 이식재가 내벽이나 측벽에 접촉하고 있지 않으나 양호한 골형성이 얻어졌다.

Ⅳ. 총괄 및 고찰

골조직이 심하게 흡수되어 가용골이 부족해진 상악 구치부 무치악 부위에 임플란트 식립 시 상악동 골 이식술은 높은 성공률을 갖는 예지성 있는 술식이다. 현재 가장 널리 시도되는 상악동거상술은 측방 접근법과 치조정 접근법이 있다.

두 방식 모두 높은 성공률을 보이는데 상악동 골 이식과 임플란트를 동시 혹은 지연 식립을 결정하는 기준은 잔존 치조골의 높이와 식립 될 임플란트의 초기 안정성으로 결정한다. 잔존 치조골의 높이가 5mm 이하 이면 4~6개월 후 임플란트를 지연 식립하는 방법이 추천되지만, 10여년 전부터 잔존 치조골이 1mm

정도 부족한 상황에서도 상악동 골이식과 임플란트를 동시에 식립하여 성공할 수 있는 사례들이 보고되었다^{8, 9, 10}.

다양한 조건의 치과 임플란트를 식립하기 위하여 사용하는 다양한 골이식재에 대한 관심이 증가하고 있다. 골이식에 사용하는 재료는 자가골, 자가 탈회 상아기질, 동종골, 이종골 및 합성골 등이 있으며 근래에는 골형성을 촉진하기 위하여 PRP 및 BMP 등을 이용하기도 한다. 동종골, 이종골과 합성골 등의 인공골이 자가골과 유사한 유도성과 골전도성을 가지기 위해서는 골형성을 유도할 수 있는 BMP 등이 필요하다. Urist(1965)¹¹는 골유도에 대한 탈회기질을 연구하는 과정에서 BMP를 발견하였다. 골 형성 단백질은 피질골의 탈회과정에서 발견된 transforming growth factor- β (TGF- β) superfamily에 속하는 복합기능의 성장인자로서 이소성 연골형성과 골형성을 일으키는 유도인자로 골과 연골의 형성과 재생을 유도하는 강력한 조절인자이다¹². 현재까지 알려진 20종류 이상의 BMP중 BMP -2, -4, -5, -6, -7은 이소성 골형성 실험에서 골유도성 물질임이 증명되었다. 그 중에서 포유류 세포(CHO cell)와 대장균(E. coli)으로부터 재조합 DNA기술로 얻어지는 rh-BMP2는 골유도능이 가장 우수하다고 보고되어, 이를 이용하여 많은 연구가 이루어졌으며, 현재까지 주로 이들이 생산되어 연구와 임상에 사용되고 있다. 2002년에 rhBMP를 기반으로 하는 임상 제품이 출시가 되었으며 현재는 미국 한국 및 중국 등에서 5개의 제품이 시판되고 있다.

rh-BMP는 체내에서 쉽게 확산되어 소실됨에 따라, BMP가 표적세포에 적절히 작용할 수 있도록 BMP를 서서히 그리고 지속적으로 방출시킬 수 있는 전달체의 사용이 즉시 유리되는 방법보다 골 형성에 유리하다³. 전달체(carrier)는 BMP와 결합이 잘되고, 생체친화성 또한 양호해야 한다. 전달체는 골형성이 이루어지면서 흡수되어 소실되거나 골과 일체화를 이룰 수 있는 것이 이상적이다. 골형성 능력은 사용된

전달 시스템에 따라 달라진다⁴. 전달 시스템은 젤라틴, 콜라겐 스폰지, 폴리-L-락트산 비계, 하이드록시 아파타이트(HA), 히알루 론산 및 피브린 겔등이 소개되었지만 이런 전달 시스템의 BMP 방출양태는 짧은 기간 동안 높은 초기 방출 버스트를 나타내는 형태로 이상적인 방출형태를 충족시키고 있지는 않다^{15, 16, 17, 18}. 적절한 전달체는 비면역원성, 비독성이며 조직내 흡수성이고 전성으로 멸균이 가능하여야 하고 세포가 응집, 증식과 분화되기 좋은 전달체이어야 하며 수술부위의 수용성 골형성 유도 단백질의 빠른 분산을 지연시켜 주는 것이 이상적이다¹⁵. 임상에 사용되고 있는 미국 메디트로닉사의 인프즈™는 교원질막(콜라겐 막)에 흡착시켜 사용하며 한국의 rhBMP-2는 합성골과 함께 사용하는 형태로 판매되고 있다. 콜라겐 막 사용시에는 스폰지가 수축되어 만들어지는 골조직의 양이 감소되므로 다른 골이식재를 사용하여 골량을 유지하는 방법을 사용하기도 한다¹⁹. 또한 적절한 전달체의 선택에서 주의할 점은 골형성을 유도하기 위해 필요한 골형성 유도 단백질의 양을 감소시킬 수 있는 것이다⁹.

본 병원에서는 상악동 잔존골의 고정성이 적은 경우에 HA 피개 임플란트와 자가골이식을 동시에 시행하여 95% 이상의 높은 성공률을 보고하였다¹⁰. 그러나 2010년 10월부터 rhBMP-2를 임상에 도입하여 초기고정이 얻기 어려운 경우를 포함한 상악동 잔존고정성이 적은 증례에 우수한 결과를 얻고 있다. 통상 자연식립이 권하여지는 5mm이하인 경우 중 초기고정이 얻어지는 경우와 얻지 못하는 경우에도 RBM, SLA, HA 피개 임플란트를 적절히 선택하여 rhBMP-2와 동시에 식립을 시행하고 있다.

Nevins 등(1996)²⁰은 양의 동물실험으로 상악동 거상술에 rhBMP-2를 사용한 첫 번째 보고에서 실험군으로 rhBMP-2/ACS, 대조군으로 ACS/buffer를 이식하고 12주 경과시 CT scans에서 높은 방사선 불투과상을 관찰하였으며, Hanisch 등(1997)²¹은 원숭이 통한 실험에서, rhBMP-2를 사

용한 실험군은 6mm의 수직골 획득을 보이고 대조군은 2.6mm의 증대소견을 보였다고 보고하였다. 김 등(2011)²²⁾은 가토의 상악동의 골창(직경 50mm)을 형성하고 상악동막을 거상한 후 교원질(Terudermis)만 단독 첨가한 그룹과 rhBMP-2와 교원질을 함께 첨가한 그룹으로 나누어 각각 2주, 4주, 8주가 경과한 후에 H&E염색을 통해 광학현미경하에 조직병리학적 으로 비교 관찰하여, 조직 소견상 2주, 4주, 8주후 순차적으로 더 많은 골형성을 보였다고 보고하였고 rhBMP-2를 사용한 그룹에서는 교원질만을 이식한 그룹과 비교하여 더 현저한 골형성을 보였다고 보고하였다. 이로써 rhBMP-2는 자가골을 대체할 골유도 물질로 다른 골이식재와 함께 사용 시 골형성 촉진인자로 작용할 물질임을 확인하였다.

Boyne(1997) 등²³⁾은 상악동 골 이식재로 rhBMP-2/ACS를 사용한 첫 번째 임상증례로 12명 환자 중 8명에서 임플란트 식립을 위한 적절한 골형성이 관찰되었으며, 평균 골형성량은 8.51mm 이었다고 보고하였고 또한 Boyne(2005) 등²⁴⁾이 자가골 또는 자가골과 동종골을 동시에 이식한 대조군과 rhBMP-2/ACS를 0.75mg/mL와 1.5mg/mL를 사용한 실험군을 비교한 연구에서 대조군 10.16mm, 0.75mg/mL와 1.5mg/mL의 실험군 각기 11.29mm, 9.47mm의 골형성을 보여 자가골과 유사한 결과를 보였으며 하중 6개월 후의 골밀도는 실험군이 대조군보다 우수한 결과를 보였다고 보고하였다. Triplett 등(2009)²⁵⁾은 자가골 또는 자가골과 동종골을 동시에 이식한 대조군과 rhBMP-2/ACS를 1.5mg/mL를 사용한 실험군을 비교한 실험에서 얻어진 골 형성량은 유사하였으며 이식 후 6개월 경과 후 골밀도(bone density)는 대조군이 우수하였으나 12개월 후는 실험군이 더욱 치밀골을 형성하였다고 보고하였다. Whitesides 등(2006)¹⁹⁾은 신생골 형성을 목적으로 비계(scaffold)와 공간확보를 위한 rhBMP-2와 human mineralized bone을 사용하였는데 하악 골 정중부와우각부에서 채취한 자가골 이식을 시행한

대조군과 비교하여 우수한 골 치유결과를 보고하였다.

이런 양호한 결과와 다르게 bovine-derived hydroxyapatite bone graft(예, Bio-Oss, Geistlich Pharma AG)와 함께 rhBMP-2를 사용한 증례에서 신생골의 형성이 bovine-derived hydroxyapatite bone graft 단독으로 사용한 경우보다 적다는 보고도 있다²⁶⁾. 이는 bovine-derived hydroxyapatite bone graft의 조절에 의해 파골세포의 증가에 기인된 것으로 설명되었다²⁷⁾. 그러므로 bovine-derived hydroxyapatite bone graft에 대한 rhBMP-2의 사용은 더 적절한 연구가 필요한 것으로 생각된다. 대부분의 보고에는 교원질막에 rhBMP-2를 흡착, 흡수시켰지만 교원질막 없이 직접 골이식재에 rhBMP-2를 흡착, 흡수시킨 연구도 보고되었다.

Tazaki 등(2009)²⁸⁾은 in vivo release kinetics의 연구로 소뼈를 이용하여 제작된 HAp ceramics은 1일에 BMP-2가 66% 유리되었으며 3주에 총량의 3%의 골형성이 보이고 β -TCP/BMP-2 system은 1일에 50.4%가 유리되고 14일까지 prolonged retention 있었으며 3주에 총량의 32.5%가 골형성을 보였다고 보고하며 흡수성 β -TCP가 BMP-2의 유도작용을 위한 효율적인 delivery system이라고 추천하였다. 본원에서도 β -TCP/BMP-2 system으로 양호한 유도작용의 결과를 얻으며 조기하중과 단단한 골 임플란트 접촉을 확인하였다. Schopper 등²⁹⁾은 해초로 만들어진 HA/TCP carrier(HA/TCP ratio 30/70)에 rhBMP-2를 사용한 경우에 우수한 골유도능에 의한 골형성을 보였다고 보고하였다.

증례 4에서 잔존 고경이 각기 부위별로 1mm, 4mm, 1mm, 3mm인 상악 좌우측 제 1,2 대구치 부위에 osteotome을 이용한 치조정 접근술을 시행한 경우 돔 모양의 골 이식이 이루어져 이식재가 상악동의 내벽과 측벽과 분리되어 골 전도능을 기대하기 어려운 경우이다. 그러나 골전도능만을 가진 β -TCP만으로는 골형성에 어려움이 있으나 rhBMP-2의 골유도

능이 골의 형성을 가능케한 것으로 생각한다. rhBMP-2로 수화, 흡착시킨 합성골을 상악동에 이식하여 RBM 표면의 임플란트에 사용한 증례(증례 1)와 HA 피개 임플란트를 사용한 증례(증례 2, 3, 4)는 HA 피개 임플란트가 빠르고 양호한 골 임플란트 간의 접촉을 얻어, 하중시기가 RBM 표면보다 조기에 이루어졌다고 사료된다.

모든 증례의 HA 피개 임플란트는 20주경에 상부구조가 장착되어 기능중이나 RBM표면의 임플란트를 사용한 증례 1에서는, 상악 좌측 제1대구치는 수직 잔존 골량은 3mm, 상악동의 내벽과 측벽사이의 거리는 16.12mm, 제2대구치는 2.66mm와 21.27mm로서 제1대구치는 술후 18주, 제2대구치는 22주에 인상채득 가능한 IS.Q수치를 보여 24주에 상부구조가 장착되었다. 이는 또한 상악동의 내벽과 측벽사이의 거리에 의

해 하중기간이 달라짐을 추측하게 한다.

rhBMP-2를 사용한 증례의 대부분 합병증은 부종으로 rhBMP-2의 재혈관화 효과에 의한 혈류 증가에 의한 것으로 사료되며 부종이 발생한 경우는 적절한 압박드레싱이 되지 못한 경우에 발생하였다.

본원에서 시행되고 있는 rhBMP-2를 이용한 골증대술은 임상적으로 자가골 이식을 대체할 수 있는 이상적인 방법이나 적절한 전달체와 공간확보를 위한 골이식재의 선택은 매우 중요하다. 또한 아직 2 - 3년의 짧은 결과이므로 보다 장기적인 연구가 필요하나 현재까지의 결과는 매우 만족스럽다. 향후 많은 임상 연구를 통해 상악동의 내벽과 측벽사이의 거리, 잔존 고경, 임플란트 표면 성상 등에 따른 하중기간의 결정에 관한 연구가 필요하다 하겠다.

참 고 문 헌

1. Boyne PJ, James RA. Grafting of the maxillary sinus floor with autogenous marrow and bone. *J Oral Surg* 1980;38:613-6.
2. Tatum H Jr. Maxillary and sinus implant reconstructions. *Dent Clinics of North America* 1986;30:207-29.
3. Summers RB. The osteotome technique: part 3-less invasive methods of elevating the sinus floor. *Compendium* 1994;15:698.
4. Jensen OT, Shulman LB, Block MS, et al. Report of the Sinus Consensus Conference of 1996. *Int J Oral Maxillofac Implants* 1998;13 Suppl:11-45.
5. Kahnberg KE, Ekstubb A, Grovndahl K, Nilsson P, Hirsch JM. Sinus lifting procedure. I. One-stage surgery with bone transplant and implants. *Clin Oral Implants Res* 2001;12:479-87.
6. del Fabbro M, Testori T, Francetti L, Weinstein R. Systematic review of survival rates for implants placed in the grafted maxillary sinus. *Int J Periodontics Restorative Dent* 2004;24:565-77.
7. Wallace SS, Froum SJ. Effect of maxillary sinus augmentation on the survival of endosseous dental implants. A systematic review. *Ann Periodontol* 2003;8:328-343.
8. Peleg M, Garg AK, Mazor Z. Predictability of simultaneous implant placement in the severely atrophic posterior maxilla: A 9-year longitudinal experience study of 2132 implants placed into 731 human sinus grafts. *Int J Oral Maxillofac Implants* 2006;21:94-102.
9. Winter AA, Pollack AS, Odrich RB. Placement of implants in the severely atrophic posterior maxilla using localized management of the sinus floor: a preliminary study. *Int J Oral Maxillofac Implants* 2002;17:687-95.
10. Yeong-Wook Kim, Jang-Yeol Lee, Hyoun-Chull Kim, et al. Retrospective study of trans-crestal approach to maxillary sinus floor elevation and simultaneous implant placement. *J Korean Academy Implant Dentistry* 2010;29(1):1-9
11. Urist MR. Bone formation by autoinduction. *Science* 1965;150:893-9.
12. Asahina I, Sampath TK, Hauschka PV. Human osteogenic protein-1 induces chondroblastic, osteoblastic, and/or adipocytic differentiation of clonal murine target cells. *Exp Cell Res* 1996;222:38-47.
13. Woo BH, Fink BF, Page R, Schrier JA, Jo YW, Jiang G, DeLuca M, Vasconez HC, DeLuca PP. Enhancement of bone growth by sustained delivery of recombinant human bone morphogenetic protein-2 in a polymeric matrix. *Pharm Res* 2001;18:1747-753.
14. La WG, Kang SW, Yang HS, et al. The efficacy of bone morphogenetic protein-2 depends on its mode of delivery. *Artif Organs* 2010;34:1150-3.
15. Yamamoto M, Takahashi Y, Tabata Y. Enhanced bone regeneration at a segmental bone defect by controlled release of bone morphogenetic protein-2 from a biodegradable hydrogel. *Tissue Eng* 2006;12:1305-11.
16. Visser R, Arrabal PM, Becerra J, Rinas U, Cifuentes M. The effect of an rhBMP-2 absorbable collagen sponge-targeted system on bone formation in vivo. *Biomaterials* 2009;30:2032-7.
17. Takahashi Y, Yamamoto M, Tabata Y. Enhanced osteoinduction by controlled release of bone morphogenetic protein-2 from biodegradable sponge composed of gelatin and betatricalcium phosphate. *Biomaterials* 2005;26:4856-65.
18. Patel VV, Zhao L, Wong P, et al. Controlling bone morphogenetic protein diffusion and bone morphogenetic protein-stimulated bone growth using fibrin glue. *Spine* 2007;31:1201-6.14.
19. Whitesides L M, Radwan A, Sharawy M. Sinus floor augmentation using a composite graft of bone morphogenetic protein-2 and allogenic cancellous bone(PUROS); Case report *J Oral Implantol*. 2006;32(5):259-64
20. Nevins M, Kirker-Head C, Nevins M, et al. Bone formation in the goat maxillary sinus induced by absorbable collagen sponge implants impregnated with recombinant human bone morphogenetic protein-2. *Int J Periodontics RestorativeDent*. 1996;16:8-19.
21. Hanisch O, Tatakis DN, Rohrer MD, et al. Bone formation and osseointegration stimulated by rhBMP-2 following subantral augmentation

참 고 문 헌

- procedures in nonhuman primates. *Int J Oral Maxillofac Implants.* 1997.;12(6):785-92.
22. Hyoun-chull Kim, Hyo-jeong Son, Jingo Kusakawa, Bone inducing effect by recombinant human bone morphogenetic protein-2 and collagen carrier in maxillary sinus of the rabbit. *Journal of the Korean Academy of Implant Dentistry* 2011, 30(2) 115-122
 23. Boyne PJ, Marx RE, Nevins M, et al. A feasibility study evaluating rhBMP-2/ absorbable collagen sponge for maxillary sinus floor augmentation. *Int J Periodontics Restorative Dent.* 1997;17:11-25.
 24. Boyne PJ, Lilly LC, Marx RE, et al. De novo bone induction by recombinant human bone morphogenetic protein-2(rhBMP-2) in maxillary sinus floor augmentation. *J Oral Maxillofac Surg.* 2005;63:1693-1707.
 25. Triplett RG, Nevins M, Marx RE, et al. Pivotal, randomized, parallel evaluation of recombinant human bone morphogenetic protein-2/absorbable collagen sponge and autogenous bone graft for maxillary sinus floor augmentation. *J Oral Maxillofac Surg.* 2009;67:1947-1960.
 26. Kao DW, Kubota A, Nevins M, et al. The negative effect of combining rhBMP-2 and Bio-Oss on bone formation for maxillary sinus augmentation. *Int J Periodontics Restorative Dent.* 2012;32:61-67.
 27. Tachi K, Takami M, Zhao B, et al. Bone morphogenetic protein 2 enhances mouse osteoclast differentiation via increased levels of receptor activator of NF- κ B ligand expression in osteoblasts. *Cell Tissue Res.* 2010;342:213-1220.
 28. Tazaki J, Murata M, Akazawa T et al. BMP-2 release and dose-response studies in hydroxyapatite and β -tricalcium phosphate *Bio-Medical Materials and Engineering* 19 (2009) 141-46.
 29. Schopper C, Moser D, Spassova E, et al. Bone regeneration using a naturally grown loaded with rh BMP-2 is independent of barrier-membrane effects. *J Biomed Mater Res A.* 2008 Jun 15;85(4):954-63.