

투고일 : 2016. 8. 31

심사일 : 2016. 9. 1

게재확정일 : 2016. 9. 2

# 악안면 연조직 외상치료의 최신지견

전북대학교 치의학전문대학원 구강악안면외과학교실

김 영 수

## ABSTRACT

### Current Concepts in the Treatment of Maxillofacial Soft Tissue Trauma

Department of Oral and Maxillofacial Surgery, School of Dentistry, Chonbuk National university  
Yongsoo Kim, DDS, Ph.D.

The maxillofacial soft tissue trauma is one of the major causes to visit the emergency room. For the past few decades, however, the basic concept of the repairing the soft tissue wound have not been changed. Therefore, it could be worthwhile to remind the fundamental concepts and practical information belong to the soft tissue injury management. Among the many types of soft tissue trauma, laceration wound which is most frequently met in the clinic will be discussed in this review.

Key words : facial soft tissue trauma, maxillofacial injury, facial laceration

Corresponding Author

김영수

전북대학교치의학전문대학원 구강악안면외과학교실

전북 전주시 덕진구 백제대로 567

E-mail : truedental@hanmail.net

## I. 서론

구강악안면부위의 연조직 손상에서 가장 주로 다루는 것은 바로 열상의 처치, 열상의 봉합일 것이다. 이러한 열상에 대한 처치의 개념은 사실 크게 바뀐 것은 없다고 할 수 있다. 많은 학문 영역의 발전이 과학적 지식과 기술의 진보와 함께 하듯이 이러한 연조직 외상에 대한 접근도 도포용 마취제의 발달, 조직 접착제

및 봉합사 등의 발달에 영향을 받았다고 할 수 있다. 하지만 이러한 재료적인 부분에 대해서 논하는 것이 우리의 주 관심사는 아닐 것이다. 따라서 기본적인 개념에 대한 언급과 함께 이에 덧붙여 연조직 외상을 치료하는데 고민해봐야 할 부분에 대해 논의해 보고자 한다.

## II. 연조직 봉합의 기본개념

### 1. 조직의 특성과 상처치유의 과정

먼저 연속성이 단절된 피부 조직을 다시 회복시키기 위해서는 조직의 각 층간의 연속성을 고려해야 한다. 표피(epidermis), 진피(dermis), 피하층(subcutaneous layer), 근막 및 근육층(muscle layer) 등으로 나누어 보고 임상적인 측면을 고려해 보면, 우선 표피와 진피는 매우 단단히 접합되어 있어 육안으로 이들 간의 정확한 경계를 구분하기는 어렵지만 피하층은 비교적 쉽게 구분이 가능하다는 것을 알 수 있다. 피하층의 경우 주로 지방조직이 많으며 신경 섬유, 혈관, 모낭 등이 들어 있고, 조직의 밀도가 낮으므로 피하봉합(subcutaneous suture)을 시행하는 경우에 단절된 조직들을 강하게 접합시키기는 어렵다<sup>1)</sup>. 따라서 충분히 조직을 견인하기 위해서는 표피-진피 접합(dermal-epidermal junction) 하방의 조직을 일부 포함하여 봉합(dermal suture)하여야 한다는 것을 알 수 있다.

외상 후 치유의 과정에는 즉시적으로 지혈과 응고과정이 발생하고, 염증기(inflammatory phase)가 이어지며 단백질 분해효소 등이 호중구 및 대식세포에서 방출되며 조직의 파괴가 이어진다. 이와 함께 조직의 재생의 과정도 시작되는데, 표피(epidermis)층에서의 상피화(epithelization)가 발생하여 봉합한지 48시간 만에 절단 조직간 연결이 이루어지며, 혈관의 재생은 4일째에 최고조에 달하게 된다. 콜라겐의 형성은 48시간 이내에 시작되어 수상 후 첫 번째 주에 가장 활발하게 발생하며, 12개월까지 리모델링이 이루어지는 것으로 알려져 있다. 상처의 수축도 빠르게 시작되는데 보통 3~4일 후부터 시작 된다<sup>2)</sup>. 이러한 지식들은 우리가 수상 후 어느 정도 기간 동안 상처를 주의 깊게 살펴야 하는지, 그리고 거친 콜라겐 원섬유가 부드러워 지는데 어느 정도의 시간이 걸리는지에 대해 환자에게 설명이 필요할 때 그 근거가 될 수 있다.

### 2. 창상의 평가와 봉합 전 준비

#### 1) 창상의 평가

창상을 평가한다는 것은 외상이 발생한 경로, 창상이 얼마나 오래되었는지, 이물질이 있는지 및 오염의 수준, 감염의 여부, 창상의 범위와 중요 해부학적 구조물의 손상정도, 파상풍 발생에 대한 예방조치를 취해야 할지의 여부, 그리고 어떤 방법으로 외상을 수복할 것인지 등이 종합적으로 이루어 져야 하는 과정이다. 따라서 응급실 및 진료실에 내원한 환자를 만났을 때 그 즉시 정확한 판단을 하기 어려운 경우가 많으며, 외상부위에 국소마취를 시행하고, 상처부위를 철저히 세척하면서 보다 확실해 지는 경우가 많다.

또한, 이 단계에서 봉합을 바로 시행할 것인지 아니면 이차적으로 치유를 기다려야할지, 봉합 외에 다른 방법으로 처치할지를 생각하게 된다. 주로 봉합을 시행하게 되는 경우는 진피층 이상을 침범하게 되는 경우에 고려하게 되며, 창상이 감염 없이 깨끗한 외상이라면 안면의 경우 24시간 이내 봉합하는 것이 감염과 반흔형성을 줄일 수 있는 것으로 알려져 있다<sup>3)</sup>.

하지만 동물에 의한 교상(bite wound), 충분히 세척되지 못하는 깊은 상처 및 감염된 상처, 봉합하기 위해서 지나친 장력이 발생하는 경우, 심한 출혈이 있거나 바로 봉합하는 경우 혈종(hematoma)이 고이게 될 가능성이 높은 경우, 봉합하지 않아도 반흔형성이 적은 상처 등에 대해서는 일차적인 봉합이 좋지 못한 결과를 낼 수도 있다.

또, 봉합사를 이용하지 않고 봉합하는 경우에는 스테이플, 조직접착제, 피부 봉합 접착성 테이프 등을 이용할 수 있는데, 안면부 외상에서 스테이플은 사용되지 않으며 조직 접착제 및 테이프의 사용은 상황에 따라 적절히 사용해야 한다.

만약 조직접착제를 이용하는 경우라면 외상부위가 깨끗해야 하며, 보통 일직선의 형태이고, 잘 건조될 수 있고, 조직을 접합시키는데 장력이 크지 않으며, 4~5cm미만의 길이를 갖는 작은 열상부위에 적용이

가능하다<sup>4-5)</sup>. 이와 유사한 부위에 조직 테이프도 사용할 수 있으며, 술자의 선호도에 따라서 조직의 이개가 있는 열상이라고 하여도, 깨끗한 상처라면 피하(보다 정확하게는 진피융합)융합을 시행하여 조직의 장력을 거의 없도록 한 후에 상방에 테이프 또는 접착제를 적용하는 경우 오히려 피부 융합을 한 경우 보다 더 적은 반흔을 남길 가능성이 높다(그림 1).

2) 봉합 전 준비

봉합 전에는 창상의 세정, 필요시 모발의 제거, 지혈, 괴사조직의 제거 또는 변연의 절제 등이 시행된다. 창상의 세정은 조직의 감염을 최소화하기 위해서 가장 필수적이고 중요한 과정이다. 일부 문헌에서는 안면부와 같이 혈류가 잘 공급되는 부위에서는 그 중요성이 크지 않다고 하는 경우<sup>3)</sup>도 있지만 적극적인 세정은 이물질 제거 및 외상부위의 정확한 관찰을 위해서라도 반드시 필요하다. 생리식염수를 이용한 세정이 일반적인데 어느 정도의 양으로 해야 하는지는 수상 부위와 오염정도에 따라 달라지겠지만 단순 전두부 열상 1cm 당 150~200cc 정도의 양이 필요하다는 주장도 있다<sup>6)</sup>. 아마도 우리가 생각하는 것 보다 더 충분한 양의 세정이 필요할 것이다. 임상에서 흔히 베타딘(povidone-iodine), 클로르헥시딘(chlorhexidine), 과산화수소(hydrogen peroxide) 등을 사용하는데 조직 독성이 있어 치유를 지연시킬 수도

있기 때문에 주의가 필요하다. 특히 이온성 계면활성제가 포함되어 있는 세정제는 조직손상을 많이 유발하기 때문에 사용해서는 안되며<sup>3, 7)</sup>, 비이온성 계면활성제가 포함된 상체 세정제도 판매되고 있어 오염된 상처에 사용하면 유용할 수 있다. 일부 술자들의 경우 창상의 내부로는 주로 이물질 제거를 위한 물리적인 세척과 함께 생리식염수 주수를 충분히 하고, 오염된 창상에는 생리식염수로 희석된 베타딘 용액을 이용해 세정한다.

모발의 제거는 가급적 하지 않는 것이 감염을 줄일 수 있고, 특히 눈썹은 제거하지 않아야 한다는 것은 잘 알려져 있다. 괴사된 조직의 제거는 세정과정 만큼이나 중요한데 가급적 최소로 제거하는 것이 추천된다. 일차적으로 조직 봉합을 시행할 때는 무리하게 조직을 제거하면서 봉합 하는 것 보다는 추후 반흔 절제술과 같은 이차적 치료방법을 염두 해 두는 것이 오히려 심미적 및 기능적으로 원만한 결과를 얻는 경우가 많다<sup>8)</sup>.

3. 봉합시 고려사항

1) 봉합사

보통 봉합사를 선택하는데 있어서 피부하방으로 매몰되는 봉합사는 흡수성으로 피부층에 사용하는 봉합사는 비 흡수성 봉합사 중에서 피부 자극이 적은 나일

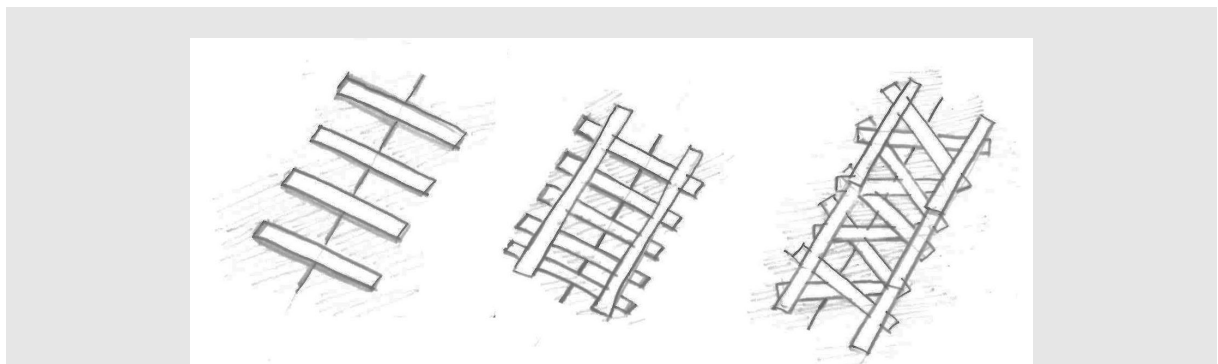


그림 1. 접착테이프를 적용하는 다양한 방법, 일반적으로 조직이 절단된 선에 수직으로 부착하며, 조직을 이개된 반대방향으로 당긴 상태에서 테이프를 적용해 주어야 한다.

론(nylon)과 같은 봉합사를 사용하는 것이 일반적이다. 흡수성 봉합사에는 Vicryl, Monocryl, Dexon, PDS 등 다양한 봉합사가 있는데 피부에서 하방의 봉합사가 비쳐 보이지 않는 봉합사를 많이 사용하고, 주로 Monocryl이나 PDS등을 피하 또는 진피봉합에 사용한다.

많은 연구들을 통해서 빠르게 흡수되는 흡수성 봉합사인 Vicryl Rapide나 Chromic Gut를 피부층 봉합에 사용하는 것과 나일론과 같은 비흡수성 봉합사를 사용하는 것과 비교하였을 때 치유에 차이가 없다고 알려져 있으며 이 때문에 흡수성 봉합사를 피부봉합에 사용하기도 한다<sup>9)</sup>. 하지만 빠르게 흡수되는 봉합사도 일주일 이상의 시간이 걸리기 때문에 안면부 봉합에 있어서는 적합하지 않고, 수상 부위 상방으로 캐스팅(casting)을 시행하여 발사(stitch out)가 어려운 경우등에만 유용하게 사용될 수 있다.

## 2) 봉합의 방법

봉합 시 조직이 외번 되도록 하는 것이 피부 봉합에 있어 중요한 부분이다. 하지만 진피봉합이 단단히 이루어진 경우에 과도하게 봉합 부위를 외번 시키는 것은 오히려 추후 반흔을 크기 남길 우려가 있어 주의가 필요하다. 봉합 스티치(stitch)간의 간격도 봉합침이

들어간 위치에서 절단면까지의 거리와 유사하게 하면 된다는 것이 일반적이지만 술자가 봉합하면서 조직이 비교적 긴장 없이 충분히 당겨지는 간격으로 하면 문제가 없다<sup>10)</sup>. 대부분의 경우 단순 단속봉합법(interrupted suture)을 사용하며, 안면부에서는 수평 또는 수직 매트리스 봉합을 하는 경우는 거의 없다. 반면 연속봉합법(running suture)은 직선형의 깨끗한 절단면을 가진 상처에서 효과적이다. 피하봉합 또는 진피봉합(dermal suture)을 시행하는 경우 매듭이 반드시 피부쪽이 아닌 심부에 위치하도록 시행해야 하며, 직선의 상처에서 피하연속봉합법(subcuticular running suture)도 적절히 시행되는 경우 보다 좋은 결과를 내는 경우가 많다<sup>10)</sup>. 앞서 언급한 것과 같이 진피봉합이 충분한 경우 피부 봉합을 하는 대신 접착 테이프로 상방에 보강하는 것만으로도 충분할 수 있다. 단 과도하게 많은 진피봉합은 치유를 지연시킬 수 있음도 염두에 두어야 한다(그림 2~4).

## 4. 봉합 후 관리

봉합 후 상방에 적용하는 드레싱은 전통적으로 접촉층, 흡수층, 보호층 및 고정층으로 구분된다. 과거에

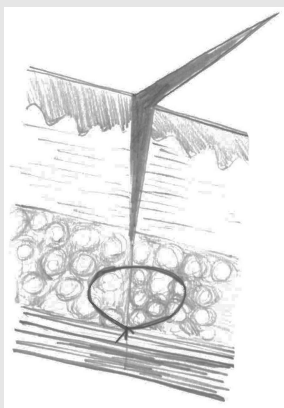


그림 2. 피하(subcutaneous)봉합

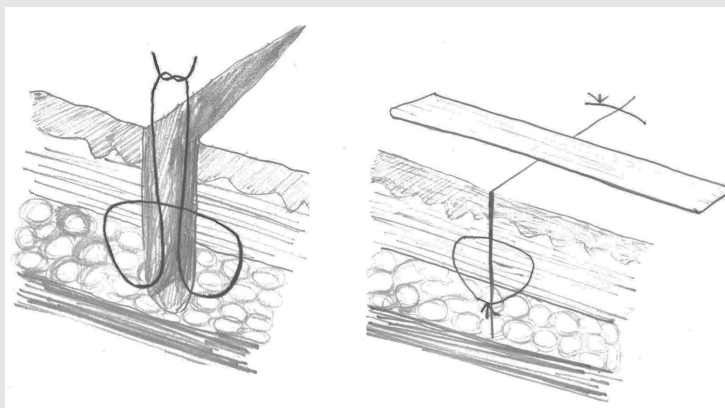


그림 3. 진피(dermal)봉합의 방법. 좌측의 그림과 같이 시행하였을 때 매듭이 조직의 하방에 위치하게 된다. 우측과 같이 진피 봉합이 견고하여 조직이 잘 이개되지 않는 경우에는 상방에 접착테이프를 적용하는 것만으로도 충분하다.

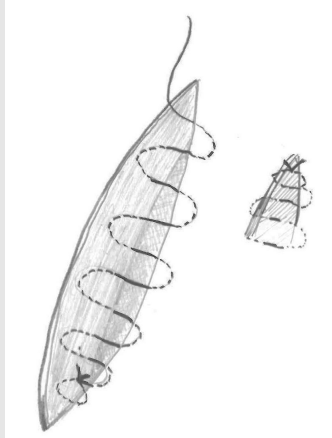


그림 4. 피하연속봉합법. 피부층에 시행하는 연속봉합법과 유사하게 첫 번째와 마지막 매듭을 형성한다. 단 매듭이 피하층에 위치하는 것이 다르다. 봉합침이 들어오고 나올 때 반대편 조직층과 어긋나지 않도록 주의해야만 심미적인 결과를 만들 수 있다.

는 접착층에는 주로 항생연고를 적용한 후에 상처부위 및 봉합사에 늘어붙지 않도록 바셀린 거즈를 적용하였고, 흡수층에는 약간 젖은 거즈를, 보호층에는 마른 거즈를 적용한 후에 상방에서 고정하였다. 최근에는 다양한 드레싱 재료들이 사용되면서 항생연고를 적용한 상방에 부드러운 다공성의 실리콘 재료가 삽입되고, 흡수층으로도 하이드로 콜로이드 계열의 재료들이 선택될 수 있다.

상처에서 지속적으로 삼출물이 나오거나 드레싱이 오염되지 않는다면 봉합 후 2일간은 봉합부위를 안정화 시키는 것이 오히려 치유에 도움이 될 수도 있다. 상처부위를 씻는 등 물이 닿는 것도 피하는 것이 일반적이나 일부 연구들에서는 12~24시간 후에 상처부위를 씻는 것이 치유에 문제가 되지 않는다는 의견도 있다<sup>11-12)</sup>.

봉합사를 제거하는 시점은 해부학적 위치에 따라서 달라지는데<sup>13)</sup> 안검 부위의 경우는 3일, 경부의 경우는 3~4일, 기타 안면부의 경우는 5일정도이며, 필요에 따라 3일 경부터 부분적으로 발사를 시행하여 반흔이 발생하는 것을 최소화 하는 것도 좋은 방법이다.

### Ⅲ. 특정 외상부위에 따른 고려사항

외상 부위에 따라서 고려해야 할 사항은 봉합 방법 뿐 아니라 주요 해부학적 구조물의 손상에 따른 처치 방법이 포함된다.

#### 1. 구강점막 및 혀의 열상

혀에 발생한 열상, 특히 아이들에게서 발생한 혀의 열상에 있어서 일부 문헌들에서는 대부분이 봉합을 통해서 더 잘 낫는다는 증거가 없다고 주장한다<sup>14-15)</sup>. 그러나 다음의 경우에는 봉합해 주는 것을 고려해야 한다.

- (1) 1cm 이상의 비교적 큰 열상으로 근육층을 침범 하였거나, 혀를 관통한 경우
- (2) 혀의 측면에 발생한 열상
- (3) 열상에 의한 벌어짐이 심하고, 열상으로 피판(flaps)이 발생하여 고정이 필요한 경우
- (4) 심한 출혈이 발생하는 경우
- (5) 혀의 전방부에 갈라짐이 발생한 열상과 같이 치유가 불완전 한 경우 기능적 문제를 야기할 경우

등이다. 즉, 이와는 반대로 1cm 미만이거나, 벌 어짐이 없고, 기능의 제한이 거의 없을 것이라 고 판단된다면 봉합을 하지 않을 수도 있다.

일반적으로 3-0 또는 4-0 봉합사(chromic gut 또는 Vicryl)등을 사용하는데, 혈종(hematoma)의 발생이 우려된다면 2층 또는 3층(3-layered, 근육 층-점막하층-점막층)으로 봉합하는 것이 좋다.

또한 봉합 후 보통 혀의 부종이 발생하게 되는데, 대부분의 경우 입안에 머금은 얼음 등으로 어느 정도는 조절이 가능하지만, 심한 부종이 우려되는 경우는 정맥으로 스테로이드(예: Dexamethasone 0.6mg/kg)를 주는 것이 좋다. 또한 움직임이 많은 혀의 경우 합병증으로 상처의 열개(dehiscence)가 발생하는 경우가 많은데, 처음 봉합시에 봉합을 너무 강하게 조이는 것 보다는 부종을 고려하여 일부러 느슨하게 봉합하는 것이 좋고, 혀의 움직임을 고려하여 매듭(knot)도 4번 이상 하는 것이 풀림을 방지하는데 좋다<sup>6)</sup>.

혀와 마찬가지로 구강 내 점막 및 치은의 열상도 비교적 빠르게 치유되기 때문에 주변조직으로부터 이개 되지 않고, 비교적 안정화 되어 있는 경우도 봉합은 불필요할 수 있다<sup>6)</sup>.

따라서 (1) 2cm을 초과하며 음식물이 함입될 정도의 깊은 상처, (3) 외상의 부위가 치아의 교합에 의해서 추가적으로 악화될 우려가 있는 부위 등이 아니라면 봉합을 최소화 할 수 있다.

## 2. 안검부의 열상

경험이 없이 처음 응급실에서 안면부 열상 환자들을 볼 때 자주 혼란스러움을 겪을 수 있는 부위 중 하나가 바로 안검 부위의 열상이다. 안검부위의 경우 안구의 손상 여부를 정확히 판단하기 전에는 바로 봉합을 시행해서는 안 되는 경우가 많다. 안검의 선부른 봉합은 안와내부로의 압력을 증가시킬 수 있는 위험성이 있

며, 안구의 심한 손상의 경우(특히 천공된 경우) 점안액 등도 예후에 악영향을 미칠 수 있다. 다음과 같은 경우에는 안과전문의와 함께 진료하는 것이 필요하다<sup>17)</sup>. (1) 명확한 안구의 손상 및 이물질이 확인되는 경우, (2) 안검의 전층 열상이 있는 경우, (3) 열상과 함께 안와 내 지방조직이 밀려나온 경우, (4) 안검과 함께 눈관(lacrimal duct)의 손상이 의심되는 경우 등이다.

보통 단순한 안검열상 중에서도 피부선과 수평으로 존재하며 전체 안검 폭의 1/4 미만의 얇은 열상은 봉합이 필요하지 않은 경우가 많다<sup>17-18)</sup>. 그렇지 않으면 간단히 외과용 테이프(예: Steri-strips)를 이용하여 고정하거나, 조직 접착제(안검이 접히면서 함께 고정되거나, 안구에 영향 주지 않도록 주의가 요구됨)를 사용할 수 있다. 이보다 좀 더 깊은 열상으로 생각되는 경우에는 6-0 또는 7-0 등의 봉합사(nylon 또는 prolene)를 이용하여 단순단속봉합 또는 연속봉합(continuous suture)을 사용해서 봉합하면 된다. 안검부위 또한 24시간 이내에 봉합하는 것이 추후 발생하는 반흔을 최소화 하는데 도움이 되지만, 외상 당시 안와 주변의 부종으로 인해서 절단 경계를 잘못 봉합하는 경우나 무리하게 결손외상 부위를 당겨서 봉합하는 경우 심한 추형을 남기기 때문에 주의가 요구된다.

## 3. 협부의 열상

협부 열상의 경우 다른 안면 부위의 열상과 유사하게 처치를 시행하면 되지만, 깊은 열상의 경우 반드시 안면신경 및 이하선관의 손상여부의 파악이 요구된다. 안면신경의 손상이 근위부에서 발생한 경우(필자의 경우는 보통 외안각의 위치 보다 더 후방인 경우) 신경 문합술을 염두에 두어야 한다. 이하선관의 손상의 경우 열상부위에서는 명확하게 확인되지 않을 수 있으므로, 안과용 프루브(lacrimal tube 또는 probe)등으로 구강 내 개구부를 통해 넣어서 확인하거나, 이하선

구강 내 개구부에서 혈액이 섞인 타액이 흘러나오는 것이 확인되는 경우도 있다.

#### 4. 귀에 발생한 열상

귀에 발생한 열상의 경우 열상이 외이도 내부까지 발생한 경우, 중이 및 내이의 손상이 의심되는 경우, 두개저 부위의 골절의 동반이 의심되는 경우(예: hemotympanum, cerebrospinal fluid otorrhea, Battle sign, facial nerve weakness), 그리고 귀가 완전히 절단(amputation)되었거나 거의 절단되어 혈류가 제한되는 경우에는 이비인후과, 신경외과, 미세수술이 가능한 약안면외과의 도움이 필요하다<sup>19)</sup>. 임상적으로 조직의 변색정도를 보고도 직관적으로 알 수 있는 경우도 있으며, 간단히 혈액공급이 원활한지 평가하기 위해서 열상이 발생한 부위에서 가장 멀리 떨어진 부위에 바늘로 출혈을 일으켜 확인해보는 방법을 종종 사용하기도 한다.

비교적 간단한 단순열상의 경우에도 귀의 경우 국소마취 시행 시 국소전달 마취를 시행하거나 (auricula temporal nerve, lesser occipital nerve, greater auricular nerve 등에 마취를 시행), 에피네프린이 포함되지 않은 리도카인으로 침윤 마취를 시행하는 것이 좋다. 봉합시에 가장 유념하는 부분은 연골이 노출되지 않고, 피부에 의해서 모두 다 덮힐 수 있도록 하고, 연골을 관통하는 봉합을 시행하지 않음으로서 상처의 감염, 침식성 연골염(erosive

chondritis) 및 괴사를 일으키지 않도록 노력해야 한다<sup>10, 20)</sup>.

#### IV. 기타 고려사항

추가로 고려해야 할 것 중 하나는 항생제의 사용이다. 봉합부위에 항생연고를 적용하는 것은 유의하게 감염을 낮추는 역할을 한다는 것은 잘 알려져 있다<sup>21)</sup>. 반면 동물교상에 의한 상처가 아니라면 경미한 상처에 대해서는 항생제 복용이 창상 감염과는 무관하다는 보고들이 있다<sup>22)</sup>. 하지만 감염의 위험이 높은 상처들로서 구강 내 열상, 오염된 창상, 심부 열상, 혈류 공급이 원활하지 않은 조직의 외상, 연골의 노출 등이 발생한 열상부위에는 항생제 사용하는 것이 추천된다<sup>23)</sup>. 오염되고 더러운 상처, 외상의 발생 원인에 따라서 파상풍 발생 가능성을 염두해 두어야 한다. 실제 임상에서 환자의 대부분이 파상풍 예방접종의 기왕력을 정확히 기억하는 경우가 적기 때문에 백신(tetanus toxoid-containing vaccine)과 면역글로블린(human tetanus immune globulin)을 모두 주는 경우가 많게 되지만 상처의 오염정도 및 심도, 그리고 예방접종 여부를 파악해서 주는 것이 좋다(표 1)<sup>24)</sup>.

#### V. 결론

안면 연조직의 처치, 특히 봉합은 개념을 잘 이해하

표 1. 파상풍(tetanus) 발생에 대한 예방관리

이전에 시행된 파상풍 예방 접종 횟수	청결(clean)하고 경미(minor)한 상처		기타 다른 상처	
	Tetanus toxoid-containing vaccine	Human tetanus immune globulin	Tetanus toxoid-containing vaccine	Human tetanus immune globulin
3회 미만 또는 모름	0	X	0	0
3회 이상 시행	10년이상경과한 경우만 시행	X	5년 이상 경과한 경우만 시행	X

고 적용하는 것이 필요하다. 일차적인 봉합은 기술적으로 어려움 보다는 술자의 성실함과 주의 깊은 관찰이 더 중요한 경우가 많다. 따라서 상처의 세정의 과정부터 철저히 시행하고, 평가를 정확히 하는데 노력을 기울여야 한다. 하지만 성급하게 조직을 일차치유 시

키려는 경우 무리하게 조직을 견인하게 되어 심한 반흔과 수축 그리고 수상 부위에 따라 기능적 문제를 야기하는 경우도 있으므로, 정확한 평가 후 필요하다면 추가적인 상처관리 및 반흔의 관리를 미리 염두에 두는 것이 바람직하다.



## 참 고 문 헌

1. Kanegaye JT. A rational approach to the outpatient management of lacerations in pediatric patients. *Curr Probl Pediatr* 1998; 28:205.
2. McNamara, RN, Loiselle, J. Laceration repair. In: *Textbook of pediatric emergency procedures*, Henretig, F, King, C (Eds), Williams and Wilkins, Baltimore 1997. p.1141.
3. Hollander JE, Singer AJ. Laceration management. *Ann Emerg Med* 1999; 34:356.
4. Bruns TB, Worthington JM. Using tissue adhesive for wound repair: a practical guide to dermabond. *Am Fam Physician* 2000; 61:1383.
5. Toriumi DM, Bagal AA. Cyanoacrylate tissue adhesives for skin closure in the outpatient setting. *Otolaryngol Clin North Am* 2002; 35:103.
6. Hollander JE, Richman PB, Werblud M, et al. Irrigation in facial and scalp lacerations: does it alter outcome? *Ann Emerg Med* 1998; 31:73.
7. Loeb T, Loubert G, Templier F, Pasteyer J. [Iatrogenic gas embolism following surgical lavage of a wound with hydrogen peroxide]. *Ann Fr Anesth Reanim* 2000; 19:108.
8. Haury B, Rodeheaver G, Vensko J, et al. Debridement: an essential component of traumatic wound care. *Am J Surg* 1978; 135:238.
9. Webster RC, McCollough EG, Giandello PR, Smith RC. Skin wound approximation with new absorbable suture material. *Arch Otolaryngol* 1985; 111:517.
10. Lammers RL. Methods of wound closure. In: *Clinical Procedures in Emergency Medicine*, 5th ed, Roberts JR, Hedges JR (Eds), Saunders Elsevier, Philadelphia 2010. p.592.
11. Heal C, Buettner P, Raasch B, et al. Can sutures get wet? Prospective randomised controlled trial of wound management in general practice. *BMJ* 2006; 332:1053.
12. Noe JM, Keller M. Can stitches get wet? *Plast Reconstr Surg* 1988; 81:82.
13. Selbst, SM, Attia, MW. Minor trauma - lacerations. In: *Textbook of Pediatric Emergency Medicine*, 5th edition, Fleisher, GR, Ludwig, S (Eds), Lippincott Williams and Wilkins, Philadelphia 2006. p.1571.
14. Lamell CW, Fraone G, Casamassimo PS, Wilson S. Presenting characteristics and treatment outcomes for tongue lacerations in children. *Pediatr Dent* 1999; 21:34.
15. Ud-din Z, Aslam M, Gull S. Towards evidence based emergency medicine: best BETs from the Manchester Royal Infirmary. Should minor mucosal tongue lacerations be sutured in children? *Emerg Med J* 2007; 24:123.
16. Armstrong BD. Lacerations of the mouth. *Emerg Med Clin North Am* 2000; 18:471.
17. 8.Chandler DB, Gausas RE. Lower eyelid reconstruction. *Otolaryngol Clin North Am* 2005; 38:1033.
18. Brown DJ, Jaffe JE, Henson JK. Advanced laceration management. *Emerg Med Clin North Am* 2007; 25:83.
19. Kind GM. Microvascular ear replantation. *Clin Plast Surg* 2002; 29:233.
20. Martinez NJ, friedman MJ. External ear procedures. In: *Textbook of Pediatric Emergency Procedures*, 2nd edition, King C, Henretig FM. (Eds), Lippincott, Williams & Wilkins, Philadelphia, PA 2008. p.593.
21. Dire DJ, Coppola M, Dwyer DA, et al. Prospective evaluation of topical antibiotics for preventing infections in uncomplicated soft-tissue wounds repaired in the ED. *Acad Emerg Med* 1995; 2:4.
22. Cummings P, Del Beccaro MA. Antibiotics to prevent infection of simple wounds: a meta-analysis of randomized studies. *Am J Emerg Med* 1995; 13:396.
23. Capellan O, Hollander JE. Management of lacerations in the emergency department. *Emerg Med Clin North Am* 2003; 21:205.
24. American Academy of Pediatrics. Tetanus (lockjaw). In: *Red Book: 2015 Report of the Committee on Infectious Diseases*, 30th Edition, Kimberlin DW, Brady MT, Jackson MA, Long SS (Eds), American Academy of Pediatrics, Elk Grove Village, IL 2015.