

투고일 : 2016. 8. 29

심사일 : 2016. 8. 30

게재확정일 : 2016. 9. 2

범안면골 골절의 최근 경향 및 수술개념

경북대학교 치의학전문대학원 구강악안면외과학교실

김진욱

ABSTRACT

Recent trend and surgical management for panfacial fracture

Department of oral and maxillofacial surgery, School of dentistry, Kyungpook National University
Jin-Wook Kim, DDS, Ph.D.

Panfacial fracture is extremely difficult to manage facial injuries but concomitant injuries and severe complications including facial esthetic and functional problems can make it harder. Thorough evaluation and closed co-work with other specialists is needed when reduction and fixation cannot be achieved quickly. Emergency bony support and soft tissue key suture provide the patients with airway integrity, hard and soft tissue vitality. A systemic treatment plan must be made by 3D CT image. This plan include airway management for surgery, sequence of reduction and fixation, approach method, soft tissue resuspension and reconstruction of lost tissue like inferior orbital wall, zygomatic buttress and soft tissue. From known to unknown structures, accurate reduction and fixation will provide proper occlusion, facial projection, width, height and function. Consideration about facial retaining ligaments must be given to prevent soft tissue sagging.

Key words : Panfacial fracture, Surgical management, Bottom up and inside out, Top down and outside in

Corresponding Author

김진욱

경북대학교 치의학전문대학원 구강악안면외과학교실

(41940) 대구 중구 달구벌대로 2175

Tel : 053-600-7575, Fax : 053-426-5365, E-mail : vocaleo@knu.ac.kr

I. 서론

범안면골 골절은 아직까지 명확한 정의나 분류가 되어 있지는 않으나, 일반적으로 전두골, 중안면골의 상·하부, 하악골의 네부위 중 세부위 이상이 포함된 안면골 골절로 정의하고 있다¹⁻³⁾. 범안면골 골절은 안

면골 골절 중 비교적 그 발생률이 적기는 하지만 범안면골 골절이 발생하면 안면골절 뿐 아니라 연조직의 손상, 뇌출혈, 복부 장기 손상, 다른 신체부위 골절 등이 수반될 수 있기 때문에 그 치료는 초심자에게나 전문자에게나 마찬가지로 매우 어려우며, 여러 분과의 종합적인 접근이 필요할 수 있다. 또한 안면골 골절은

외력의 방향과 크기에 따라 개인마다 다른 형태로 발생할 수 있어 환자마다 다른 치료 계획 및 수술적 접근이 필요하다.

범안면골 골절은 과거 head frame이나 wire fixation 등을 이용한 보존적인 방법으로 치료하였으나, 이는 안면골의 삼차원적인 형태를 유지하기하기 위한 안정성이 떨어져 치료 후 심한 부정교합, 심각한 안면의 폭경 증가 및 안면 함몰 등의 합병증이 많이 나타나 치료 결과가 만족스럽지 못한 경우가 많았다^{4, 5)}. 3D CT를 이용한 안면골절의 분석, miniplate를 이용한 견고고정의 발달, 골이식 기술의 발달 등으로 개인의 골절 양상에 맞는 수술적 접근이 가능해짐에 따라 치료 결과가 개선되게 되었다^{6~8)}.

범안면골 골절의 치료 목적은 안면부 각 구조의 기능과 손상되기 이전의 안면골의 삼차원적 안면윤곽을 회복하는 것이다. 안면 형태와 기능을 회복하기 위한 모든 측면이 고려해야 하며 이를 유지하기 위해 노력해야 한다. 교합은 안면골 골절 시 그 변화를 쉽게 확인할 수 있으며 정복시 key landmark의 역할을 수행할 수 있는 중요한 구조이다. 비강의 적절한 회복은 안면 돌출정도, 코막힘, 수면무호흡, 발음 등의 보존에 중요하며, 관골-상악 복합체(zygomaticomaxillary complex, ZMC)의 정복은 안면 돌출정도, 폭경, 수직고정의 회복에 중요하다. 이렇듯 범안

면골 골절의 모든 부분의 정복과 고정이 기능과 안면 윤곽의 회복에 기여하고 유기적으로 연결되어 어느 한 부분의 오류가 뒤따른 부위의 오류로 연결되어 마치 퍼즐을 맞추는 듯한 정복(reduction)이 필요하다. 전통적으로 두가지 접근방식이 많이 사용된다. 이른바 “bottom up and inside out”과 “top down and outside in”라고 불리는 접근방식이다^{9~10)}.

이 논문에서는 범안면골 골절 치료를 위해 해부학적인 고려사항, 수술 전 management, 수술을 위한 접근 방식들에 대해 최근 논문들을 살펴봄으로써 범안면골 골절의 치료에 도움이 되고자 한다.

II. 해부학적 고려사항 (Anatomical considerations)

1. 안면골의 지지구조

Facial buttresses

안면골에는 일반적으로 안면골에 가해지는 힘을 상쇄시키기 위해 주변보다 더 두꺼운 수직, 수평의 지지대(buttrass)가 존재한다(그림 1). 안면골지지대(facial buttrass)는 기도의 유지, 근건막체계(musculo-aponeurotic system) 유지, 안면폭

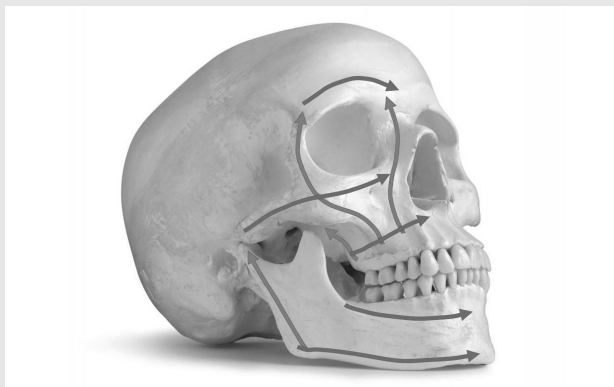

Fig. 1. Horizontal(frontal, zygomatic, maxillary, upper and lower mandibular, 위에서 아래 순서) and vertical(nasomaxillary, zygomaticomaxillary, pterygomaxillary, posterior mandibular, 오른쪽에서 왼쪽 순서) facial buttresses.

경, 돌출, 수직적 높이 등을 유지하는데 중요하여 안면골 골절의 정복과 고정의 key area가 된다^{11, 12)}.

2. Key landmarks

범안면골 골절 같은 복잡한 골절의 정복은 앞서 언급하였던 것처럼 마치 퍼즐을 맞추는 것과 같다. 퍼즐을 맞추는 때 위치가 어딘지 쉽게 알 수 있는 부분부터 맞추는 것이 용이하듯이 잘 알고 있는 해부학적 landmark을 이용하는 것이 손상된 부위를 더 정확하게 정복하는데 용이하다. 안면골의 적절한 위치를 잡는데 유용한 key landmark로는 치열, 하악골, 접관골융합(sphenozygomatic suture), maxillary buttress, intercanthal region가 있다.

치열(Dental arch)

교합의 중요성은 결코 저평가되어서는 안된다. 적절한 치열의 회복은 안면폭경을 설정하는데에 기초가 된다. 구강악안면외과의는 골절로 인한 치열 및 교합의

변화를 판단하여야 하고, 적절한 치열을 회복해주어 악골 골절 정복의 guide로 이용할 수 있어야 한다.

상악골 수직골절이 있거나 과두부 골절을 동반한 하악골의 골절이 있는 경우 바른 치열을 회복해주지 못하면 전체적인 안면폭경이 넓어질 수 있다. 상악골 수직골절의 경우 구개부를 노출시켜 정복하고 고정해주거나 상악악 캐스트를 제작하여 model surgery를 하여 적절한 교합이 인기된 surgical splint를 제작하여 수술에 이용할 수 있다(그림 2).

하악골

만약 치열이 심하게 손상되어 치열을 위의 두 방법으로 해결할 수 없을 경우에는 하악골을 정복, 고정하는 방법을 사용할 수 있다. 일반적으로 하악은 해부학적으로 구조가 복잡하지 않고 견고하여 주의를 기울이면 적절한 형태로 정복 고정이 가능하기 때문이다. 하악골 골절 정복에서 중요한 것은 힘, 설측 피질골 모두를 정복해야 한다는 것이다. 예를 들어 양측성 과두부 혹은 과두하부 골절을 동반한 정중부 또는 골체부 골

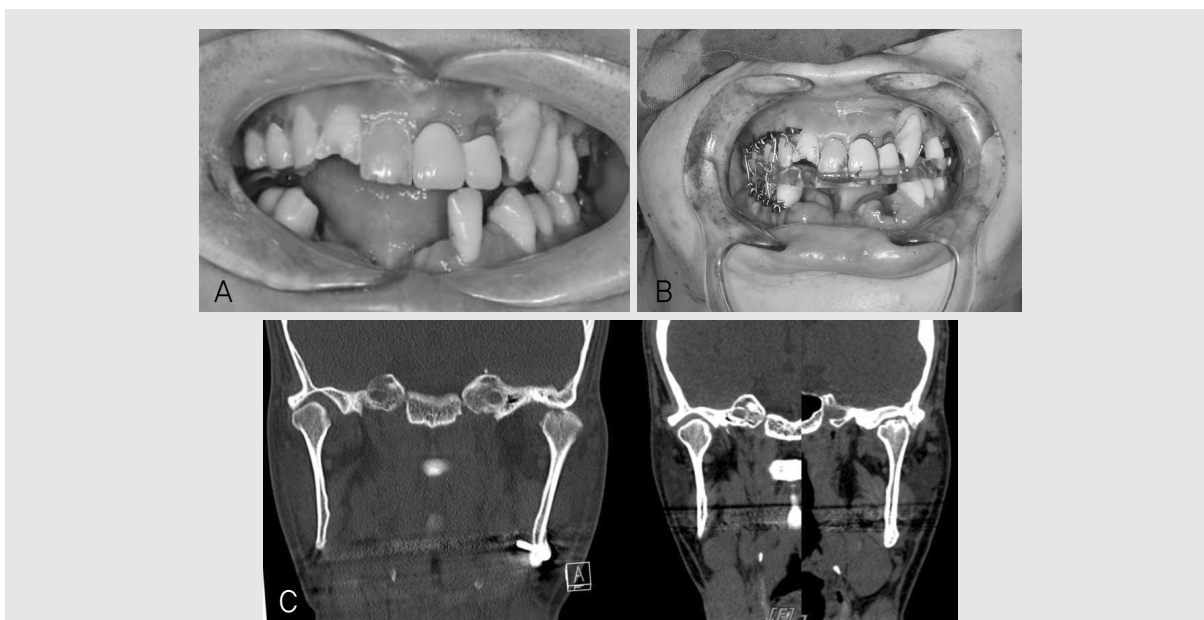


Fig. 2. A. 잘못된 치열의 회복으로 구치부 교합이 맞지 않아 양측 하악과두간의 거리가 넓어진 상태. B. 캐스트 상에서 교합관계를 회복한 후 surgical splint를 제작. 하악을 재골절시켜 splint를 장착하고 하악골 재고정을 시행함. C. 교합을 재형성하기 전(좌), 후(우)의 하악과두 위치변화.

절이 발생한 경우 하악골은 벌어져 폭경은 넓어지고 과두부는 외측익돌근의 영향으로 전내상방으로 이동하게 되어 후방 수직고경이 낮아진다. 정중부 고정 시 설측 피질골이 벌어지면 하악각 간격이 넓어져 안면폭경이 증가하게 된다. 과두부의 정확한 정복은 수직고경과 안면폭경의 회복에 필수적이다.

접관골융합(sphenozygomatic suture)

외측안와벽에 위치한 접관골융합은 ZMC의 정복과 고정에 이용할 수 있다³⁾. 다만 접관골융합은 안와 천정과 외상측 안와골에 손상이 없어야 landmark로 이용할 수 있는 단점이 있다. 이용할 수 있다면 접관골융합의 정복은 ZMC의 수직회전 정도를 파악하기 용이하여 관골과 관골공의 위치를 잡는데 유용하다.

Intercanthal region

성인에 있어서 intercanthal distance(ICD)는 비교적 일정하기 때문에 비골-안와-사골 복합골절(naso-orbitoethmoidal fracture, NOE 골절)이 심각하지 않다면 중안면의 폭경을 재형성하는데 도움이 될 수 있다. 그러나 대부분의 범안면골 골절에 NOE 골절은 복잡한 형태를 띠게되어 도움이 되는 경우가 적다. 이 경우 계측을 통해 intercanthal

distance를 설정하게 된다. 참고로 한국인의 평균적인 ICD는 $33.9 \pm 2.81\text{mm}$ 정도 이다¹⁴⁾.

3. Sequence of management

1) 초기 평가(Initial evaluation)

범안면골 골절환자가 이송되면 경험이 없는 경우 두려울 정도의 외상에 압도되어 기본적인 검사를 놓치는 경우를 종종 볼 수 있다. 때로는 환자의 삼관상태나 경추 보호대 때문에 검사에 방해가 되거나 환자의 협조도가 떨어져 적절한 검사를 시행하지 못할 수도 있다. 환자의 상태가 심각해 보이더라도 아래의 중요 사항들을 평가하고 초기에 처치가 이루어 져야 한다.

Airway

안면 외상이 심하더라도 대부분의 경우 경구기관삽관이 가능하다. 그러나 수술 때에는 방해가 되기 때문에 수술실에서 tracheostomy나 submental pull-through intubation으로 바꾸게 된다.

Bleeding

범안면골 골절의 경우 코, 혀 등 중안면부에서 대량의 출혈을 볼 수 있고, 그 외 피부나 두피에서도 잦은

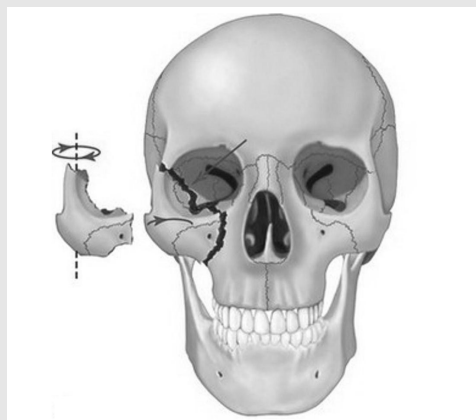
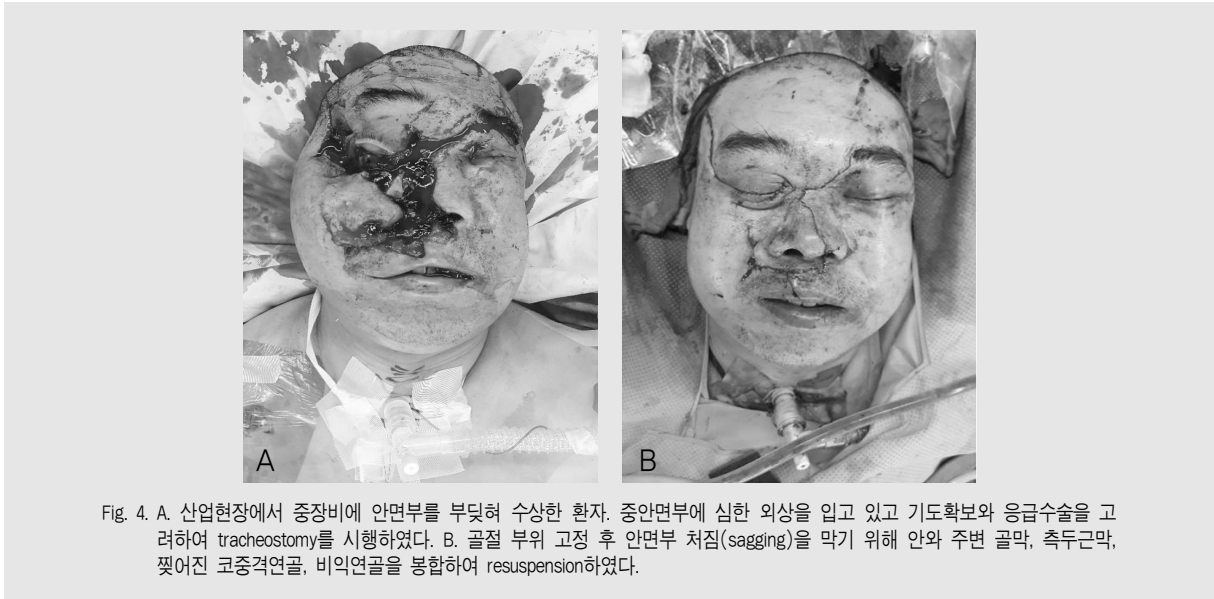

Fig. 3. 접관골융합의 정복으로 관골상악복합체의 수직회전을 조절할 수 있어 범안면골 골절의 정복과 고정에서 key landmark로 이용가능하다.



출혈을 볼 수 있다. 동맥성 출혈은 반드시 지혈이 되어야 하고 비강에서 나는 출혈은 거즈 충전이나 Foley catheter 등을 이용해 지혈을 할 수 있다.

Specialist consultation

응급처치가 필요한 상태를 초기에 파악하는 것이 필요하다. 안면외상과 관련하여 안구의 손상이나 시력 저하, 눈물샘 등의 안과적 문제가 발생한 경우 안과에 의뢰를 하여야 하며, 의식 이상, 뇌척수액의 누출이 의심되는 비루가 있을 경우 신경외과, 이비인후과 등으로 의뢰를 하여야 한다. 또한 범안면골 골절이 있는 환자의 50% 이상이 동반손상이 있는 것으로 파악된다. 이중 뇌출혈 등의 뇌손상 가장 많은 빈도로 나타났으며 복부 장기 손상, 기흉, 경추 손상이 그 뒤를 이었다¹⁾. 위의 손상이 의심되거나 확인되는 경우 수술을 결정하기 전 반드시 관련 과에 의뢰를 하여 수술 순서와 시기를 결정하여야 한다.

2) Sequence of surgery

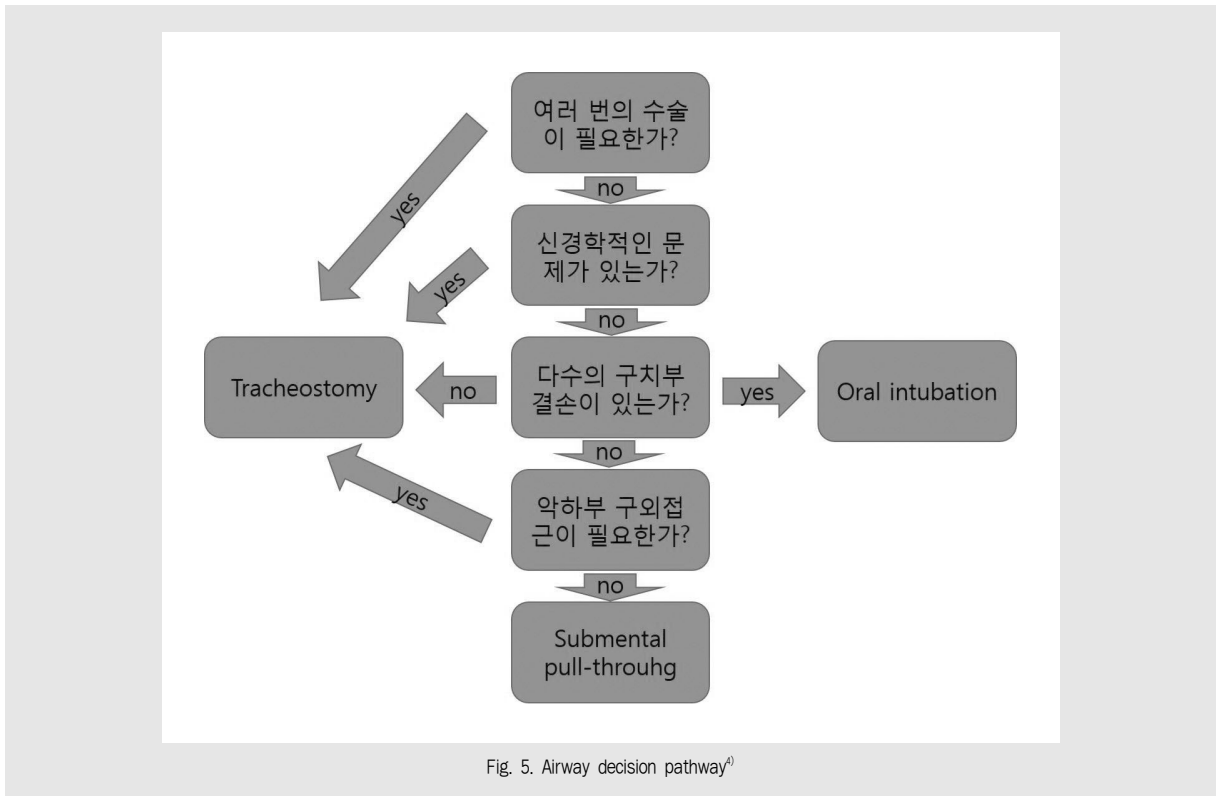
Airway management

앞서 언급하였듯이 많은 경우 경구기관삽관술이 적용될 수 있어 응급상황에서 경구기관삽관이 시행된 채로 이송되는 경우가 많다. 그러나 수술을 위해서는 경구기관삽관은 비기관삽관, tracheostomy, submental pull-through intubation 으로 바뀌어야 할 필요가 있다. 상안면이나 중안면의 골절이 경미하거나 처치가 필요 없는 경우 비기관삽관을 시행할 수 있으며 비골절의 정복이 필요한 경우 비기관삽관은 다른 안면골 고정 후 경구기관삽관으로 바꾸어 줄 수 있다¹⁵⁾. 경구기관삽관술을 이용해서 수술이 가능한 경우는 범안면골 골절에서 드물고, 외상이 많거나 이하부를 통한 구외 접근이 필요한 경우에는 tracheostomy를 시행하는 것이 수술에 용이하다. 제한적인 경우에서 submental pull through intubation을 시행할 수 있다. 그림 5에서 삽관방식을 결정하는 알고리즘을 제시하였다⁴⁾.

Fracture management

Bottom up inside out

전통적으로 구강악안면외과의들에게 악안면 골절의



치료에 있어 악궁, 치열을 정복하고 안정성을 확보하는 것으로 시작하는 것이 접근에 익숙하고, 하악골과 상악골의 초기의 수평, 수직적 관계를 파악하는데 유리하여 많이 사용되어지고 있다. 이와 같이 하악에서부터 정복과 고정을 시작하는 방식을 “bottom up inside out approach”라고 한다. 이 방식은 견고고정이 이용되기 이전부터 사용되어 오던 전통적인 방식으로, 과두부 골절을 포함한 모든 하악 골절 부분을 고정하여 상방 구조물의 기초를 제공하는 방식이다. Bottom up and inside out 방식의 단점은 하악골절의 고정으로 시작해서 상방으로 차례대로 정복, 고정을 시행하는 경우 zygomatic buttress에서 오차가 발생할 가능성이 있어 연쇄적으로 상중안면의 정복과 고정이 부정확할 수 있다는 것이다. 그래서 흔히 하악골 고정, 악간고정(maxillomandibular fixation, MMF)을 시행 후 ZMC의 정복과 고정을 시행하고 zygomatic buttress를 고정하는 과정으

로 시행하여 upper midface이 더 정확하게 정복되도록 한다. 마지막으로 NOE 골절부위의 정복과 고정이 시행된다⁶⁾.

Top down outside in

Bottom up inside out 방식이 전통적으로 많이 이용되고 유용한 방법이긴 하지만 정복의 정확성에 단점이 있어 반대의 접근 방법, 즉, 견고한 fronto-orbital frame에서 시작하는 방법이 정복에 유리하다는 의견이 나오게 되었으며 좋은 결과를 내고 있다. Naso-frontal 부위와 lateral orbital rim 같은 vertical pillar는 적절한 안면폭경, 안와와 다른 중안면부의 안정성을 제공한다. 상중안면의 고정을 바탕으로 상악골 및 상악치열을 회복할 수 있으며, MMF 시행하면 하악골의 수직고정을 하악과두부의 수술 없이도 회복할 수 있다. 경우에 따라 top down approach는 하악과두부의 노출 및 고정이 없이

MMF기간을 조정하는 것으로 후방 수직고경을 확보할 수 있다는 것이 장점이다^{17, 18)}. 그러나 긴 기간의 MMF가 필요한 경우 악관절 강직이 발생할 수 있으며, 술 후 하악골의 회전이나 넓어짐 등의 가능성이 있어 단점으로 지적된다.

어느 방식이든지 모든 경우에 좋은 결과를 낼 수는 없다. 범안면골 골절은 매우 다양한 형태로 발생하며, 원인에 따라 손상의 정도로 달라 어느 한 방법으로 시행하기에는 key landmark가 손상되면 정복이 어려울 수 있다. 따라서 어느 한 방식에 따르기 보다는 술 전 3D CT를 통해 구조를 잘 알고 있고 landmark로 이용할 수 있는 견고한 구조물에서 부터 접근하는 (from known to unknown approach) 유연한 방식이 더 유용할 것이다.

III. 고려사항

범안면골 골절 수술 시 부정확한 정복과 고정은 안면폭경, 수직고경, 돌출정도의 변화를 가져오게 된다. 골절의 부위와 정도에 따라 수술에 어려움이 있을 수 있으며 이는 술 후 안면변화 및 기능의 변화를 가져올 수 있어 가능한 수술 중 해결할 수 있어야 한다.

전두골 상안부위의 골절이 심한 경우 술 후 이마의 함몰을 예방하기 위해 일차 골이식이 필요한 경우도 있으며, NOE 골절이 심하면 고정을 위한 buttress가 없어 골이식이 필요할 수 있다. 관골궁은 의외로 약

하기 때문에 고정할 때 추가적인 골절이 발생하거나 술 후 교근에 의해 변위가 발생할 수 있어 더욱 견고한 고정이 필요하다. Maxillary buttress등의 심한 분쇄골절로 정복이 불가능할 정도로 조직이 손실된 경우 골이식을 통해 보강을 해주어야 연조직의 연속성과 기능에 불편함을 줄일 수 있다. 술 후 나타나는 부정교합은 흔히 하악 정중부나 체부의 문제보다는 하악 후방 수직고경이 짧아지거나, 상악의 disimpaction이 부적절한 경우 잘 나타날 수 있다.

안구함몰은 초기 처치가 되지 않으면 이차적인 수술을 통해 성공적으로 회복해 주는 것이 매우 어려우며 거의 불가능하다고 까지 주장하는 발표도 있다⁹⁾. 외상초기에는 부종 등으로 인해 외관상으로 평가는 어려운 점이 있으나, 3D CT를 통해 어느 정도의 변화는 확인할 수 있으며 반대편 안와의 형태가 안정적인 경우 여러 소프트웨어를 통해 안면골의 거울상을 만들어 좌우의 비교 평가가 가능하다. 이를 통해 수술 전 미리 손상된 안와골의 재건을 위한 implant를 미리 제작하여 수술에 이용할 수 있다.

범안면골 골절의 치료에서 기능과 외형을 회복하기 위한 정확한 안면골의 정복과 고정이 중요한 부분이기도 하나 연조직의 회복에도 주의를 기울여야 한다. 범안면골 골절의 수술을 위해서는 여러 방향으로의 접근 및 광범위한 골노출이 필요하기 때문에 접근과정 중 안면부위 retaining ligament를 손상시킬 수 있고 제대로 회복되지 않으면 연조직의 처짐(sagging)이 나타날 수 있다²⁰⁾. 특히 하안검, 광대, 구륵근 등의 부

Table 1. Bottom up, Top down approach의 순서

Bottom up and inside out	Top down and outside in
Repair of palatal fracture	Repair of frontal sinus fracture
Maxillomandibular fixation	Repair of bilateral zygomaticomaxillary complex (including arch)
Repair of condyle fracture	Repair of naso-orbitoethmoidal complex fracture
Repair of mandibular fracture (body/symphysis/ramus)	Repair of Le fort fracture (including midpalatal split)
Repair of zygomaticomaxillary complex fracture (including arch)	Maxillomandibular fixation
Repair of frontal sinus fracture	Repair of bilateral subcondylar fracture
Repair of naso-orbitoethmoidal complex fracture	Repair of mandibular fracture (symphysis/body/ramus)
Repair of maxilla	

위는 수술 후 처짐이 나타나기 쉬운 부위이다. 눈주변으로 접근을 시행한 경우나 손상이 있는 경우 골막을 최대한 정확하게 접합해 줘야 하고 눈주변을 넓게 박리한 경우 안검열이 처져 유루증 등의 문제가 생길 수 있어 봉합에 주의해야 한다. Temporal fat pad가 손상되거나 근육이 재위치되지 않으면 측두부 함몰(temporal hollowing)이 발생할 수 있어 재위치시켜야 한다(그림 4, 6).

IV. 요약

범안면골 골절은 안면부 손상 그 자체로도 치료가 까다롭고 어렵지만, 동반된 다른 신체 중요 장기의 손상 등과 함께 치료 후에도 남을 수 있는 안면의 심미적, 기능적 문제들 때문에 더욱 치료가 힘들어 질 수 있다. 뇌손상 등의 중요 장기 손상으로 인해 수술이 빠

른 시일 내에 시행되지 못할 때에는 관련 의학분과와의 긴밀한 협진 하에 수술 전 처치가 이루어질 수 있도록 하여야 하며, 연조직을 포함한 골절편 등 안면 구조물들이 손상되지 않고 전체적인 형태를 유지할 수 있도록 응급 처치가 되어야 한다. 3D CT 등의 영상진단을 통해 안면골 골절을 치료하기 위한 전체적인 계획을 수립해야 한다. 이 계획에는 수술을 위한 기도확보 방법, 골절의 정복·고정 순서, 접근 방법, 안구, 코 등의 재건 방법 그리고 연조직에 손상에 대한 처치가 포함된다. 수술 시에는 환자 개개인의 상황에 맞춰 되도록 정확한 정복과 고정이 가능한 안면구조물에서부터 시작하여 교합을 형성하고, 안면골의 유기적인 관계에 유의하여 삼차원적인 구조를 재위치 시킬 수 있도록 해야 한다. 연조직 봉합 시에는 얼굴 피부의 처짐 등을 방지하기 위해 골막, 근막 및 중요 안면 인대들을 고려하여 시행하여야 한다.

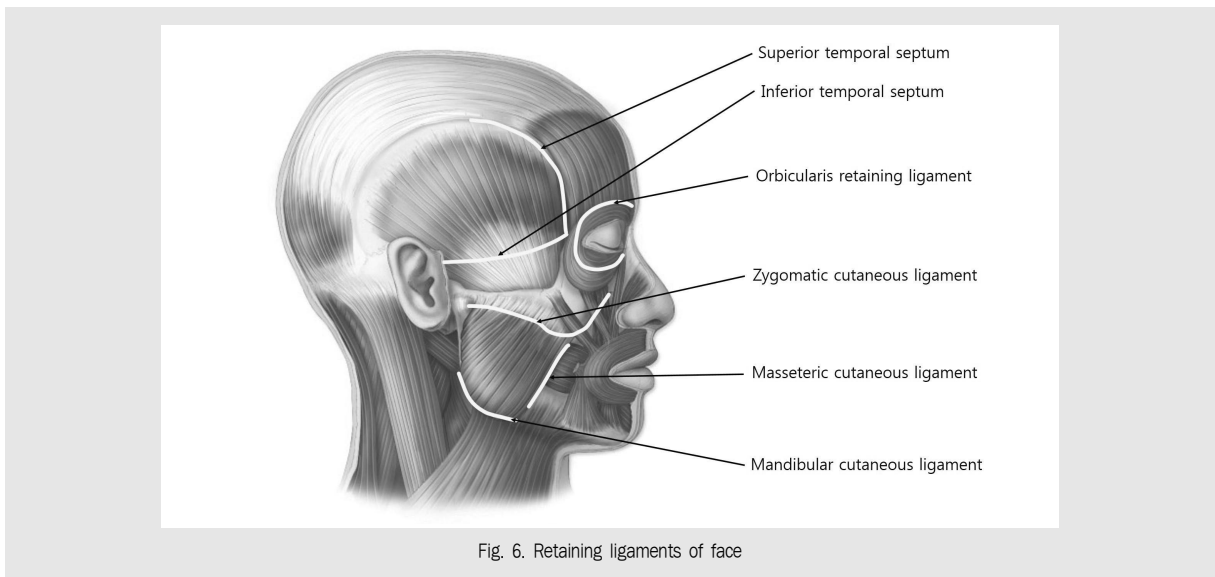


Fig. 6. Retaining ligaments of face

참 고 문 헌

1. Follmar KE, Debruijn M, Baccarani A, Bruno AD, Mukundan S, Erdmann D, et al. Concomitant injuries in patients with panfacial fractures. *J Trauma* 2007;63:831?835.
2. Markowitz BL, Manson PN. Panfacial fractures: organization of treatment. *Clin Plast Surg.* 1989;16:105?114.
3. Clauser L, Galié M, Mandrioli S, Sarti E. Severe panfacial fracture with facial explosion: integrated and multistaged reconstructive procedures. *J Craniofac Surg.* 2003 Nov;14(6):893-898.
4. Curtis W, Horswell BB. Panfacial fractures: an approach to management. *Oral Maxillofac Surg Clin North Am.* 2013 Nov;25(4):649-660.
5. Wolfe SA, Baker S. History of facial fracture treatment. In: Goin JM, editor. *Facial fractures.* New York: Thieme Medical Publishers Inc; 1993. p. 1-5.
6. Tessier P, Hemmy D. Three dimensional imaging in medicine. A critique by surgeons. *Scand J Plast Reconstr Surg* 1986;20:3-11.
7. Gruss JS, Mackinnon SE, Kassel EE, Cooper PW. The role of primary bone grafting in complex craniomaxillofacial trauma. *Plast Reconstr Surg.* 1985 Jan;75(1):17-24.
8. Louis P. Management of panfacial fractures. In: Miloro M, editor. *Peterson's principles of oral and maxillofacial surgery.* 2nd ed. BC Decker Inc: Hamilton; 2004.
9. David D. Maxillofacial trauma: principles of management, priorities and basic techniques. *Trauma* 1999;1:215?226.
10. He D, Zhang Y, Ellis 3rd E. Panfacial fractures: analysis of 33 cases treated late. *J Oral Maxillofac Surg* 2007;65:2459?2465.
11. Gruss JS, Mackinnon SE. Complex maxillary fractures: role of buttress reconstruction and immediate bone grafts. *Plast Reconstr Surg.* 1986Jul;78(1):9-22.
12. Manson PN, Clark N, Robertson B, Slezak S, Wheatly M, Vander Kolk C, Iliff N. Subunit principles in midface fractures: the importance of sagittal buttresses, soft-tissue reductions, and sequencing treatment of segmental fractures. *Plast Reconstr Surg.* 1999 Apr;103(4):1287-1306.
13. Rohner D, Tay A, Meng CS, Hutmacher DW, Hammer B. The sphenozygomatic suture as a key site for osteosynthesis of the orbitozygomatic complex in panfacial fractures: a biomechanical study in human cadavers based on clinical practice. *Plast Reconstr Surg.* 2002 Nov;110(6):1463-1471.
14. Nam-Yeo Kang. Changes of Ocular Version with Aging in Normal Korean Population *J Korean Med Sci.* 2009 August; 24(4): 708?714.
15. Mittal G, Mittal RK, Katyal S, Uppal S, Mittal V. Airway management in maxillofacial trauma: do we really need tracheostomy/submental intubation. *J Clin Diagn Res.* 2014 Mar;8(3):77-79.
16. Mercuri LG, Steinberg MJ. Sequencing of care for multiple maxillofacial injuries. In: Peterson LI, editor. *Principles of oral and maxillofacial surgery.* Philadelphia: IB Lippincott Co; 1992. p. 615-622.
17. Markowitz BL, Manson PN. Panfacial fractures: organization of treatment. *Clin Plast Surg.* 1989 Jan;16(1):105-114.
18. Kelly KJ, Manson PN, Vander Kolk CA, Markowitz BL, Dunham CM, Rumley TO, Crawley WA. Sequencing LeFort fracture treatment (Organization of treatment for a panfacial fracture). *J Craniofac Surg.* 1990 Oct;1(4):168-178.
19. Grant M, Iliff N, Manson P. Strategies for the treatment of enophthalmos. *Clin Plast Surg* 1997;24(3):539?550.
20. Alghoul M, Codner MA. Retaining ligaments of the face: review of anatomy and clinical applications. *Aesthet Surg J.* 2013 Aug 1;33(6):769-782.