

한국인의 상악동 외골증 평가

부산대학교 치의학전문대학원 영상치학교실

조 봉 혜, 정 연 화

ABSTRACT

Evaluation of antral exostoses in a Korean population

Department of Imaging dentistry, School of Dentistry, Pusan National University
Bong-Hae Cho, Yun-Hoa Jung

Purpose: This study was performed to survey the incidence and imaging characteristics of the antral exostoses in a Korean population.

Materials and methods: The cone-beam computed tomographic images of 5,268 patients were reviewed for the presence of antral exostoses. Incidence, location, shape, structure and dimension were evaluated. Gender and side difference were analyzed by chi-squared test.

Results: Ninety eight antral exostoses were found in 78 (1.5%) out of 5,268 patients. Gender and sides showed no statistically significant differences. Antral exostoses was often found in the lateral wall and floor of the maxillary sinus, accounting for 58.2% and 38.8% of the exostoses, respectively. Most exostoses had broad base and were composed of spongy bone surrounded by compact bone. The mean dimension was 9.1(W)*4.9(D)*5.3(H) mm.

Conclusion: Antral exostoses is not uncommon in a Korean population. The identification of antral exostoses is clinically significant to avoid unnecessary examination and treatment. It also needs to be examined carefully in the implant planning or sinus lift procedure.

Key words : Maxilla; exostoses; cone-beam computed tomography

Corresponding Author

정연화 (부산대학교 치의학전문대학원 영상치학교실, E-mail : yhjung@pusan.ac.kr)

* 이 논문은 부산대학교 기본연구지원사업(2년)에 의하여 연구되었음

I. 서론

상악동 외골증(antral exostoses)은 상악동 벽에서 관찰되는 골 결절로 상악동의 석순(stalagmite) 혹은 골 결절(bony nodule)로 불리기도 한다. 임상 증상이 없으므로 방사선 영상상에서 우연히 발견되며 치료가 필요 없다.²⁾ 근래 콘빔 CT의 촬영이 늘어나면서 종종 상악동내에 외골증이 관찰되어 이에 대한 임상인들의 관심이 증가하고 있다. 특히 상악 구치부 임플란트 식립이나 상악동 거상술을 시행하는 부위에 상악동 외골증이 관찰된다면 치료계획을 수립할 때 반드시 고려되어야하므로 상악동 외골증의 특성을 정확히 이해할 필요가 있다. 지금까지 상악동 외골증에 대한 연구는 극히 드물다. 1993년 Obha 등³⁾의 파노라마 방사선 영상을 이용한 연구를 제외하면 다른 몇 편의 보고²⁻⁶⁾는 증례보고이거나 발생률 정도만 제시되어 있을 뿐 체계적인 연구는 거의 이루어지지 않았다.

이에 저자는 콘빔 CT 영상에서 관찰되는 상악동 외골증을 분석, 보고하고자 한다. 본 연구의 목적은 한국인에 발생한 상악동 외골증의 정보를 제공하여 임상인들의 이해를 돕고 불필요한 추가 진단이나 치료 등을 피할 수 있도록 하는데 있다. 또한 상악 구치부의 임플란트 식립이나 상악동 거상술 등의 시행계획을 수립하는데 도움을 주고자 하였다.

II. 연구재료 및 방법

연구재료는 2014년부터 2015년까지 부산대학교 치과병원에 내원하여 콘빔 CT를 촬영한 18세 이상의 성인 환자의 영상을 이용하였다. 상악동 부위에 치료를 받은 병력이 있거나 병소가 있는 영상은 제외하여 최종적으로 상악동 외골증 유무 평가에 사용된 영상은 5268명(남자 2616명, 여자 2652명)의 콘빔 CT 영상이었다.

콘빔영상은 PaX-Zenith3D(Vatech, Kihung, Korea)을 이용하여 촬영범위(field of view) 24x19 cm, 관전압 120 kVp, 관전류 5-6 mA, 24 초의 노출시간으로 촬영되었다. 영상은 촬영 즉시 재구성알고리즘을 이용하여 14비트, 0.3mm³ 복셀의 해상도로 재구성되었으며 판독은 10년 이상의 경험을 가진 구강악안면방사선 전공자가 Ez3D 2009 3D image viewer(Vatech, Kihung, Korea) 상에서 시행하였으며 다음 항목에 대한 평가를 시행하였다.

- 1) 외골증 발생률 - 외골증 관찰유무를 성별, 좌우 별로 분석하였다. 상악동 점막비후나 염증이 동반되지 않은 증례만을 연구에 포함하였다.
- 2) 상악동내 발생위치 - 상악동 벽을 각각 상벽, 하벽(상악동저), 내벽, 외벽, 전벽, 후벽의 6가지 발생위치로 분류하였다(Fig. 1).
- 3) 형태와 구조 - 형태는 기저부가 높이보다 넓은(broad-base) 형태와 유경형(pedunculated base)으로 분류하였으며 구조는 피질골로만 구성된 경우와 해면골과 피질골이 같이 구성된 경우로 분류하였다(Fig. 2).
- 4) 크기 - 외골증의 최대 너비(W)x깊이(D)x높이(H)를 측정하였다.

상악동 외골증의 발생률은 PASW Statistics version 18 software (SPSS Inc, Chicago, Ill, USA)를 이용하여 χ^2 test로 남녀, 좌우 차이를 분석하였다. 통계학적 유의성은 .05로 고정하였다.

III. 결과

외골증은 총 5268명의 환자 중 78명(남자 37명, 여자 41명)에서 발생하여 1.5%의 발생률(남자1.4%, 여자 1.5%)을 보였으며 37개의 우측 상악동, 54개의 좌

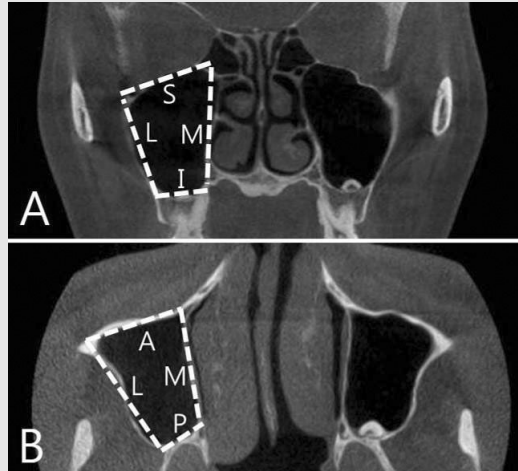


Fig. 1. Depiction of six sinus walls on coronal(A) and axial(B) view; S(Superior), I(Inferior), M(Medial), L(Lateral), A(Anterior) and P(Posterior).

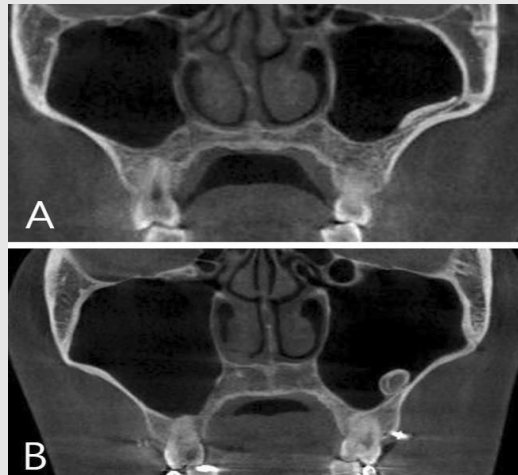


Fig. 2. Examples of exostoses consisted of compact bone with broad base(A) and exostoses consisted of compact and spongy bone with pedunculated base(B).

측 상악동에서 관찰되어 각각 우측 0.7%, 좌측 1.0%의 발생률을 보였다. 남녀간, 좌우간의 발생률은 통계학적으로 유의한 차이를 보이지 않았다. 78명의 환자 중 62명에서는 1개의 외골증만 관찰되었으나 13명에서는 2개, 2명에서는 3개, 1명에서는 4개가 관찰되어 분석에 이용된 외골증 수는 총 98개였다(Table 1).

상악동내 발생위치는 외벽이 57례로 가장 많았고, 하벽 (상악동저)이 38례로 두 위치에서 대부분 발생

하였다. 형태는 기저부가 넓은 형태가 74례로, 유경 형태보다 많았고 구조는 해면골-치밀골이 같이 구성된 경우가 64례로, 치밀골만으로 구성된 경우보다 많았다 (Table 2). 외골증의 너비, 깊이, 높이의 평균 크기는 9.1*4.9*5.3mm 였고 범위는 각각 2.0~25.0 mm, 2.0~11.1mm, 2.0~16.5mm 였다.

Table 1. Incidence of antral exostoses

	Male(n = 2616)	Female(n = 2652)	Right(n = 5268)	Left(n = 5268)
Presence of exostoses	37(1.4%)	41(1.5%)	37(0.7%)	54(1.0%)
Number of exostoses	46(1.8%)	52(2.0%)	41(0.8%)	57(1.1%)

Table 2. Imaging characteristics of 98 antral exostoses

Imaging characteristics	No.(%)	
Location	Inferior	38(38.8)
	Superior	0(0.0)
	Medial	1(1.0)
	Lateral	57(58.2)
	Anterior	0(0.0)
	Posterior	2(2.0)
Shape	Broad	74(75.5)
	Pedicled	24(24.5)
Structure	Compact	34(34.7)
	Compact with spongy	64(65.3)

IV. 고찰

상악동 외골증은 상악동 벽에서 상악동 내로 돌출된 골결절로 국내외적으로 체계적인 연구가 이루어지지 않았기 때문에 용어나 정의에 대한 통일된 기준도 확립되어 있지 않다. 상악동 석순이나 골 결절로 불리기도 하지만 '상악동 외골증'이라는 용어가 그 의미를 더 정확하게 표현하는 것으로 판단되어 본 연구에서는 상악동 외골증이라는 용어를 사용하였다.

상악동 외골증은 무증상으로 방사선 영상에서 우연히 발견되며 특별한 치료가 필요 없으므로 대부분 임상적 진단이 이루어진다. Herd 등⁴⁾은 파노라마 방사선 영상에서 나타난 상악동 외골증을 절제하여 병리조직학적 소견을 관찰하였을 때 하비시관을 포함하는 층판골이 관찰되었다고 보고하였다. Büyükakyüz 등⁷⁾

이 상악동의 이소석회화로 보고한 증례도 상악동 외골증과 동일하다고 판단되는데 석회화물을 생검하였을 때 섬모상피와 결합조직하의 치밀골이 관찰되었다고 보고하였다. 즉, 상악동 외골증은 기본적으로 골로 구성되어 있다. 본 연구에서 상악동 외골증의 크기가 작은 경우에는 치밀골만으로 구성되어 있고, 크기가 큰 경우는 해면골을 둘러싼 치밀골의 구조를 보였다. 이 소성 치아, 과잉치, 치근편, 상악동석, 골종과의 감별이 필요하지만 상악동벽에 접촉한 치밀골이 관찰된다면 외골증으로 판단할 수 있다. 간혹 상악동석으로 오인되는 경우도 있으나 상악동석은 이물질이나 정체성 점액괴에 칼슘이 침착되어 발생하므로 골형성이 자극되어 발생하는 외골증과 구별이 된다. 즉, 상악동석은 작은 무정형의 석회화물로 상악동의 비후된 점막내에 매몰되어 나타나므로 정상골과 연결되어 나타나며 피

질골 형성이 관찰되는 외골증과 감별 된다⁹⁾(Fig. 3). 본 연구에서는 콘빔 CT 영상을 이용하였으므로 전 상악동을 명확하게 관찰할 수 있었고 치밀골과 해면골을 분명히 인식할 수 있어서 감별에 큰 어려움은 없었다.

본 연구 결과 한국인의 외골증 발생률은 1.5%였다. Lana 등²⁾은 콘빔 CT를 이용한 연구에서 2.6%의 발생률을 보고하였고, Ohba 등¹⁾은 파노라마 방사선 영상을 이용한 연구에서 0.9%의 발생률을 보고하여 본 연구와 유사한 발생률을 보였다. 이와 달리 Naitoh 등⁵⁾은 30개의 건조 상악에서 9개의 외골증을 관찰하여 30%의 높은 발생률을 보고하였다. Naitoh 등⁵⁾의 연구에서는 외골증의 정의가 '둥근 골 구조(a rounded bone structure)'로 분명한 경계 없이 상악동 벽에서 골이 약간 융기만 되어 있어도 외골증으로 판단하였다. 이러한 외골증 기준의 상이성과 9개라는 적은 표본 수에 기인하여 발생률 차이가 크게 나타난 것으로 생각된다.

상악동내 발생위치는 외벽과 상악동저에서 대부분 발생하였다. 연구방법에서 상악동 벽의 위치에 따른 발생률만 평가하였을 뿐 상악동을 상하로 분할하여 평가하지는 않았으나 본 연구에서 관찰된 외골증이 상악동을 상하로 가상 분할하였을 때 모두 상악동 하부에서 관찰되었다는 점이 특이하였다. Ohba 등¹⁾이 보고한 바와 같이 형태는 대부분 기저부가 넓은 형태를 보

였으며 일부 증례에서는 상악동 벽을 따라서 상당히 넓은 띠 형태를 보이기도 하였다.

외골증의 발생원인은 명확하지 않다. 발육성, 외상성, 염증성 원인 등이 거론되고 있으며 Herd 등⁴⁾은 증례보고 연구에서 발육성 이론을 지지하고 있다. 종종 이비인후과 영역에서 저온의 액상약제로 비강이나 부비강 점막을 세정한 치료병력과 관련하여 부비동 외골증(paranasal exostoses) 발생을 보고하고 있는 데⁹⁻¹¹⁾ 냉자극이 골 형성을 촉진하여 부비동 외골증이 발생하는 것으로 설명하고 있다⁹⁾. 그러나 본 연구에서는 이러한 병력을 가진 환자는 모두 제외하였으므로 본 증례의 발생원인에서 냉자극은 배제된다. 본 연구를 시작하기 전에는 상악동 외골증의 원인이 발육성일 것이라는 가설을 가지고 있었다. 그러나 몇 가지 이유에서 상악동 외골증이 후천성으로 생기는 것이 아닐까 하는 의심을 가지게 되었다.

일반적으로 악골에 발생하는 외골증은 정상 피질골과 연결되어 나타나는데 상악동 외골증은 상악동벽의 피질골이 분명히 관찰되고 그 내측으로 골 융기가 관찰되어 정상 상악동벽과 분명한 경계를 보여주었다. 이 의미는 상악동 외골증이 상악동 발육과 동시에 발생한 것이 아니라 후천적으로 발생하였을 것이라는 추론을 가능하게 한다. 또한 본 연구에서 후상치조혈관과 신경을 위한 열구(groove for posterosuperior

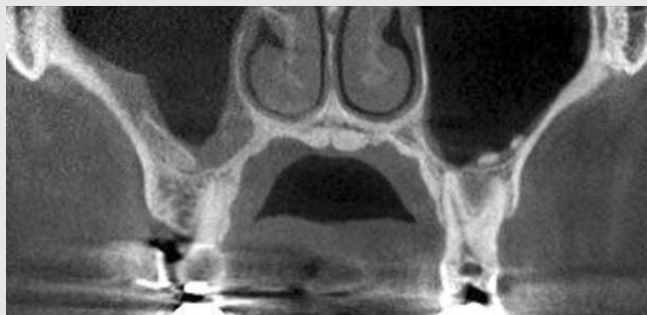

Fig. 3. Antroliths on both maxillary sinus floor

alveolar vessel and nerve) 상부에 외골증이 관찰된 증례도 외골증의 후천적 발생을 의심하게 한다 (Fig. 4). 만약 발육성으로 발생하였다면 외골증 상부에 열구가 위치하는 것이 타당하기 때문이다. 또한 본 연구에서 모든 외골증이 상악동 하부에 발생한 것도 염증이나 기타 자극이 외골증 발생을 유발했을 수 있다는 것을 암시한다. 일반적으로 상악동 환기에 문제가 발생하면 상악동 상부에 비하여 상악동 하부가 염증이나 자극에 더 많이 노출되기 때문이다. 본 연구를 위한 증례선정 작업에서 염증을 동반한 상악동 외골증이 관찰되는 경우가 있었다. 염증과 관련하여 외골증이 발생하였는지, 외골증과 관계없이 독립적으로 염증이 발생하였는지 구별하는 것은 불가능하였기 때문에 염증이 동반된 경우는 연구에서 제외하였지만 염증이 발생 원인으로 작용하였다는 의심을 배제할 수 없다. 현재로서는 상악동 외골증이 해부학적 변이인지

후천적 이상인지 정확한 기전은 알 수 없지만 한 가지 요소가 아니라 골 형성을 유발하는 다양한 요인이 모두 포함되는 것으로 생각된다. 발생원인은 불명확하지만 상악동 외골증이 치료가 필요 없는 임상상황이라는 데는 연구자들의 동의가 있으므로^{1, 2, 10)} 불필요한 치료를 피하기 위하여 정확한 진단능력이 필요하다. 또한 상악동저에 외골증이 존재한다면 상악 구치부에 임플란트 식립이나 상악동 거상술을 계획할 때 반드시 술전 평가가 필요하다. 상악동 외골증에 대한 연구가 미비하므로 이러한 술식에서 외골증을 상악골의 일부로 사용할 수 있는지에 대한 판단 논거는 부족하지만 임상적 관점에서 염증이 동반되어 있지 않다면 사용 가능한 골로 간주해도 큰 문제가 없을 것으로 생각된다. 이러한 여러 가지 의문에 대한 해답을 찾고 상악동 외골증의 실체를 규명하기 위하여 앞으로 전향적 연구를 포함하여 보다 광범위한 연구가 이루어져야 한다.

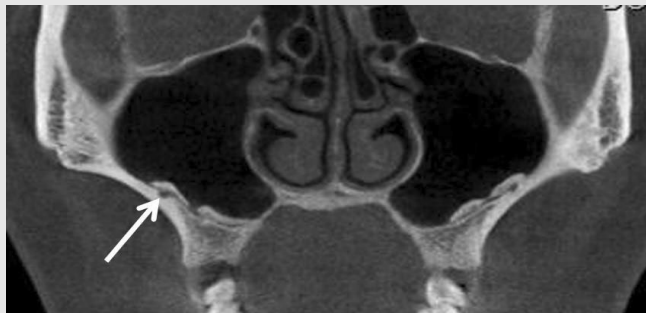


Fig. 4. An image showing exostoses above the groove (arrow) for posterosuperior alveolar vessel and nerve. Cortical lining between exostoses and sinus floor is clearly demarcated.

참 고 문 헌

1. Ohba T, Langlias RP, Langland OE. Antral exostosis in panoramic radiographs. *Oral Surg Oral Med Oral Pathol.* 1993;76(4):530-3.
2. Lana JP, Carneiro PM, Machado Vde C, de Souza PE, Manzi FR, Horta MC. Anatomic variations and lesions of the maxillary sinus detected in cone beam computed tomography for dental implants. *Clin Oral Implants Res.* 2012;23(12):1398-403
3. Borie E, Watanabe PC, Orsi IA, Fuentes R. Idiopathic bilateral antral exostoses: A rare case in maxillary sinus. *Int J Surg Case Rep.* 2014;5(9):624-7.
4. Herd JR. Exostoses of the maxillary sinus wall. A diagnostic problem. *Aust Dent J.* 1974;19(4):269-73.
5. Naitoh M, Suenaga Y, Kondo S, Gotoh K, Aiji E. Assessment of maxillary sinus septa using cone-beam computed tomography: etiological consideration. *Clin Implant Dent Relat Res.* 2009;11 Suppl 1:e52-8.
6. Gibilisco JA. Safne's oral radiographic diagnosis. 5th ed. Philadelphia, WB Saunders, 1985:123-4.
7. Büyükyüz N, Ergun S, Olgaç V, Tanyeri H. Heterotopic ossification in the maxillary sinus. *J Craniofac Surg.* 2008;19(3):684-6.
8. Nass Duce M, Talas DU, Ozer C, Yildiz A, Apaydin FD, Özgür A. Antrolithiasis: a retrospective study. *J Laryngol Otol.* 2003;117(8):637-40.
9. Haffey T, Woodard T, Sindwani R. Paranasal sinus exostoses: an unusual complication of topical drug delivery using cold nasal irrigations. *Laryngoscope.* 2012;122(9):1893-7
10. Adelson RT, Kennedy DW. Paranasal sinus exostoses: possible correlation with cold temperature nasal irrigation after endoscopic sinus surgery. *Laryngoscope.* 2013;123(1):24-7.
11. Ramakrishnan JB, Pirron JA, Perepletchikov A, Ferguson BJ. Exostoses of the paranasal sinuses. *Laryngoscope.* 2010;120(12):2532-4.