

투고일 : 2017. 2. 28

심사일 : 2017. 3. 7

게재확정일 : 2017. 3. 8

악안면부의 미용적 보톡스 사용

바른윤곽치과병원
이 상 훈

ABSTRACT

Cosmetic application of botulinum toxin on maxillofacial area

Barun Dental Hospital
Sang Hoon Lee, DDS, MS

Cosmetic use of botulinum toxin in the maxillofacial area has increased. Lower facial contouring is mostly performed procedure. Treatment of dynamic lines of the forehead, glabella, lateral orbit is also popular. Specific injection sites and clinical guidelines are presented.

Key words : botulinum toxin, dynamic line, facial wrinkle, masseter hypertrophy, Botox cosmetic

Corresponding Author
Sang Hoon Lee, DDS., MS
Barun Dental Hospital
E-mail : needhelp@daum.net

I. 서론

보툴리눔 독소는 1970년대에 사시치료를 목적으로 처음 사용되었다. 1980년대 말경 카루터스 부부가 미간주름 치료를 위해 보툴리눔 독신을 미용적으로 사용한 이후 여러 임상가들에 의해 다양한 미용적응증들에 대한 시도가 급증하고 있다.

Allergan사가 보툴리눔 독신의 의학적 사용을 위해 보톡스를 출시한 이후 보톡스는 상품명이긴 하지만

일반적으로 의학적으로 사용되는 보툴리눔 독소를 지칭하는 것으로 인식되고 있다.

보툴리눔 독소의 미용적응증은 크게 주름(wrinkle)과 윤곽술(contouring)로 나눌 수 있고, 최근들어 극소량을 얼굴전체의 진피내에 주사하는 마이크로보톡스의 사용도 많이 늘어나고 있는 추세이다. 보톡스를 이용한 주름 치료는 안면표정근의 반복적인 수축과 이완에 의해 생기는 얇은 주름이 적응증이고 윤곽치료는 하안모의 개선에 집중하는데 비대해진 교

근을 위축시켜 가름한 하안모를 만드는 것이 주요한 적응증이다.

본 기고에서는 크게 주름시술과 윤곽시술로 나누어 임상적인 내용 위주로 서술하고자 한다.

II. 보톡스를 이용한 윤곽시술

동양인의 경우 서양인에 비해 상대적으로 낮은 코와 작은 눈으로 인하여 사각턱의 모습이 더욱 두드러지게 된다. 일반적으로 한국에서는 가름한 턱선을 미인으로 여기고 아름답다고 느끼기 때문에 각진 턱은 특히 여성에게는 하나의 complex의 원인이 될 수 있다.

각진 턱은 하악각 부위가 비대하거나 턱끝부위 중genial tubercle이 도드라질 때 나타날 수 있다. 이 중 보톡스를 이용한 각진 턱의 치료는 하악각 부위가 비대한 경우 적응증이 된다. 하지만 교근이 비대해져서 생기는 양성교근비대증(masseteric hypertrophy)인지 골격이 커서 생긴 상태(prominent mandibular angle)인지를 감별하는 것이 중요하다. 보톡스를 이용한 사각턱의 교정은 양성교근비대증이 부드러진 환자에게 유용하며 골격에 의한 사각턱의 비대는 사각턱수술을 통해 골격문제를 해결한뒤에

도 근육의 문제로 비대가 남아있는 경우에 치료하는 양상을 고려하는 것이 좋다. 다만 필자의 경험상 대부분이 두가지를 모두 포함하고 있는 경우가 많아서 환자에게 시술전에 충분한 설명이 필요하다고 사료된다. 환자의 사각턱 비대는 골격적인 원인도 일부 가지고 있기 때문에 원하는 만큼의 충분한 사각턱비대의 해소는 보톡스만으로는 부족할 수 있다고 사전에 설명하는 것이 후에 일어날 수 있는 분쟁을 줄일 수 있다.

보톡스가 사각턱을 교정할 수 있는 원리는 주사된 보톡스가 교근에 작용하여 근육의 위축을 야기하는 것이다. 이때 근육위축은 근육의 수의운동에 관여하는 jaw muscle spindle에 관여하는 알파운동뉴런뿐만 아니라 tonic myitatic reflex에 관여하는 감마운동뉴런도 차단하게 되어 reflex muscular tone의 감소에도 기인하게된다.

보톡스의 주사는 주로 K-triangle line(그림 1)을 가이드로 하여 주사하게된다. 술자에 따라 여러 가지 변형된 주사방법을 소개하고 있지만 대부분의 경우 K-triangle line을 가이드로 하는 주사법에 포함된다고 생각한다. 술자는 이 가이드안에서 근육의 최대 팽용부를 찾아서 그 주위에 편측당 25U의 보톡스를 주사한다고 생각하고 2~3군데에 나누어 주사한다.

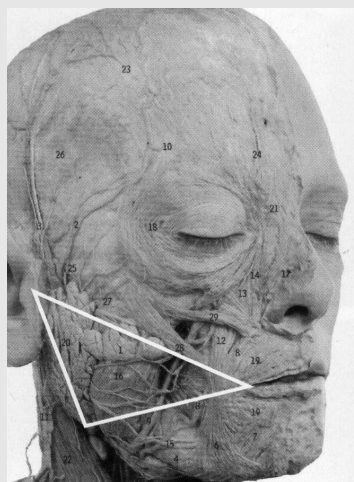


그림 1. K-triangle line.

Ⅲ. 보톡스를 이용한 주름시술

주름은 원인은 상당히 다양하다. 가장 잘 알려진 원인은 진피내 콜라겐 섬유와 탄력 섬유 등의 변성, 지방의 퇴축과 중력에 따른 피부의 늘어짐, 피부의 건조함 등이 복합적으로 작용하며 생기는 피부 노화이다. 얼굴표정 또한 주름생성에 영향을 미치는데 표정근육이 반복적으로 수축과 이완을 하면서 피부에 주름을 형성하게 된다. 다만 표정으로 인한 주름은 피부의 노화가 심하지 않다면 표정을 짓지 않을때는 생기지 않는 경우가 많다.

보톡스를 이용한 악안면부의 주름치료는 표정근육으로 인해 생기는 얇은 주름을 그 대상으로 한다. 피부 노화와 표정근 등이 결합해서 만들어진 주름은 보톡스 시술만으로는 해결하기 힘든 경우가 많아서 보톡스의 예도 필러, 레이저 시술, 안면거상술 등을 조합해야 하는 경우가 대부분이기 때문에 보톡스를 이용한 주름 치료는 적당한 적응증을 감별하는 것이 중요하다.

악안면영역에서 주로 나타나는 주름은 이마주름, 미

간주름, 눈가주름, 눈밑주름, 콧잔등주름, 팔자주름, 윗입술주름, 턱끝주름, 입가주름(마리오네티라인), 목주름 등이다. 이 중에서 필자는 이마주름, 미간주름, 눈가주름, 턱끝주름을 주로 시술하고 있다. 그 이유는 표정근으로 인해 생기는 동적주름(dynamic line)으로 감별하는 것이 비교적 용이하여 보톡스 시술로 인한 효과가 명확하기 때문이다.

각각의 주름은 그 주름의 형성에 관여하는 안면표정근이 다르므로 안면표정근의 해부학(그림 2)에 대한 지식은 필수적이다.

1. 이마주름

이마주름은 frontalis m.이 수축하면서 눈썹이 위쪽으로 상승하면서 머리선과 눈썹 사이에 여러겹의 수평 주름선들이 생기는 것을 말한다(그림 3).

Corrugator m.의 영향으로 수평 주름들외에도 비교적 깊은 수직 주름들이 교차되며 나타나기도 한다.

frontalis m.을 따라서 눈썹상방 2cm 이상으로

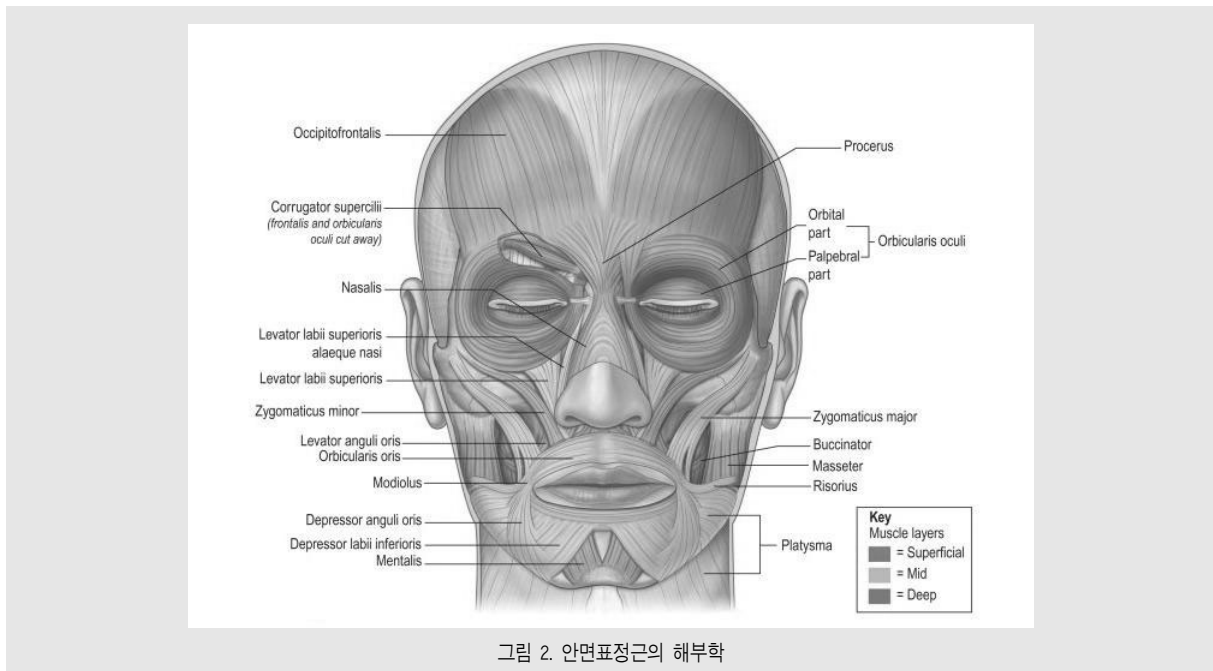


그림 2. 안면표정근의 해부학

입상가를 위한 특집 2

6~8군데 정도에 2unit의 보톡스를 주사하는 것이 표준적인 시술법이다(그림 3). 만약 눈을 뜰 때 levator palpebrae superioris 근육만으로는 불충분하여 frontalis m.이 같이 작용하는 환자들은 보톡스 주입후에 안검하수 또는 눈꺼풀이 무겁고 짓누르는 듯한 느낌을 호소할 수 있기 때문에 치료를 권하지 않거나 이마의 상방 1/2 이상에만 주입하는 등의 방법을 통해 주의를 기울여야 한다. 주사의 자입 깊이는 깊을 필요는 없고 피부층의 직하방에 주사한다는 느낌으로 자입하여 주사로 인해 피부가 하얗게 보이는 bleb을 만든다는 느낌으로 주사하는 정도가 충분하다. 또한 눈썹의 외측 1/2 지점에도 주사를 하여 소위 사무라이 눈썹이라 불리는 외측눈썹만 올라가서 사나운 인상을 만드는 현상을 예방해야 한다.

2. 미간주름

미간주름(그림 4)은 미국 FDA에 의해 공식적으로 승인된 유일한 미용적응증이다. 또한 필자의 경험상으로는 환자들이 가장 많이 호소하는 주름의 하나이다. 따라서 다른 주름에 비해 빈번히 시술되는 주름이다. 미간주름은 procerus m.과 corrugator superciliim.의 반복적인 수축과 이완에 의해 형성된다. 따라서 보톡스를 이용한 미간주름의 치료는 근육의 수축시에만 주름이 나타나는 경우에 가장 효과적이고, 근육수축이 없을 때 아주 약한 미세한 주름(line)이 나타나는 경우에도 어느 정도 효과적이다.

하지만 주름이 깊어져 근육을 수축하지 않을때에도 나타나는 경우(fold)에는 보톡스와 필러 또는 레이저 시술등을 병행해야만 효과가 나타나는 경우가 많으므로 사전에 환자에게 충분한 설명을 하거나 보톡스만을 이용한 치료는 시행하지 않는 것이 좋다.

미간주름의 시술은 눈썹내측과 반대편 내안각이 교차하는 지점을 procerus m.을 위한 자입점으로 잡고 4unit 정도를 주사하고 눈썹내측점의 직상방을 corrugator m.의 내측 자입점으로 잡아 2~3unit, 동공상방 보다 약간 내측을 corrugator m.의 외측 자입점으로 보고 역시 2~3 unit 정도를 주사하는 것이 표준적인 시술법이다(그림 5). 이때 자입 깊이는 비교적 깊이 위치한 근육을 목표로 하기 때문에 손가락을 이용하여 각 근육을 둔탁하게 꼬집어 들어올린다는 기분으로 근육을 들고 바늘의 자입시 근육층으로 바늘이 들어가는 것을 미세하게 감지하는 정도로 주입하게 된다. 물론 직접 근육층을 보고하는 것이 아니므로 술자 개개인만의 어떤느낌을 찾아내는 것이 요령이다.

3. 눈가주름

눈가는 다른 부위의 비교해 피부가 비교적 얇고 자외선 등으로 인한 광노화에도 쉽게 노출되는 부위이다. 또한 표정을 지으면서 수축과 이완이 반복되어 30대가 넘어가면서 주름이 쉽게 생기게 된다(그림 6). 보톡스를 이용한 눈가주름 치료의 적응증도 앞서 설명

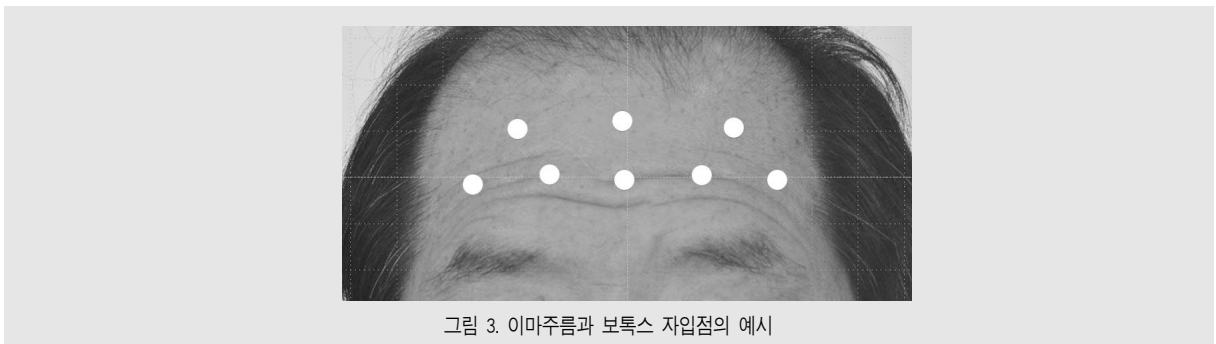

그림 3. 이마주름과 보톡스 자입점의 예시

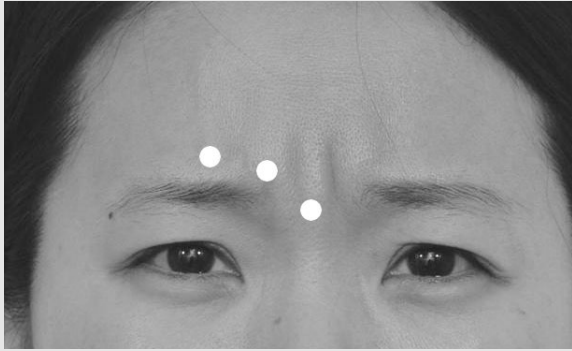


그림 4. 미간주름과 보톡스 자입점의 예시

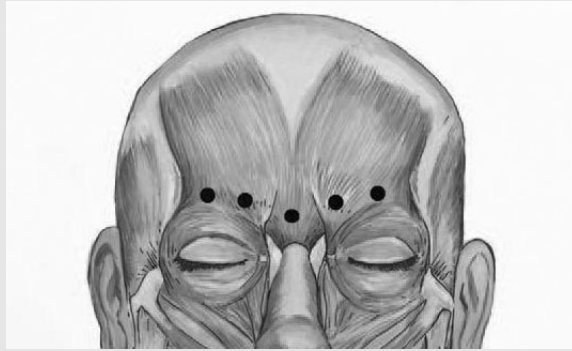

그림 5. 미간주름에 관여하는 procerus muscle과 corrugator muscle

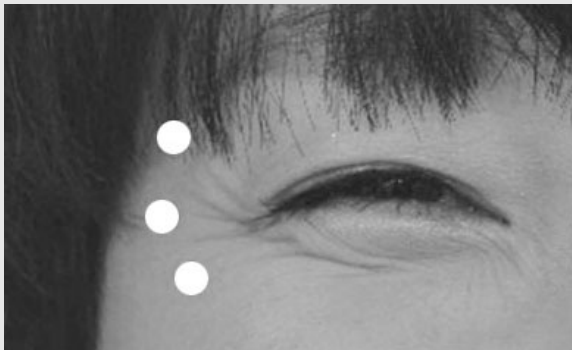

그림 6. 눈가주름과 보톡스 자입점의 예시

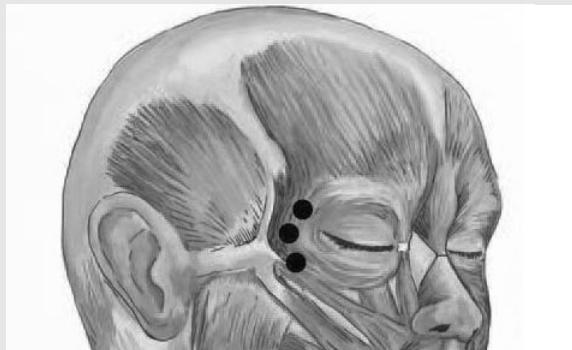


그림 7. 눈가주름에 관여하는 외측 안륜근의 해부학

한 미간이나 이마주름과 크게 다르지 않다. 웃거나 눈을 찡그렸을때만 주름이 진다면 확실한 적응증이 되지만 가만히 있을때도 깊은 주름이 있다면 보톡스만으로는 치료가 불가능함을 설명하는등의 사전설명이 반드시 필요하다.

눈가주름의 시술시에는 눈가주름 부위의 피부가 매우 얇고 눈 주위에 미세한 혈관들이 많아 멍이 쉽게 들 수 있고 안와내로 보톡스가 확산될 수 있다는 것을 염두에 두고 있어야한다. 따라서 안와외벽에서 1cm정도 외측으로 자입점을 잡고 안와의 동근 외형을 따라서 3군데 정도에 2unit 정도씩 주사하는 것이 표준적인 시술법이다(그림 7). 이때 가장 하방의 자입점에는 상방 2군데보다 약간 작은 1.5 unit 정도를 주사하거나 눈가가 아닌 눈밑으로 주사하는 것을 주의하여 눈 밑으로 보톡스가 과도하게 주사되어 아래눈꺼풀이 잘

움직여지지 않아 생기는 눈시림 등의 부작용을 예방할 필요가 있다. 주사의 깊이는 피하에 주사하는 것이 적당하며 주사시에는 얇은 피부로 비춰보이는 혈관이 있다면 그곳을 약간 피하여 주사하여 멍이 드는 것을 예방한다. 눈가는 필요 이상으로 깊이 자입하려 하면 혈관을 건드리거나 안와내부로 확산되는 경우가 있으므로 주의하는 것이 좋다. 눈가시술시에 멍이 들면 환자들이 상당히 민감하게 반응하므로 주사 후 출혈이 있다면 즉시 압박지혈하고 얼음팩등을 이용하여 멍을 조기에 최소화하는 것이 필요하다.

4. 턱끝주름(Cobble stone chin)

턱 끝에 생기는 주름은 엄밀히 말하면 주름이라기 보다는 hypermentalis activity에 따른 자갈모양

의 우드두들한 턱끝 형태이상을 말한다. 턱끝이 후퇴되어 있거나 high gonial angle 등 2급 부정교합을 가진 환자들에게 흔히 발견되어 치과외사에게는 비교적 친숙하다. 필자는 이런 환자를 진료할 때 근본적인 원인이 골격이상에 있기 때문에 턱교정수술을 포함하는 수술교정등이 근본적인 치료법이라는 것을 설명하고 일시적인 증상완화를 위해서 보톡스를 사용한다는 개념으로 접근하고 있다.

시술방법은 mentalis m.에 보톡스를 주사하는 것인데 양측으로 갈라져 있는 근육이므로 양측으로 시행하고 한쪽당 5unit 정도를 주사하는 것이 표준적인 치료법이다. 주사깊이는 mentalism.이 골막상막에 위치하고 있기 때문에 주사바늘이 모두 잠길 정도로 깊게 주사해야 하며 깊이를 가늠하기 위해 골막에 주사침을 한번 터치하고 약간 후퇴하여 주사한다는 기분으로 시행하면 그리 어렵지 않게 주사할 수 있다. 주사시 주의점은 너무 상방으로 주사하지 않는 것이다. 너무 상방으로 주사할 경우 구륵근이나 하순하체근에 까지 확산되어 이상한 표정을 야기하거나 발음등이 잘 되지 않는등의 부작용이 생길 수 있으므로 주의해야 한다.

IV. 고찰과 결론

보톡스를 이용한 악안면영역의 미용시술은 비교적 간단하고 효과적인 시술이다. 하지만 아주 간단한 시술이라 할지라도 그 시술에 필요한 해부학, 명확한 적

응증 및 부작용의 기전에 대한 충분한 지식이 있어야 한다.

하악각을 줄이는 윤곽시술시 좌우 비대칭이 있는 경우 그 비대칭이 골격에 기인한 것인지 한쪽 근육의 과비대에서 오는것인지에 대한 충분한 고려가 있어야 한다. 골격에 기인한 비대칭의 경우 보톡스를 이용해 근육을 위축시키면 오히려 골격 비대칭을 더욱 도드라지게 만들어 예상한것과는 다른 결과를 초래할 수 있다.

하악각 시술시 관골이 발달한 환자의 경우 과도한 볼꺼짐이 일어나는 경우도 있다. 이것은 교근 표층부의 기시부인 관골궁 주변으로 교근이 과도하게 위축되는 경우에 나타나는데 볼의 지방이 적고 교근의 hypertrophy가 심하지 않은 환자의 경우에는 심미적인 문제를 야기할 수 있으므로 주의해야 한다.

눈가나 미간 시술시 부주의로 안와내로 보톡스가 확산되는 경우 superior palpebrae superior m.또는 Muller m.이 마비되며 안검하수등이 일어나게 된다.

시술시 생기는 멍이나 통증은 불가피한 것으로 치부할 수도 있지만 시술전 주사부위를 충분히 관찰하여 혈관을 피하거나 30G 이하의 얇은 바늘을 사용하고, 출혈이 발생할 때 즉시 지혈하고 아이스팩을 대주거나 비타민K 크림을 도포하고 tranexamic acid 제제를 사용하는 등의 적극적인 대응을 하는 등의 노력을 기울일 수도 있다.

보툴리눔 독신을 이용한 악안면영역의 미용치료는 약제에 대한 기본적인 이해와 충분한 해부학적인 지식을 갖춘다면 안전하면서도 효과적인 치료이다.

참 고 문 헌

1. 대한악안면성형재건외과학회. 악안면성형재건외과학 3판.
2. Yu CC, et al. botulinum toxin A for lower facial contouring: a prospective study. *Aesthetic Plast Surg* 2007;31(5):445-51.
3. Lam SM, et al. Analysis of Facial Aesthetics as Applied to Injectables. *Plast Reconstr Surg*. 2015 Nov;136(5 Suppl):11S-21S.
4. Sundaram, Hema et al. Global Aesthetics Consensus: Botulinum Toxin Type A Evidence-Based Review, Emerging Concepts, and Consensus Recommendations for Aesthetic Use, Including Updates on Complications. *Plast Reconstr Surg*. 2016 Mar;137(3):518e-529e.
5. Sykes, JM. et al. Newer Understanding of Specific Anatomic Targets in the Aging Face as Applied to Injectables: Facial Muscles Identifying Optimal Targets for Neuromodulators. *Plast Reconstr Surg*. 2015 Nov;136(5 suppl):56S-61S.
6. 이수근. 보톡스와 필러의 정석 2012.
7. Gart, MS et al. Aesthetic Uses of Neuromodulators: Current Uses and Future Directions. *Plast Reconstr Surg*. 2015 Nov;136(5 suppl):62S-71S.
8. Rajeev M. et al. Botulinum toxin for cosmetic use: *Cosmetic Dermatology*, Chapter 3, 35-58.
9. Douglas CW et al. Neurotoxins: Current Concepts in Cosmetic Use on the Face and Neck-.Lower Face *Plast Reconstr Surg*. 2015 Nov;136(5 suppl):76S-79S.
10. Gary M. Neurotoxins: Current Concepts in Cosmetic Use on the Face and Neck-.Upper Face(Glabella, Forehead, and Crow's Feet) *Plast Reconstr Surg*. 2015 Nov;136(5 suppl):72S-75S.
11. Patrick T. et al. Anatomy of the Lower Face and Botulinum Toxin Injections *Plast Reconstr Surg*. 2015 Nov;136(5 suppl):84S-91S.
12. Woffles T.L. Wu Microbotox of the Lower Face and Neck: Evolution of a Personal Technique and Its Clinical Effects *Plast Reconstr Surg*. 2015 Nov;136(5 suppl):92S-100S.
13. 윤형철. 보톡스 임상적 사용 2004.
14. Susmita A. et al An Evaluation of Use of Botulinum Toxin Type A in the Management of Dynamic Forehead Wrinkles - A Clinical Study. *J Clin Diagn Res*. 2016 Oct;10(10):ZC127-ZC131.
15. Lanoue J et al. An update on neurotoxin products and administration methods. *Cutis*. 2016 Sep;98(3):163;166;197.