

1

성견에서 차단막/골이식재 복합체를 이용한 임플란트 주위 골유도재생 효과: 임상적, 방사선학적, 조직학적 평가

연세대학교 치과대학 치주과학교실, 치주조직재생연구소
송 영 우, 윤 소 라, 차 재 국, 이 중 석, 최 성 호, 정 의 원

ABSTRACT

Local ridge augmentation using a composite of bone substitute and collagen membrane at peri-implant dehiscence defects: a clinical, radiographic and histological analyses.

Department of Periodontology, Research Institute for Periodontal Regeneration, Yonsei University College of Dentistry
Young Woo Song, So-Ra Yoon, Jae-Kook Cha, Jung-Seok Lee, Seong-Ho Choi, Ui-Won Jung

Objectives : The aim of this study was to evaluate the effects of a composite of bone substitute and collagen barrier membrane (bone patch) for local ridge augmentation at peri-implant dehiscence defects on the clinical efficacy and positional stability in dogs.

Materials and methods : Implant placement and ridge augmentation procedure were performed at surgically created peri-implant dehiscence defects in canine mandible (n=6). Four treatment modalities were randomly applied: i) bone patch group, ii) Guided bone regeneration (GBR) without pin fixation group (bone graft and collagen membrane), iii) GBR with pin fixation group, and iv) negative control group. After 12 weeks, clinical, micro-CT and histological analyses were performed.

Results : Histologic analysis showed that bone patch group had similar results to GBR group and GBR with fixation group in terms of new bone formation. Micro-CT analysis revealed similar results to histologic analysis in terms of total volume maintenance. Operating time was shorter in bone patch group compared to GBR group and GBR with fixation groups.

Conclusions : GBR using bone patch could simplify the ridge augmentation procedure with reduced operating time and equivalent biological performance compared to the conventional procedure.

Key words : animal study, ridge augmentation, bone patch, histology, micro-computed tomography

Corresponding Author

Ui-Won Jung, DDS, PhD.

Department of Periodontology, Yonsei University College of Dentistry, 50-1 Yonsei-ro,

Seodaemun-gu, Seoul 03722, Korea

E-mail : drjew@yuhs.ac Fax : +82-2-392-0398 Tel : +82-2-2228-3185

이 성과는 2017년도 정부 (미래창조과학부)의 재원으로 한국연구재단의 지원을 받아 수행된 연구임 (No. NRF-2017R1A2B2002537).

I. 서론

발치 후 발치와의 치유 양상은 발치 전에 비해 치조제의 부피가 감소하는 방향으로 진행된다¹⁻³⁾. 기존의 연구들에 따르면, 상악과 하악 모두 발치와의 치유 시 구개측 및 설측에 비하여 순측과 협측의 흡수가 더 현저하고, 이러한 순·협측의 골 흡수는 대구치부가 소구치부 및 전치부에 비해 그 정도가 더 심한 것으로 나타났다. 이러한 이유로 임플란트 식립 시 골유도재생술(Guided bone regeneration)과 같은 골 이식술이 동반되거나^{4, 5)}, 임플란트 식립 전 발치와의 치조제 보존술이 시행되어야 하는 경우가 빈번하다^{6, 7)}.

흡수된 양상을 보이는 발치 부위에 임플란트 식립 시 관찰되는 대표적인 임플란트 주변 골 결손 양상은 주로 열개(dehiscence) 또는 천공(fenestration)의 형태로 관찰되며, 이러한 경우 일반적으로 골유도재생술이 임플란트 식립과 함께 동시에 시행되고, 다양한 종류의 골 이식재와 차단막이 널리 이용되고 있다^{8, 9)}. 임플란트 식립과 동시에 골유도재생술을 시행하는 것은 식립 부위의 정상적인 치조골 형태를 재현하고 임플란트 식립 이후 진행되는 보철적 수복 치료 시 보철물을 적절한 위치에 형성할 수 있도록 도움을 주는 것으로 알려져 있으나¹⁰⁾, 골 결손 부위에 골 이식재를 적용 후 차단 막으로 피개하는 과정의 골유도재생술은, 전체 술식 시간을 연장시키는 가장 복잡한 치과 술식 중 하나이다.

또한 골유도재생술 시 위치시킨 골 이식재가 수 개월 동안 국소적인 골 결손 부위에 안정적으로 위치하는 것이 매우 중요하다. 골내 결손 부위의 경우처럼 이식재가 안정적으로 결손부 내에 위치할 수 있는 경우에는 단순히 이식재 상방에 흡수성 차단막을 피개하는 방식만으로도 이식재의 공간 안정성이 확보가 될 수 있지만, 그 외의 경우에는 골 이식재가 불필요한 부분으로 흩어지면서 공간 안정성을 확보하지 못 할 수 있다. 이러한 문제점을 해결하기 위해 많은 연구들이

진행되었고, 그 결과 현재 가장 많이 이용되는 방법으로는 tenting screw를 이용하거나 pin 고정을 이용함으로써 골 이식재의 공간 안정성을 증대시키는 술식을 예로 들 수 있다^{11, 12)}. 실제로 이러한 술식들은 이식 부위의 안정성 증대에 효과적인 것으로 보고되고 있으나, 이 경우 screw 수여부 형성, pin 고정을 위한 망치 두드림으로 인한 환자의 불편감, 수술의 난이도 증가, pin을 제거하기 위한 부가적인 수술이 필요하다는 단점이 존재한다.

이러한 단점을 극복할 수 있는 방안 중 하나로, 의용으로 사용할 수 있는 접착제를 이용하여 흡수성 차단막과 블록형 골 이식재를 접착시킨 단일 이식 재료 복합체를 이용하는 방법을 생각해볼 수 있다. 이 경우, screw 또는 pin을 이용한 고정이 동반되지 않아, 추가적인 수술이 필요하지 않고 골 결손 부위와 골 이식재 적용 부위의 안정성을 극대화할 수 있다는 장점을 가진다. 또한 골유도재생술 과정이 단순화된다는 점도 장점이 될 수 있다. 현재 의료계에서 널리 이용되고 있는 접착제로는 신경 전달 물질 도파민의 전구 형태 분자인 dihydroxyphenylalanine(DOPA)를 예로 들 수 있다.

DOPA는 염기성 조건에서 중합될 수 있는 주요 카테콜아민 중 하나로, 수용성 환경에서 강력한 의료용 접착제로 이용될 수 있는 물질이다³⁾. 중합이 완료된 DOPA는 다수의 퀴논기를 가진 멜라닌과 유사한 막을 형성하는데, 이 막이 물질과 물질 사이의 접착을 가능하게 한다¹⁴⁾. 예를 들어, DOPA를 이용하여 인간의 제 4형 콜라겐과 polyethersulfone, cellulose acetate 등의 원료로 만들어진 막을 접착시킬 수 있는데, 이렇게 제조된 인공 막은 말기 신부전 환자의 신장 이식수술 시 사용되는 것으로 알려져 있다¹⁵⁾.

DOPA를 이용하여 흡수성 콜라겐 차단막과 블록형 골 이식재를 접착하여 제작한 단일 이식 재료 복합체로 골유도재생술을 시행한 선행 동물 실험 결과에 따르면, 기존의 전통적인 방식의 골유도재생술을 시행한 군에

비해 단일 이식 재료 복합체를 이용하여 골유도재생술을 시행한 군에서 유의하게 높은 골 이식재 공간 안정성을 보였다⁶⁾. 이러한 선행 연구 결과는 DOPA와 같은 의료용 접착 물질이 치과 영역 중 임플란트 주변 골결손 부위에서의 골유도재생술의 효과 증대 및 술식 단순화에 충분히 이용될 수 있음을 알려준다. 따라서 본 연구는, 현재 널리 사용되고 있는 통상적인 재료들을 이용한 전통적인 방식의 골유도재생술과 블록형 골 이식재와 차단막을 DOPA로 접착한 복합체인 bone patch를 이용한 골유도재생술을 비교함으로써, 결손 부위에서의 골 재생 술식 시간 감소 효과와 골 이식재의 공간 안정성을 비교 관찰하고자 한다.

II. 재료 및 방법

1. 실험 동물

모든 영구치가 맹출하였고 건강한 치주 상태를 보이는 비글 성견 6마리(평균 월령 12-15개월, 평균 체중 8kg)가 실험에 이용되었다. 실험에 앞서 2주 간의 적응기간이 부여되었고, 실험동물의 선정과 관리, 수술 과정과 수술 후 처치 등은 모두 연세의료원의 동물실험윤리위원회(YUHS-IACUC)의 심의 통과 후 진행

되었다(승인 번호: 2014-0047).

2. 재료

1) 임플란트고정체

3.6mm 직경과 9mm 길이의 임플란트(NR line[®], 덴티움, 서울, 대한민국) 고정체를 사용하였다.

2) 차단막과 골 이식재

콜라겐 막 층과 다공성 콜라겐 층의 이중 구조로 구성된 차단막(규격: 15 X 12mm, 다림 티센, 서울, 대한민국)이 이용되었다. 골 이식재료는 Bio-Oss[®](규격: 0.25-1mm, Geistlich Biomaterials, Wolhusen, Switzerland)에 제 1형 아테로콜라겐(다림 티센, 서울, 대한민국)과 증류수를 9:1:0.2의 비율로 혼합하여 만든 블록형 골 이식재(규격: 5 X 5 X 3mm, 다림 티센, 서울, 대한민국)가 사용되었다.

3) Bone patch

이중 구조의 콜라겐 차단막(규격: 7 X 17mm, 다림 티센, 서울, 대한민국)과 블록형 골 이식재(규격: 5 X 6 X 3mm, 다림 티센, 서울, 대한민국)는 접착성을 지니는 콜라겐 스펀지에 의해 부착되었다(Fig. 1). 콜라겐 스펀지는 제 1형 아테로콜라겐과 3,4-

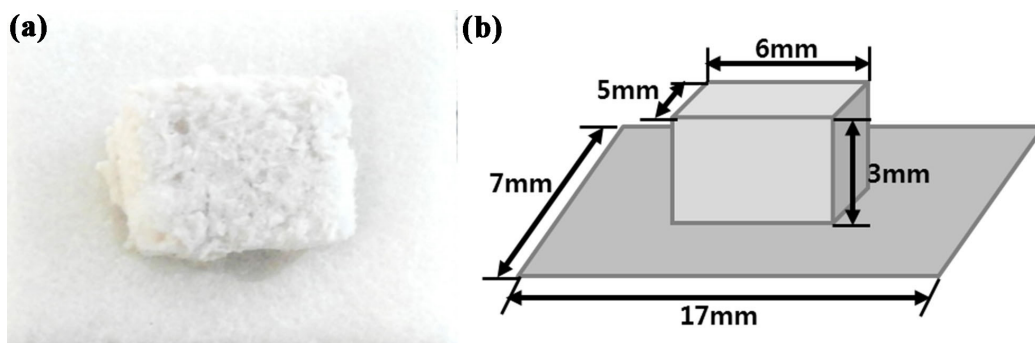


Fig. 1. Bone patch. (a) Clinical photograph. (b) Schematic drawing.

Dihydroxy-DL-phenylalanine(DOPA, Sigma-Aldrich Co., St. Louis, United States), 0.5% CaCl₂(Sigma Aldrich Co., St. Louis, United States), 25 IU/ml 트롬빈(Reyon Pharmaceutical Co., 서울, 대한민국), 그리고 0.0005% 리보플라빈(Won Poong Pharm Co., 화성, 대한민국)을 증류수와 2% 콜라겐 용액에 혼합하여 제조하였다.

4) 실험군과 대조군의 분류

비글 성견 하악골에 4개의 열개형 임플란트 주변 골 결손부를 양측에 2개씩 형성하였고, 다음의 군 분류에 따라 4개의 골 결손부에 서로 다른 방식의 술식이 적용되었다.

- (1) bone patch군: bone patch를 적용한 골유도 재생술
- (2) GBR군: 블록형 골 이식재와 흡수성 차단막을 이용한 골유도재생술
- (3) GBR + pin군: 블록형 골 이식재와 흡수성 차단막 및 pin 고정을 이용한 골유도재생술
- (4) 대조군: 골유도재생술을 시행하지 않음.

3. 수술

1) 마취

5mg/kg의 zoletile과 0.2-0.5mg/kg의 rompun을 정맥 내 주사한 후, 2-3%의 isofluran을 이용한 호흡 마취를 유도하였다. 전신 마취 유도 후 수술 시에는 2% lidocaine을 이용하여 수술 부위에 대한 국소 마취를 시행하였다.

2) 발치

하악 양측의 제3,4 소구치를 발치 겸자와 발치 가자를 이용하여 발거한 후, 흡수성 봉합사(Monosyn[®] 4.0 Glyconate Monofilament, B. Braun,

Tuttlingen, Germany)를 이용하여 발치와를 봉합하였다. 이후 7일 간 0.12% chlorohexidine을 이용하여 소독을 시행한 후, 발치 10일 째에 봉합사를 제거하였다.

3) 임플란트 식립 및 골유도재생술

발치 후 8주 간의 치유기간 이후에, 4개의 발치 부위에 높이 4mm, 협설측 깊이 4mm, 근원심측 폭 6mm의 열개형 골 결손부를 형성하였고, 각각의 열개형 결손 부위에 20N·cm의 식립 토크로 임플란트 고정체를 식립하였다(Fig. 2a-2d). 협측 나사선 노출 범위는 약 3mm로 관찰되었고, 각각의 협측 열개형 결손부는 무작위로 4개의 군으로 분류되었다. 해당하는 군에 따라 재생술식을 시행하였다(Fig. 2e-2f). 임상적으로 임플란트 고정체 식립 후 골유도재생술을 마칠 때까지 소요된 시간을 각 군마다 측정하였다. 결손부를 확인한 시점부터 이식재료(골 이식재, 흡수성 차단막, pin, bone patch) 적용을 완료한 시점까지의 소요 시간을 측정하였다.

모든 판막은 흡수성 봉합사(Monosyn[®] 6-0 Glyconate Monofilament, B. Braun, Tuttlingen, Germany)를 이용하여 일차적으로 봉합하였고, 수술 10일 후 발사하였다. 12주 간의 치유기간 후 실험에 이용된 동물들은 모두 희생되었다.

4. Micro-computed tomography 촬영을 통한 방사선학적 분석

희생된 동물에서 하악 수술 부위를 절제한 후, 블록 형태의 시편을 제작하였다. 모든 시편은 고해상도(8.88 μ m)의 micro-computed tomography (micro-CT; SkyScan 1076, SkyScan, Kontich, Belgium)에 의해 촬영되었고(0.2° 회전당 노출 시간: 500ms), 130kVp와 60 μ A의 조건 하에서 1.0mm 두께의 알루미늄 필터를 통해 획득한 영

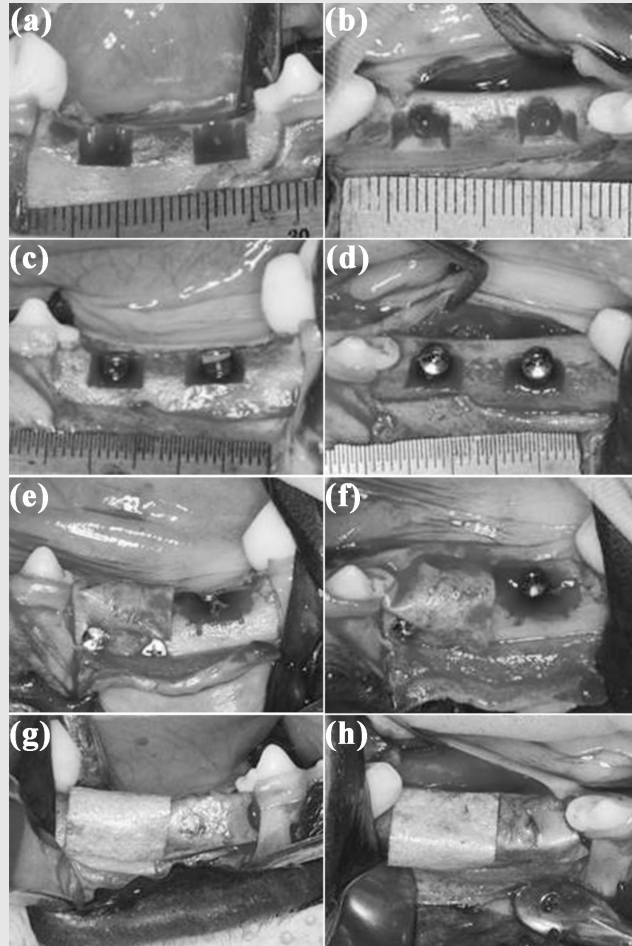


Fig. 2. Representative clinical photographs of implantation (a-d).(a) Lateral view of implant drilling site after buccal dehiscence preparation. (b) Occlusal view of implant drilling site after buccal dehiscence preparation. (c) Lateral view of implant fixture installed state. (d) Occlusal view of implant fixture installed state. Representative clinical photographs of GBR procedure (e-h).(e) Lateral view of GBR + pin group (left) and control group (right). (f) Occlusal view of GBR + pin group (left) and control group (right). (g) Lateral view of GBR group (left) and bone patch group (right). (h) Occlusal view of GBR group (left) and bone patch group (right).

상은 선형 계측에 이용되었다.

선형 계측을 통하여 다음과 같은 항목이 측정되었다.

- (1) HT_0: 임플란트 고정체 shoulder 수준에서의 수평적 증강량 (mm)
- (2) HT_2: 임플란트 고정체 shoulder에서 근단 방향으로 2mm 하방 수준에서의 수평적 증강량 (mm)
- (3) HT_4: 임플란트 고정체 shoulder에서 근단 방향으로 4mm 하방 수준에서의 수평적 증강량 (mm)

5. 조직학적 및 조직계측학적 분석

희생된 동물의 하악 수술 부위를 절제하여 조직 슬라이드를 제작하였고, 조직 염색은 Masson trichrome 방식으로 시행하였다. 관심영역(region of interest, ROI)을 임플란트 고정체 플랫폼에서부터 폭 1mm X 길이 3mm 크기의 직사각형 형태로 형성한 후, 염색된 슬라이드를 광학 현미경으로 관찰하

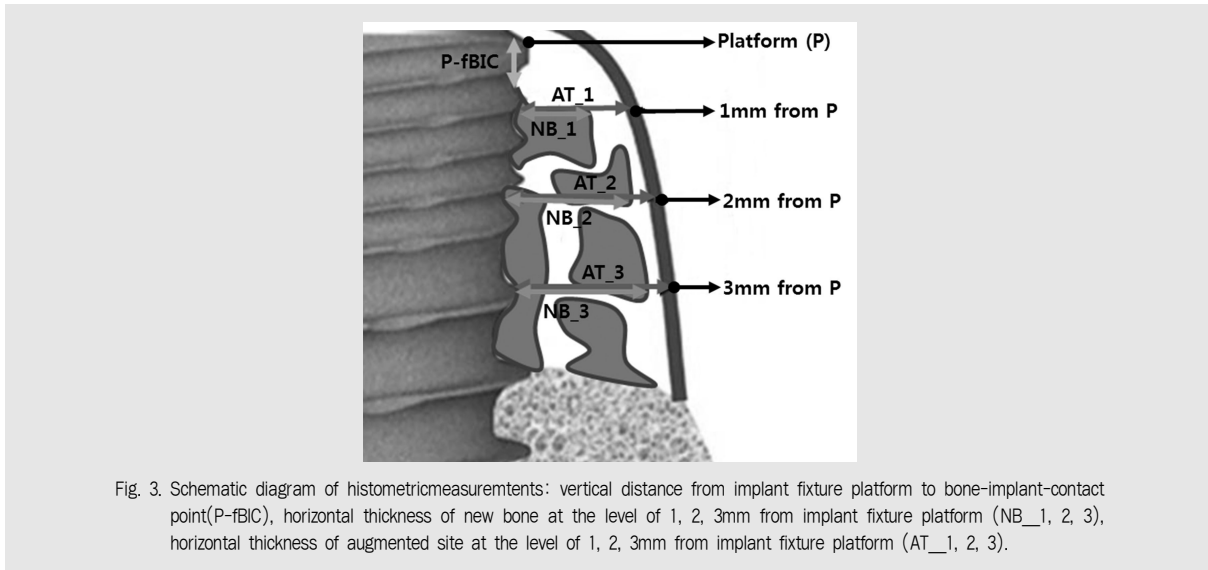


Fig. 3. Schematic diagram of histometric measurement tents: vertical distance from implant fixture platform to bone-implant-contact point (P-fBIC), horizontal thickness of new bone at the level of 1, 2, 3mm from implant fixture platform (NB_1, 2, 3), horizontal thickness of augmented site at the level of 1, 2, 3mm from implant fixture platform (AT_1, 2, 3).

여 다음과 같은 항목들을 측정하였다(Fig. 3).

- (1) P-fBIC: 임플란트 고정체 플랫폼(platform, p)에서부터 고정체와 치조골 사이의 최상방 접합 부위 (fBIC)까지의 거리
- (2) NB(New bone thickness): 임플란트 고정체에서부터 신생골까지의 수평적 거리
- (3) AT(Augmented thickness): 임플란트 고정체에서부터 증대된 부위까지의 수평적 거리
- (4) NBA(New bone area): ROI 내에서의 임플란트 고정체 주변 신생골의 면적
- (5) RBSA(Remaining bone substitute area): ROI 내에서의 임플란트 고정체 주변에 잔존한 골 이식재의 면적
- (6) other: ROI 내에서의 신생골과 잔존 골 이식재 부위를 제외한 부위의 면적

6. 통계학적 분석

통계 소프트웨어(SPSS version 23, IGBR, Armonk, NY, USA)를 이용하여 군 간의 통계적 유의성을 관찰하였다. 통계적으로 유의한 수준의 기준

은 5%로 정하여 일원배치 분산분석법으로 검증하였고, 군들 간의 다양한 비교를 위하여 Tukey 검정을 시행하였다.

Ⅲ. 결과

1) 수술 후 치유

여섯 마리의 실험 동물에 대하여 발치 8주 후 임플란트 고정체 식립 및 골유도재생술을 시행한 결과, 다섯 마리는 수술 부위 모두 양호한 치유 양상을 보였으나, 한 마리에서 봉합사 제거 때 bone patch군이었던 하악 우측 제1소구치 부위 임플란트 고정체의 일부가 노출되었고, 열개형 결손부에 적용한 bone patch의 블록형 골이식재와 흡수성 차단막이 서로 분리되어 수술 부위로부터 이탈한 상황을 관찰할 수 있었다. 관찰 당일, 해당 실험 동물의 열개형 결손 부위에 이탈한 이식재를 다시 적용하지 않고, 재봉합을 시행하였다. 수술일로부터 10일 후 봉합사를 제거하였고, 이후 희생 때까지 여섯 마리의 실험 동물 모두에서 특별한 이상 소견이 관찰되지 않았다.

2) 술식 시간의 비교

bone patch, GBR, GBR + pin군에서 골유도재 생술 시 소요된 시간을 측정된 결과, bone patch군이 GBR군과 GBR + pin군에 비해 짧은 술식 시간을

보였고, 통계적 유의성은 bone patch군과 GBR + pin군 사이에서만 관찰되었다(Table 1).

3) micro-CT 영상 분석을 통한 방사선학적 분석

Table 1. Mean operating time (min.)

	Bone patch	GBR	GBR + pin
Mean operating time	1.50*	2.67	4.00*
(S.D.)	(0.84)	(1.21)	(0.89)

Bold values with asterisk indicate statistically significant data ($P < 0.05$).

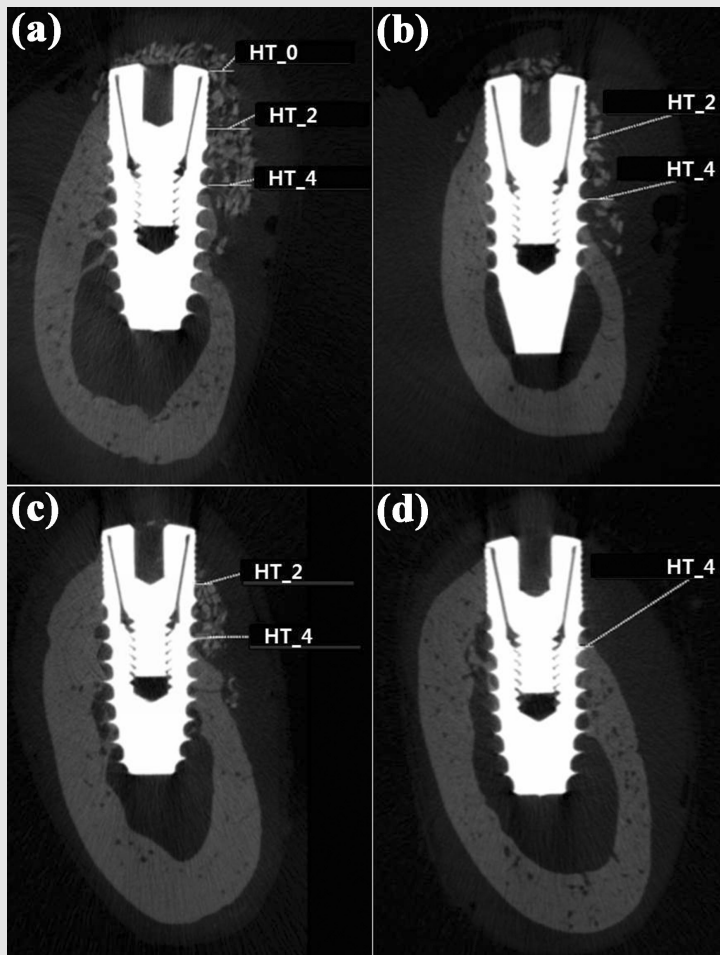


Fig. 4. Representative micro-CT images for linear measurement: horizontal thickness of augmentation at the level of implant platform (HT_0), horizontal thickness of augmentation at 2mm below the level of implant platform (HT_2), horizontal thickness of augmentation at 4mm below the level of implant platform (HT_4). (a) bone patch group. (b) GBR group. (c) GBR + pin group. (d) control group.

실험 동물의 수술 부위에 대한 micro-CT 영상을 촬영하였다(Fig. 4). 임플란트 고정체 주변 잔존 골 이식재와 신생골의 분포가 확인되었는데, 임플란트 고정체 플랫폼과 가까운 위치에서는 bone patch군에서 가장 많은 골 이식재 및 신생골의 분포를 보인 반면, 임플란트 고정체 플랫폼으로부터 다소 먼 위치에서는 GBR + pin군에서 가장 많은 골 이식재와 신생골의 분포를 보였다. GBR군의 경우에는 골 이식재의 분포가 열개형 결손부 전장에 걸쳐 전반적으로 분산된 양상

을 보였고, 이로 인해 신생골의 형성 역시 근단 방향으로 흩어진 분포를 보였다. 수평적 증강량에 있어서 네 군간에 통계적 유의성을 보이지 않았다(Table 2).

4) 조직학적 및 조직계측학적 분석

신생골의 형성, 잔존 골 이식재의 분포, 흡수성 콜라겐 차단막의 형태와 열개형 결손부 주변 연조직 양상은 조직 슬라이드의 관찰을 통해 확인할 수 있었다(Fig. 5). 다른 세 개의 군과 달리, 대조군에서는 차단

Table 2. Linear measurements of micro-CT data (mm)

		Bone patch	GBR	GBR + pin	Control
HT_0	Mean	0.14	0.04	0.00	0.00
	(S.D.)	(0.34)	(0.10)	(0.00)	(0.00)
HT_2	Mean	0.31	0.30	0.24	0.02
	(S.D.)	(0.59)	(0.38)	(0.28)	(0.05)
HT_4	Mean	0.91	0.82	1.07	0.49
	(S.D.)	(0.30)	(0.47)	(0.50)	(0.32)

HT_0: horizontal thickness of augmentation at the level of implant platform
 HT_2: horizontal thickness of augmentation at 2mm below the level of implant platform
 HT_4: horizontal thickness of augmentation at 4mm below the level of implant platform

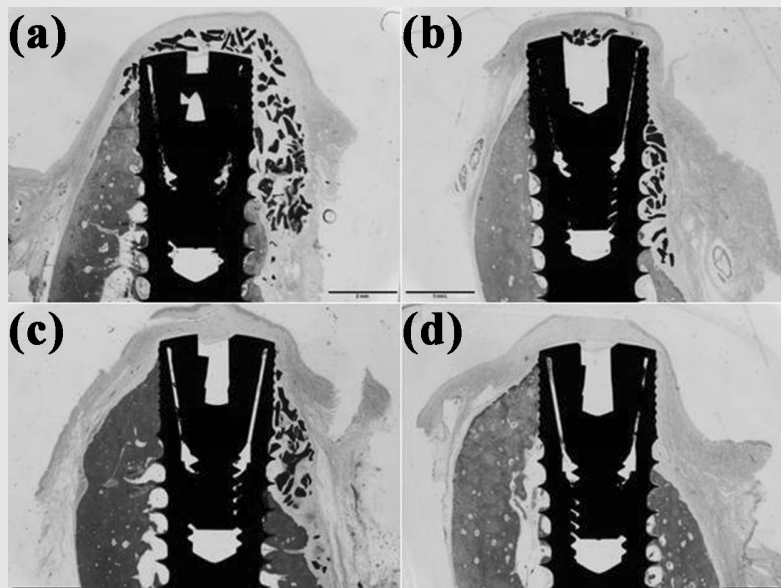


Fig. 5. Representative histologic images.(a) bone patch group. (b) GBR group. (c) GBR + pin group. (d) control group.

막의 부재로 인해 열개형 결손부로 연조직이 개재되어 신생골형성이 저해된 양상이 관찰되었다. bone patch군에서는 이식재 자체의 구조적 특징으로 인해 열개형 결손부뿐 아니라 임플란트 고정체 플랫폼 상부에까지 잔존 골이식재와 신생골 형성이 나타난 특징적인 모습을 관찰할 수 있었다. GBR군에서는 열개형 결손부 하방으로 분산된 잔존 골 이식재가 관찰되었고, 이로 인해 GBR + pin군과 bone patch군에 비해 신생골 형성이 저해된 결과를 나타내었다. GBR + pin군의 경우, 전반적으로 열개형 결손 부위에 분포한 잔존 골이식재와 신생골 형성을 관찰할 수 있었고, GBR군에서 관찰된 잔존 골 이식재의 하방 분산은 관찰되지 않았다.

조직계측학적 분석은 면적 계측과 수평적 선형 계측, 그리고 수직적 선형 계측을 통해 진행되었다 (Table 3).

임플란트 고정체 플랫폼을 기준으로 폭 1mm, 길이 3mm의 ROI를 설정한 후 계측한 신생골의 면적

(NBA)은 GBR + pin군에서 가장 넓게 계측되었고, bone patch군과 GBR군이 비슷한 수치를 보이며 그 뒤를 이었다. 대조군은 관심 영역 내에서 신생골을 보이지 않았다. 잔존 골 이식재의 면적(RBSA)은 bone patch군에서 타 군에 비해 더 큰 계측치를 보였다. 위의 모든 결과 값들은 군 간 통계적 유의성을 보이지 않았다.

임플란트 고정체 플랫폼에서부터 수직적으로 1mm, 2mm, 3mm 위치에서 신생골 경계까지의 수평적 거리(NB)를 측정된 결과는 다음과 같다. 1mm 위치에서 측정된 결과는 bone patch군에서 가장 크게 나타났고, 그 뒤를 GBR군과 GBR + pin군이 이었다. 2mm 위치에서는 GBR군이 가장 큰 값을 보였고, 3mm 위치에서는 GBR + pin군이 가장 크게 나타났다. 대조군의 경우, 1, 2, 3mm 위치 모두에서 수평적 증강을 전혀 보이지 않았다. 임플란트 고정체 플랫폼에서부터 수직적으로 1mm, 2mm 3mm 위치에서의 전체 조직 증대량(AT)은 1, 2, 3mm 위치 모두에서

Table 3. Area and linear measurements of histologic data (area: mm² / linear: mm)

			Bone patch	GBR	GBR + pin	Control
Area	RBSA	Mean (S.D.)	0.18 (0.25)	0.18 (0.22)	0.16 (0.21)	0.03 (0.08)
	NBA	Mean (S.D.)	0.01 (0.01)	0.01 (0.01)	0.01 (0.07)	0.00 (0.00)
	Others	Mean (S.D.)	2.40 (0.48)	2.20 (0.38)	2.55 (0.50)	2.88 (0.30)
Horizontal linear	NB_1	Mean (S.D.)	0.17 (0.29)	0.15 (0.24)	0.10 (0.11)	0.00 (0.00)
	NB_2	Mean (S.D.)	0.28 (0.47)	0.32 (0.47)	0.24 (0.37)	0.00 (0.00)
	NB_3	Mean (S.D.)	0.56 (0.45)	0.56 (0.68)	0.62 (0.58)	0.00 (0.00)
	AT_1	Mean (S.D.)	0.46 (0.46)	0.38 (0.35)	0.20 (0.12)	0.14 (0.05)
	AT_2	Mean (S.D.)	0.62 (0.51)	0.53 (0.51)	0.38 (0.34)	0.21 (0.09)
	AT_3	Mean (S.D.)	0.85 (0.50)	0.82 (0.57)	0.84 (0.66)	0.49 (0.29)
Vertical linear	P-fBIC	Mean (S.D.)	3.51 (1.16)	4.38 (0.76)	3.96 (1.12)	3.47 (0.77)

RBSA: remaining bone substitute area

NBA: new bone area

others: area besides RBSA and NBA

NB_1, 2, 3: horizontal thickness of new bone at the level of 1, 2, 3mm from implant fixture platform

AT_1, 2, 3: horizontal thickness of augmented site at the level of 1, 2, 3mm from implant fixture platform

P-fBIC: vertical distance from implant fixture platform to bone-implant-contact point

bone patch군이 가장 크게 계측되었다. 위의 모든 결과 값들은 군 간 통계적 유의성을 보이지 않았다.

임플란트 고정체 플랫폼에서부터 임플란트 고정체와 치조골이 만나는 최상방 지점 사이의 수직적 거리인 P-fBIC의 평균치는 bone patch군이 GBR군과 GBR + pin군에 비해 더 짧은 계측치를 보였다. 위의 모든 결과 값들은 군 간 통계적 유의성을 보이지 않았다.

IV. 고찰

골유도재생술은 임플란트 고정체 주변에서 관찰되는 골 결손부를 회복하는 가장 유용한 방법 중 하나로 널리 이용되고 있다. 골유도재생술에서 가장 중요한 부분은 골 이식재가 원하는 부위에 적절한 양만큼 안정적으로 유지되는 것이 중요한데, 일반적으로는 흡수성 차단막을 골 이식재 상방에 적용함으로써 이식재의 안정성을 얻고, 부가적인 안정성 확보를 위해 pin 고정 방식을 이용하는 것이 효과적이라는 기존 연구 결과들도 있다^{12, 17}. pin 고정 방식은 이식재 안정성을 증진시킨다는 장점에 반해, 단계가 복잡함으로 인해 술식 시간을 연장시키고 이로 인한 환자의 불편감 및 합병증이 증가할 수 있다는 단점을 가진다.

이러한 단점의 극복을 위해 골 이식재와 흡수성 차단막을 하나의 재료로 결합시키고자 한 시도가 있었고, 이를 위한 접착 물질로서 홍합에서 추출한 DOPA가 후보물질로 거론되었다. 수용성 환경에서 접착력을 가지는 DOPA를 통해 블록형 골 이식재와 흡수성 차단막을 결합한 bone patch를 이용한 기존 연구결과에 따르면¹⁸, 토끼를 이용한 동물실험에서 bone patch를 통해 성공적인 상악동 거상이 가능했고, 거상된 부위에 대한 골 이식 역시 기저골로부터의 신생골 재생을 효과적으로 유도하였으며, 흡수성 차단막에 부착된 블록형 골 이식재의 위치적 안정성 증대로 인

해 이식에 필요한 이식재의 양을 감소시킬 수 있다는 결과를 얻었다.

본 연구에서도 bone patch를 이용하여 골유도재생술의 효율을 증진시키고자 하였다. 골 결손부에 골 이식재를 적용하고 그 상방에 흡수성 차단막을 피개하는 두 단계에 걸친 기존의 골유도재생술 과정이, bone patch를 이용함으로써 한 단계로 간소화됨에 따라 결과적으로 골유도재생술에 소요된 시간이 유의하게 감소한 것을 알 수 있었다. 특히, pin고정을 동반한 군에 비해서는 절반 이상 감소한 평균 술식 시간을 관찰할 수 있었다. 블록형 골 이식재와 흡수성 차단막 사이의 접착은 이식재와 차단막의 위치 안정성을 증대시켰고, 이는 GBR군에서 관찰된 잔존 골 이식재의 하방 분산 양상이 bone patch군에서는 관찰되지 않은 결과를 낳았다. 위치 안정성 증대 효과를 얻기 위한 또 다른 방법이자 현재 임상에서 흔히 이용되는 pin 고정 방식이 복잡한 술식 과정을 동반하고 술식 시간을 증가시킨다는 문제점이 있다는 것으로 고려하였을 때, bone patch의 이용은 술식 시간 감소와 이식재의 위치 안정성 측면에서 pin고정방식을 대신할 수 있는 효과적인 방법이라고 평가할 수 있다. 다만, bone patch군 중 한 마리의 실험 동물에서 수술 후 bone patch의 블록형 골 이식재와 흡수성 차단막 사이의 분리가 나타나면서 봉합 부위 열개가 발생하였는데, 이는 bone patch의 블록형 골 이식재와 흡수성 차단막 사이의 접착 실패가 이식재료들의 위치 안정성에 영향을 주어 발생한 합병증이었던 것으로 판단된다. bone patch를 이용한 GBR이 pin 고정을 동반하지 않는 만큼 흡수성 차단막과 골 이식재의 위치 안정성 유지하기 위해 두 재료 간의 접착 강도를 증진시킬 수 있는 연구가 이어져야 할 것이다.

조직 슬라이드와 micro-CT에서 수평적 선형 계측을 시행한 결과, 계측한 지점들 중 가장 근단 측에 해당하는 지점에서는 GBR + pin군이 가장 큰 값을 보였다. 이는 pin고정이 차단막 내 골 이식재의 근단측 분

산을 막음으로써 나타난 결과라고 볼 수 있다. 임플란트 플랫폼 측으로 갈수록 조직 슬라이드와 micro-CT 모두 bone patch군에서 수평적 계측 값이 타 군에 비해 큰 값을 보였다. 조직 슬라이드에서의 수직적 선형 계측 값인 P-fBIC 계측 결과에서도 bone patch군이 GBR군과 GBR + pin군에 비해 더 적은 수치를 보여, 임플란트 플랫폼과 더 가까운 부위에 이식재가 잘 유지된 결과를 보였다. 이는 실제로 임상에서 열개형 결손이 가장 흔히 발생하는 부위인 임플란트 플랫폼 근처에서, bone patch를 이용한 골유도재생술이 기존 방식의 골유도재생술에 비해 더 우수한 공간 안정성을 보일 수 있다는 것을 의미한다. bone patch의 근단부 공간 안정성이 플랫폼 부근과 비교하였을 때 부족한 결과를 보인 것은, 임플란트 고정체 주변 천공형 결손부의 적용 시 신생골 형성을 유도하는 데에는 bone patch의 효과가 크지 않을 것이라고 예상할 수 있다. 또한 bone patch군의 micro-CT와 조직 슬라이드 중 일부에서 임플란트 플랫폼 상부에까지 잔존 골 이식재가 분포하는 것으로 관찰되었는데, 열개형 결손 부위가 아닌 불필요한 부위에 골 이식재가 집중되었다는 것을 의미하는 만큼, 임플란트 주변 결손 부위에만 안정적으로 골 이식재를 집중시킬 수 있도록 할 수 있는 후속 연구가 필요할 것으로 판단된다.

본 연구에서 골 이식재와 흡수성 차단막의 위치 안정성 측면에서는 bone patch군이 다른 군과 비교하였을 때 통계적으로 유의성 있는 결과를 보이지는 않았으나, 술식 시간의 단축이라는 측면에서는 통계적으로 유의한 우월성을 보여주었다. 술식 시간의 감소와 술식 단계의 간소화는 단순히 환자의 불편감을 줄이고 술자의 편의를 증진시키는 것을 넘어 치유 양상에도 영향을 줄 수 있다는 기존 연구 결과들이 보고된 바 있다^{19, 20)}. 이 연구들에 따르면, 술식 단계의 간소화는 전체 술식 시간을 감소시키는 효과와 더불어 각 술식 단계마다 발생할 수 있는 오차의 감소로, 술후 합병증의 발생을 줄이고 더 증진된 결과를 얻을 수 있다고 하였다. bone patch군이 GBR + pin군과 비교하였을 때, 임플란트 플랫폼 부근에서 더 우월한 선형 계측 결과와 면적 계측 결과를 보인 것을 고려하였을 때, 결손 부위에 골 이식재 분포를 국한시킬 수 있다면, bone patch가 pin 고정을 대신할 수 있는 유용하고 간편한 이식재료로 널리 이용될 수 있을 것이다. 이번 연구를 통해 전임상 동물 실험 단계에서의 술식 간소화 및 이식재 공간 안정성 효과를 일부 확인한 만큼, 앞으로는 임상에서도 술식 시간을 줄이고 술자가 원하는 만큼의 골유도재생술 효과를 얻을 수 있는지를 확인하는 후속 연구가 필요할 것이다.

참고 문헌

- Pietrokovski J, Massler M. Alveolar ridge resorption following tooth extraction. *J Prosthet Dent* 1967;17(1):21-27.
- Araujo MG, Lindhe J. Dimensional ridge alterations following tooth extraction. An experimental study in the dog. *J Clin Periodontol* 2005;32(2):212-218.
- Van der Weijden F, Dell'Acqua F, Slot DE. Alveolar bone dimensional changes of post-extraction sockets in humans: a systematic review. *J Clin Periodontol* 2009;36(12):1048-1058.
- Hammerle CH, Karring T. Guided bone regeneration at oral implant sites. *Periodontol* 2000 1998;17:151-175.
- Jung RE, Fenner N, Hammerle CH, Zitzmann NU. Long-term outcome of implants placed with guided bone regeneration (GBR) using resorbable and non-resorbable membranes after 12-14 years. *Clin Oral Implants Res* 2013;24(10):1065-1073.
- Hammerle CH, Araujo MG, Simion M. Evidence-based knowledge on the biology and treatment of extraction sockets. *Clin Oral Implants Res* 2012;23 Suppl 5:80-82.
- Pagni G, Pellegrini G, Giannobile WV, Rasperini G. Postextraction alveolar ridge preservation: biological basis and treatments. *Int J Dent* 2012;2012:151030: 13 pages.
- Jung UW, Lee IK, Park JY, et al. The efficacy of BMP-2 preloaded on bone substitute or hydrogel for bone regeneration at peri-implant defects in dogs. *Clin Oral Implants Res* 2015;26(12):1456-1465.
- Thoma DS, Jung UW, Park JY, et al. Bone augmentation at peri-implant dehiscence defects comparing a synthetic polyethylene glycol hydrogel matrix vs. standard guided bone regeneration techniques. *Clin Oral Implants Res* 2017;28(7):e76-e83.
- Benic GI, Hammerle CH. Horizontal bone augmentation by means of guided bone regeneration. *Periodontol* 2000 2014;66(1):13-40.
- Chasioti E, Chiang TF, Drew HJ. Maintaining space in localized ridge augmentation using guided bone regeneration with tenting screw technology. *Quintessence Int* 2013;44(10):763-771.
- Mir-Mari J, Wui H, Jung RE, et al. Influence of blinded wound closure on the volume stability of different GBR materials: an in vitro cone-beam computed tomographic examination. *Clin Oral Implants Res* 2016;27(2):258-265.
- Wei H, Ren J, Han B, et al. Stability of polydopamine and poly(DOPA) melanin-like films on the surface of polymer membranes under strongly acidic and alkaline conditions. *Colloids Surf B Biointerfaces* 2013;110:22-28.
- Lee H, Dellatore SM, Miller WM, Messersmith PB. Mussel-inspired surface chemistry for multifunctional coatings. *Science* 2007;318(5849):426-430.
- Schophuizen CM, De Napoli IE, Jansen J, et al. Development of a living membrane comprising a functional human renal proximal tubule cell monolayer on polyethersulfone polymeric membrane. *Acta Biomater* 2015;14:22-32.
- Cha JK, Jo MJ, Yoon S, et al. Sequential healing of onlay bone grafts using combining biomaterials with cross-linked collagen in dogs. *Clin Oral Implants Res* 2017;28(1):76-85.
- Kirsch A, Ackermann KL, Hurzeler MB, et al. Development and clinical application of titanium minipins for fixation of nonresorbable barrier membranes. *Quintessence Int* 1998;29(6):368-381.
- Yoon SR, Cha JK, Lim HC, et al. De novo bone formation underneath the sinus membrane supported by a bone patch: a pilot experiment in rabbit sinus model. *Clin Oral Implants Res* 2016.
- Cortellini P, Nieri M, Prato GP, Tonetti MS. Single minimally invasive surgical technique with an enamel matrix derivative to treat multiple adjacent intra-bony defects: clinical outcomes and patient morbidity. *J Clin Periodontol* 2008;35(7):605-613.
- Schepke U, Meijer HJ, Kerdijk W, Cune MS. Digital versus analog complete-arch impressions for single-unit premolar implant crowns: Operating time and patient preference. *J Prosthet Dent* 2015;114(3):403-406.e401.