

1

문헌고찰을 통한 치조제 보존술(alveolar ridge preservation)의 알아보기 : 술기, 재료 및 임상적 의미

간추린 제목 : 치조제 보존술의 개념과 술식


최성아[†], 변수환[†], 이상민, 박상윤, 양병은*

한림대학교성심병원 구강악안면외과,
한림대학교 임상치의학대학원 치과인공지능로보틱스학과,
한림대학교의료원 치과인공지능로봇R&D센터

ORCID ID

Sung-Ah Che,  <https://orcid.org/0009-0001-8587-5134>

Soo-Hwan Byun,  <https://orcid.org/0000-0003-0739-7971>

Sang-Min Yi,  <https://orcid.org/0000-0002-3659-8572>

Sang-Yoon Park,  <https://orcid.org/0000-0001-7624-3373>

Byoung-Eun Yang,  <http://orcid.org/0000-0002-4446-6772>

ABSTRACT

Navigating Alveolar Ridge Preservation: Techniques, Materials, and Clinical Implications

Running title : Concept and techniques of alveolar ridge preservation (ARP)

Sung-Ah Che[†], Soo-Hwan Byun[†], Sang-Min Yi, Sang-Yoon Park, Byoung-Eun Yang*

Department of Oral and Maxillofacial Surgery, Hallym University Sacred Heart Hospital,
Department of Artificial Intelligence and Robotics in Dentistry, Graduate School of Clinical Dentistry, Hallym University,
Dental Artificial Intelligence and Robotics R&D Center, Hallym University Medical Center

After tooth extraction, the alveolar bone undergoes a physiological remodeling process and resorption, leading to difficulties in prosthetic restoration including dental implant. To address this issue, alveolar ridge preservation (ARP) has been developed to minimize post-extraction alveolar bone resorption. However, clear guidelines for ARP procedures are currently lacking. Therefore, this study aims to review the existing literature on ARP procedures and materials and to discuss their significance. The results indicate that the ideal ARP technique involves removing granulation tissue after tooth extraction, application of suitable graft materials, and sealing socket. ARP has demonstrated clinical efficacy in minimizing invasiveness during subsequent implant placement. Nevertheless, we suggest further research to elucidate the most effective types of graft materials and optimal timing for implant placement.

Key words : alveolar ridge preservation, ARP, implant, alveolar bone resorption

Corresponding Author

Byoung-Eun Yang, DDS, PhD, Professor

Department of Oral and Maxillofacial Surgery, Hallym University Sacred Heart Hospital, Anyang, South Korea

E-mail : face@hallym.or.kr

ACKNOWLEDGEMENTS † : these authors contributed equally to this work

I. 서론

치아 발치는 치주 질환, 치아 파절, 악골 골절 등 여러가지 이유로 행해지며, 무치악 부위는 대부분 임플란트 혹은 브릿지와 같은 보철물로 수복된다. 이 가운데 임플란트를 이용하여 보철 수복을 진행하는 경우, 임플란트 고정체 식립은 원활한 골유착(osseointegration) 및 보철 수복에 유리한 위치 설정을 위하여 폭과 높이가 충분하며 적당한 밀도를 가진 치조골에서 시행되는 것이 이상적이다¹⁾. 하지만 치아 파절로 인한 발치 등을 제외하고는 치조골의 폭과 높이가 충분하지 않은 경우가 많으며, 특히 치주 질환으로 인해 치아를 발치한 경우 치조와의 골이 거의 없을 수 있다²⁾. 이럴 경우 잔존 치조골의 폭과 높이가 부족으로 상악동, 하치조신경 등 해부학적 구조물과의 근접 가능성이 높아져 임플란트 식립이 어려워질 뿐 아니라, 임플란트 식립 후에도 얇은 협측골로 인해 성공적인 골유착이 일어나지 못하거나 임플란트 고정체의 나사 노출 등이 발생할 수 있다²⁾.

발치 후 치조골은 발치와의 치유 및 재형성 과정에 따라 흡수된다³⁾. 수평적으로 골의 폭은 평균적으로 약 3.8mm, 수직적인 골의 높이는 약 1.24mm 흡수된다. 또 다른 문헌에서는 치조정을 기준으로 폭은 25%, 높이는 40% 흡수된다고 보고하였다²⁾. 통상적으로 발치 후 1년여에 걸쳐 골의 재형성이 이루어지며 대부분의 치조골 흡수는 발치 직후 3개월 안에 이루어진다³⁻⁵⁾.

이렇듯 치아 주변의 치조골이 흡수되어 해부학적 구조물과의 거리가 가까운 경우, 임플란트 식립을 위한 충분한 골의 양이 부족한 경우 등에서는 임플란트 식립 전 혹은 식립 시 치조골에 대한 처치가 필요하다^{2,6)}. 흔히 사용되는 방법은 치조제 증강술(ridge augmentation)을 포함하는 골 유도 재생술(guided bone regeneration, GBR), 치조능 분할술(ridge split technique), 골 신장술(distraction osteogenesis) 등이다. 하지만 GBR은 창상 열개

(wound dehiscence), 차폐막 노출(membrane exposure) 등의 합병증이 생길 수 있으며 이로 인한 감염, 부적절한 치유, 그리고 이식재 탈락 등으로 이어질 수 있다^{7,8)}. 치조능 분할술이나 골 신장술 등도 시도될 수 있으나 이는 술자의 숙련도에 크게 의존하며 필요한 장비가 많고 소요되는 기간이 길다는 단점이 존재한다^{9,10)}. 따라서 발치와의 흡수를 줄이는 방법인 치조제 보존술(alveolar ridge preservation, ARP)이 도입되었는데, ARP의 기본 개념은 정립되었지만 현재까지도 술식 및 재료에 대한 명확한 가이드라인은 존재하지 않는다. 따라서 본 논문에서는 문헌 고찰을 통하여 ARP의 정의와 기본 개념에 대하여 소개하고 그 술식에 대하여 논의해보고자 한다.

II. 본론

1) 치조제 보존술의 정의

먼저 치조골의 골이식과 관련된 용어들을 정확히 정의하고자 한다. 치조제 보존술이란 발치 시점의 치조골 부피를 최대한 유지하는 것이고, 골 유도 재생술(guided bone regeneration)을 포함하는 치조제 증강술(alveolar ridge augmentation)은 발치 시점의 치조골 부피 이상으로 그 부피를 증가시키는 것이다¹¹⁾. 즉 ARP란 임플란트를 포함한 미래의 보철 치료를 위하여 치아 발치 후의 치조골 흡수를 최소화시키거나 정지시키는 술식을 말한다¹²⁾.

ARP는 몇 가지 목적을 위하여 시행된다. 첫 번째, 잔존 치조골이 흡수되는 양을 감소시켜 잔존 연조직과 경조직을 유지할 수 있다¹¹⁾. 발치 후 자연 치유를 시키는 경우와 비교하여 치조제 보존술을 시행할 경우 협측에서의 골 높이 흡수는 1~2.5mm, 설측에서의 골 높이 흡수는 0.8~1.5mm, 그리고 골 폭의 흡수는 1.5~2.4mm 감소한다고 알려져 있다¹³⁾. 이에 따라 자연적으로 치조제를 덮고

있는 연조직 또한 감소할 것이다. 두 번째, 추후 보철 수복을 완료하였을 때의 기능적·심미적 결과를 최대화시키기 위하여 치조제의 부피를 유지시킬 수 있다¹¹⁾. 마지막으로 미래의 수술 과정을 간소화시킬 수 있다¹⁴⁻¹⁶⁾. 예를 들어 상악 구치부 발치 후 시간이 경과함에 따라 상악동이 함기화 된다면 잔존 치조제의 높이가 감소하여 임플란트 식립을 위하여 측방 접근법과 같은 다소 복잡하고 침습적인 술식이 요구될 수 있다.

따라서 임상적 용이성을 고려하였을 때 ARP를 적용할 수 있는 경우는 다음과 같다. 우선 임플란트 식립이 발치 당일이나 아닌 시기에 예정되어 있을 때이다¹⁵⁾. 협착 골이 1mm 이하로 얇아 즉시 혹은 조기 식립이 어려운 경우, 초기 고정력을 얻기 힘든 경우, 환자의 악골 성장이 완료되지 않은 청소년인 경우, 환자가 임신 혹은 약물 휴약기 중인 경우 등이 이에 해당된다^{13,15)}. 두 번째로는 비용편익 비율(cost/benefit ratio)이 양의 값일 때, 즉 ARP의 비용이 GBR보다 적을 것으로 예상되어 경제적으로 유리한 경우이다¹³⁾. 마지막 세 번째로는 상악동, 하치조신경 등 해부학적 구조물과의 거리가 가까운 경우이다¹⁵⁾. Fig. 1,2는 2022년 3월부터 2024년 2월까지 한림대학교 성심병원을 내원한 환자 중 임플란트 식립 전 ARP를 시행한 환자의 증례이다. 두 증례 모두 치조제 흡수를 최소화하여 임플란트 식립 시 중요 해부학적 구조물을 손상시키거나 침습적인 수술이 시행되지 않았다.

ARP는 발치 직후 시행되는 술식이므로 감염 가능성으로부터 자유로울 수 없다. 하지만 발치 및 골 이식 과정에서 제거할 수 없는 감염이 존재하는 경우는 ARP의 금기증을 명심하고, 다음의 몇 가지 주의사항을 준수한다면 ARP는 안전한 술식인 것으로 보고되었다; 감염원으로서 작용할 수 있는 육아조직을 모두 제거하고, 혈류화를 위하여 가벼운 힘으로만 골 이식재를 적용시키고, 골 이식재를 과도하게 많이 적용하지 않아야 한다¹⁷⁾. 또한 일각에서는 ARP 후 임플란트를 식립할 때 골 이식재의 잔존 particle

로 인하여 골유착이 방해된다는 주장이 있으나, 이는 충분한 근거가 없으며 한편으로는 새롭게 형성되는 신생골에 의하여 흡수된다는 의견도 존재한다¹⁵⁾.

2) 치조제 보존술의 술식과 재료

다음으로 ARP의 술식에 대하여 논의해보고자 한다. 현재까지 ARP의 술식과 재료에 대하여 어떤 방식 혹은 어떤 재료를 사용하는 것이 가장 우수한 결과를 도출해내는지에 대해 정립된 가이드라인이 없는 것으로 알려져 있다. 따라서 술식의 각 단계 및 재료에 대하여 문헌을 조사하고 결론을 도출해보고자 하였다.

(1) 일차 봉합과 발치와 폐쇄

(Primary closure and socket sealing)

비흡수성 차폐막을 사용하는 GBR의 경우 골 이식재 적용 후 봉합이 필수적이다¹⁸⁾. 이는 골 이식재를 적용한 부위의 창상 벌어짐을 방지하여 감염, 이식재 탈락 등과 같은 합병증을 최소화 하기 위함이다¹⁸⁾. 하지만 ARP에서도 봉합이 필수적인지에 대한 논의는 지속되어 왔다.

MacBeth, ND.(2022)¹⁹⁾ 등은 발치와 골 이식 및 콜라겐 차폐막 적용 후 봉합을 진행한 경우와 골 이식, 콜라겐 플러그 적용 및 봉합을 시행한 경우 그리고 아무런 골 이식재를 사용하지 않은 세 가지 경우의 방사선학적 치조골 변화를 평가하였다. 그 결과 콜라겐 차폐막과 봉합을 진행한 군과 콜라겐 플러그와 봉합을 시행한 군 사이에 유의한 차이는 없었고, 두 군 모두 골 이식재를 적용하지 않은 군보다는 치조골 흡수가 적게 진행되었다¹⁹⁾. 즉 ARP의 성공에 있어 일차 봉합이 필수적이지 않음을 나타내었다. Lim, HC. (2022)²⁰⁾ 등이 보고한 문헌 역시 유사한 결과를 도출하였는데, 구치부에서 일차 봉합을 시행하지 않은 ARP도 치조골 흡수를 최소화하고 임플란트 식립을 용이하게 하는 데 효과가 있음을 보고하였다. 또한 통계적으

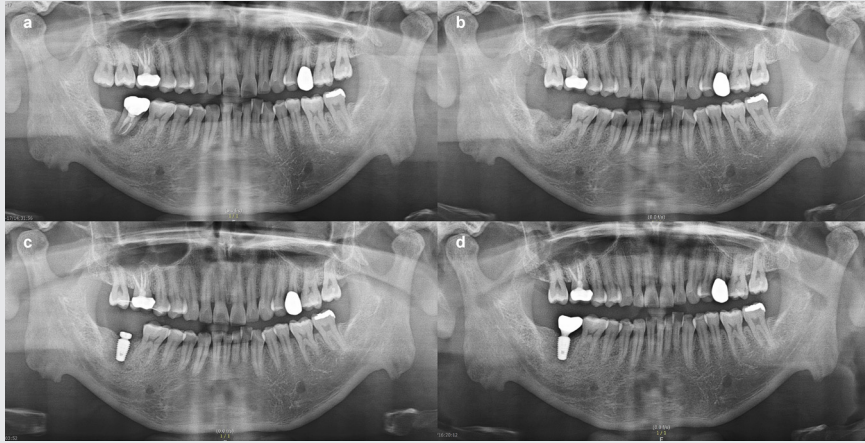


Figure 1. 증례 1. a) 하악 우측 제2대구치 부위에 중등도의 치조골 흡수가 존재하여 발치 및 임플란트 식립으로 진단되었다. b) 치조골이 흡수되어 하치조 신경과의 거리가 짧아져 발치 후 즉시 임플란트 식립이 어려울 것으로 판단되어 ARP를 시행하였다. c) ARP 4개월 후 임플란트를 식립하였다. d) 보철물 장착이 완료된 모습이다.

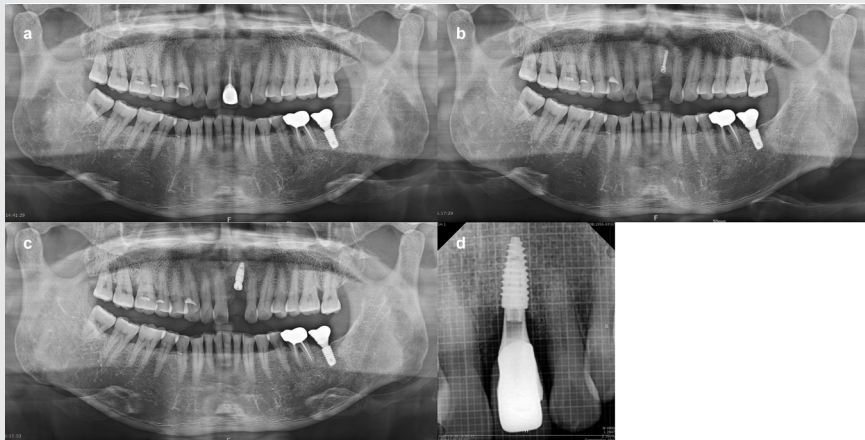


Figure 2. 증례 2. a) 상악 좌측 중절치의 치근 흡수 및 치조골 흡수가 진행되고 있는 모습이다. b) 일차 고정성 확보가 어려워 ARP를 시행하였으며 이식재의 안정성을 위하여 10mm screw를 함께 사용하였다. c) ARP 2개월 후 임플란트를 식립하였다. d) 보철물 장착이 완료된 모습이다.

로 유의하지는 않았지만, 콜라겐 차폐막을 적용하여 발치와를 폐쇄시킨 경우가 그렇지 않은 경우보다 신생골 형성, 연조직 두께, 수평적 치조골 변화 등 모든 항목에서 더 나은 결과를 보였다. 즉 ARP에서 발치와 폐쇄 여부에 따른 결과 차이를 확인할 수 있는 것이다. Martins, JR. (2022)²¹⁾ 등이 발표한 메타 분석에 따르면 전진 피판 혹은 차폐막으로 발치와를 폐쇄한 경우 모두 폐쇄하지 않은 경우에 비하여 치조골 흡수를 최소화시킬 수 있었다.

(2) 판막 거상 (Flap reflection)

발치 및 골 이식 시 판막 거상 여부 또한 논의 대상인데, 이는 판막 거상이 골 흡수에 끼치는 영향이 분명하지 않기 때문이다. Vignoletti, F. (2012)⁵⁾ 등이 시행한 메타 회귀 분석 결과 판막을 거상하는 것이 발치와의 수평적 골 흡수를 최소화한다고 보고되었지만, 이는 발치와 골 이식재 적용 후 일차 봉합을 시행한 것과 동일하기 때문인 것으로 분석하였다. 발치 후 치유 과정 및 치조제 변화에 대한 판막 거상의 영향은 여전히 논란의 여지가 있다^{5,15)}. 다만 협착 치조골이 얇은 경우 전층 판막 거상이 협착 치조골 흡수를 야기할 수도 있다는 주장이 있다²²⁾. 이는 판막 거상으로 인하여 골막이 손상될 경우 골막으로부터 제공되는 협착 치조골로의 혈행이 불량해지기 때문이다. Fickl, S. (2008)²³⁾ 등에 의한 동물 실험에서도 골막을 보존하는 것이 치조와의 골 흡수를 최소화시킨다고 보고되었다.

(3) 골 이식 재료 (Bone graft material)

ARP에 사용되는 골 이식 재료에는 GBR과 동일하게 자가골, 동종골, 이종골, 합성골 등이 있다. 동종골은 처리 방식에 따라 동결건조 동종골(freeze-dried bone allograft, FDBA), 탈회동결건조 동종골(demineralized freeze-dried bone allograft, DFDBA)로 구분된다. 또한 소와 돼지의 뼈가 이종골 재료로서 자주 사용되고 합성골로서는 수산화인회석(hydroxyapatite, HA), β -삼인산칼

슘(β -tricalcium phosphate, β -TCP) 등의 재제가 있다.

이렇듯 다양한 재료에 따른 ARP의 성공 여부를 평가하기 위하여 여러 문헌들이 두 종류 혹은 그 이상의 재료를 비교하였다. Atieh, M. (2021)¹²⁾ 등의 체계적 문헌고찰에 따르면 이종골 혹은 동종골을 사용하였을 때 치조골의 폭과 높이 변화 차이는 유의하지 않은 것으로 나타났다. 또한 이종골과 합성골을 이용한 ARP 시행 후의 결과를 각각 방사선학적으로 비교하였을 때 유의한 차이를 보이지 않았다²⁴⁾. Jambhekar, S. (2015)²⁵⁾ 등은 이식재의 흡수량과 생활골(vital bone)의 비율을 평가하였는데, 동종골, 이종골, 합성골 세 종류의 이식 재료 간에 치조능의 폭과 높이 감소와 생활골(vital bone)의 비율은 유사하였다. 즉 ARP에 사용한 골 이식재의 종류에 따른 치조골 흡수 정도는 차이가 없는 것으로 나타났다.

한편 골 이식재를 사용하지 않고 티타늄 스크류를 이용하여 ARP를 시행한 문헌도 함께 고찰하였다. Firas, A. (2023)²⁶⁾ 등의 코호트 연구에 따르면 골 이식재를 사용하지 않아도 'tent-pole screw' 즉 지지대로서의 스크류만을 사용하여 발치 후 치조제의 폭을 보존할 수 있음을 보고하였다. 또한 골 이식 재료와 스크류를 함께 사용하는 술식은 ARP 뿐만 아니라 치조제 증강술에서도 널리 행해지고 있다^{27,28)}.

3) 임플란트 고정체 식립 시기

기존에는 ARP 시행 3~6개월 후 임플란트 고정체를 식립하는 방식이 추천되었다^{29,30)}. 하지만 De, R. (2015)³¹⁾ 등이 시행한 체계적 문헌고찰에서 ARP를 시행하였을 때에도 자연 치유된 치조와와 비교하면 골과 연조직의 질 자체가 향상되지는 않으며, ARP의 임상적 의의는 발치와 치조골의 부피 변화를 최소화시키는 것이므로 ARP 시행 3~4개월 후에는 임플란트 고정체 식립이 가능함을 주장하였다. 하지만 혹자는 임플란트 식립 시기 자체가 술자의

선호도 차이이지만 골 이식재가 성숙할 수 있도록 최소 6개월 정도 기다릴 것을 추천하였다¹⁵⁾.

4) 발치와 상태 (Socket condition)

ARP의 시행 목적 즉 발치 후 치조와의 흡수를 최소화 시킨다는 의미를 고려하였을 때, 임플란트 식립 등 보철적 치료를 위하여 치조와를 보존하는 것은 치주질환으로 치조골이 대부분 흡수된 경우에서 진정한 의미를 가질 것이다.

Zhao, L. (2018)³²⁾, Ben, A. (2021)³³⁾ 등은 치주질환으로 인해 치조골이 상당 부분 흡수된 경우에도 ARP를 통해 발치 후 치조제의 골 흡수 정도를 최소화하거나 흡수된 치조골을 보상할 수 있음을 보고하였다. Wei, Y. (2022)³⁴⁾ 는 중증의 치주염이 있는 상악 구치부에서 ARP를 시행할 경우 치조제의 높이를 더 효율적으로 유지할 수 있으며 상악동 거상술의 필요성 감소로 이어진다고 주장하였다. 이는 ARP가 치주질환으로 발치한 치아의 발치와에서 임플란트 고정체 식립을 용이하게 하고 치조제 증강술의 정도를 감소시킨다는 Lee, J. (2021)³⁵⁾ 등의 문헌과도 일치한다.

다만 Atieh, M. (2021)¹²⁾ 등의 체계적 문헌고찰에 따르면 자연 치유된 치조와와 이종골 혹은 동종골을 이식한 치조와 간의 치조제 폭과 높이 차이가 약 2mm였던 반면, Ben, A (2021)³³⁾ 등의 무작위 배정 임상시험에서는 약 0.6mm의 치조제 높이 차이를 보였다. 하지만 이는 모집단의 수가 적은 무작위 배정 임상시험으로 또 다른 후향적 연구에서는 상악 구치부에서 약 5mm의 치조제 폭의 차이를 보고하였다³⁴⁾.

5) 발치 후 임플란트 즉시 식립 대 ARP

문헌마다 의견이 다양하지만 앞서 4번 항목에서 기술

한대로, 통상적으로 ARP 시행 최소 3개월 후 임플란트를 식립한다. 즉 발치 후 즉시 임플란트 식립(immediate implant installation, IIP)보다 더 오랜 시간이 소요되는 것이다. 그렇다면 임플란트 고정체 식립을 위하여 ARP를 시행한 경우와 발치 후 즉시 식립 및 GBR을 시행하는 경우 각각의 임플란트 생존율에는 차이가 있을지 알아보고자 하였다.

대부분의 문헌은 각각의 경우에서 1년 이상 임플란트 성공률, pink esthetic score(PES)로 평가되는 심미성, 변연골 흡수 등을 평가하였다. Yu, X. (2022)³⁶⁾ 등의 체계적 문헌고찰에 따르면 임플란트 성공률과 PES는 ARP를 시행한 경우에서 더 높은 것으로 보고되었으나 그 외의 기준에서는 유의미한 차이가 없었다. 또 Santos Canellas, J. (2019)³⁷⁾ 등이 시행한 체계적 문헌고찰에서는 IIP의 경우에서 3% 더 높은 실패율을 보고하였지만 PES에서는 유의미한 차이가 없었다. 또한 그 외 항목들에서 전치부는 IIP가, 구치부는 ARP가 더 나은 결과를 나타낸다고 보고하였다³⁴⁾. Slagter, K. (2021)³⁸⁾ 등이 시행한 무작위 배정 임상시험은 5mm 이상의 협측 골 소실이 있는 전치부의 경우에서 ARP와 IIP 간에 모든 항목에서 유의미한 차이가 없다고 주장하였다.

III. 토의

ARP는 무치악 부위에서 임플란트를 통한 보철적 수복이 계획되어 있을 때, 추후 임플란트 고정체 식립 단계에서 골 이식의 양 또는 술식의 복잡성을 감소시키기 위한 술식이다. 하지만 현재까지도 ARP의 술식 및 재료에 관하여 정립된 바가 없다. 이에 저자는 문헌 고찰을 통하여 ARP의 재료와 술식을 각 단계별로 제안하고자 하였다.

ARP에서 통합이 필수적이지는 않지만, 적용한 골 이식 재를 유지하기 위해 콜라겐 차폐막 등을 사용하여 발치와

를 폐쇄하는 것이 효과적이다. 발치와 폐쇄 효과를 배제 하였을 때 판막 거상 여부 자체는 ARP의 결과에 큰 영향을 끼치지 않으나 골막은 반드시 보존해야 하며, 협착 치조골이 얇은 경우는 무절개 방식이 더 효과적일 수 있다. ARP에 사용하는 골 이식 재료는 술자의 선호도, 케이스, 사용 가능 여부 등을 고려하여 선택하는 것이 권장된다¹⁵⁾.

임플란트 고정체 식립 시기는 임상 및 방사선학적 검사를 통하여 술자가 적절한 시기를 판단하여 진행하는 것이 바람직하다. 또한 그 효과가 정량적으로 합의에 이르는 않았지만 중증의 치주질환이 존재하였던 치조골에서도 ARP는 치조제의 흡수를 최소화시키고 임플란트 식립을 용이하게 할 수 있다. 다만 일부 문헌에서는 치조제 흡수 방지 효과가 저조한 것으로 나타났으며 이는 ARP 술식을 시행할 때 환자 요인을 완전히 배제할 수는 없음을 의미한다. ARP의 경우 전체적인 치료 기간이 길어지므로 IIP를 고려할 수도 있다. ARP는 전체적인 치료 기간이 증가하는 대신 임플란트 고정체 식립 시 골이식 술식의 간편화와 골이식 양의 감소 등의 이점이 있는 반면, IIP는 전체 치료 기간이 비교적 짧지만 초기 고정 확보의 어려움, 신생골 형성 실패 등의 단점이 존재한다³⁴⁾. IIP와 ARP를 비교하였을 때 ARP에서 임플란트 성공률이 높은 경향을 보이나 유의하지 않고 임상적으로 비슷한 결과를 나타내므로 발치 후 치조제의 상태 및 치아 위치 등을 고려하여 결정하는 것이 바람직하다.

하지만 골 이식 재료와 임플란트 식립 시기에 대하여는 문헌의 일치도가 낮았고 술자의 선호도와 환자의 상태를 고려해야 한다는 결론이 도출되는 경우가 대다수였다. 따라서 저자는 이에 관한 후속 연구의 필요성을 제시하며, 추가적인 연구가 진행된 후 다시 ARP의 술식을 정립하는 것을 추천하는 바이다.

ARP는 치조제의 폭과 높이가 부족하여 상악동 혹은 하치조 신경으로의 침범이 예상되는 경우, 치주질환으로 치아를 발치한 경우 등에서 보철적 수복에 앞서 기능과 심미

모두를 증진시킬 수 있는 훌륭한 술식이다. 하지만 ARP를 시행하여도 임플란트 식립 단계에서 추가적인 골 이식 가능성은 여전히 존재한다. 그러므로 술자는 무치악 부위를 수복하기 전 ARP를 포함하여 다양한 수복 방법을 고려하여 환자에게 최적의 치료를 제공하는 것이 바람직할 것이다.

IV. 결론

본 논문은 가장 이상적인 ARP 술식을 정립하고자 하였다. 다음은 문헌 고찰을 바탕으로 정립한 가이드라인이다. 가능한 많은 치조골을 유지하며 치아를 발치한다. 이후 감염원으로 작용할 수 있는 육아조직을 최대한 제거하고 세척을 시행하되, 혈병을 탈락시킬 정도로 거친 세척은 골염을 유발할 수도 있으므로 주의한다¹⁵⁾. 이후 발치와 내로 임상 상황에 알맞은 골 이식재를 적용하되 감염 예방과 원활한 혈류화를 위하여 과하지 않은 압력으로 적당한 양의 이식재를 사용한다¹⁷⁾. 골 이식재 유지를 위하여 발치와 폐쇄를 시행한다. 이후 통상적으로 3~4개월 후 임플란트 고정체를 식립한다. ARP는 보철 수복에 앞서 치조제의 폭과 높이가 부족할 것으로 예상될 때 기능과 심미성 모두를 증진시킬 수 있는 술식이다. 하지만 골 이식재 종류와 임플란트 식립 시기에 관한 문헌의 일치도가 부족하므로 이에 관한 후속 연구를 진행할 것을 권장한다. 술자는 무치악 부위 수복 전 ARP를 포함한 다양한 수복 방법을 고려하여 최적의 치료를 제공하는 것이 바람직할 것이다.

참고문헌

- Turkylmaz I, McGlumphy EA. Influence of bone density on implant stability parameters and implant success: a retrospective clinical study, *BMC oral health* 2008;8:1-8.
- Goyal S, Iyer S. Bone manipulation techniques, *Int J Clin Implant Dent* 2009;1:5.
- Tan WL, Wong TL, Wong MC, Lang NP. A systematic review of post-extraction alveolar hard and soft tissue dimensional changes in humans, *Clinical oral implants research* 2012;23:1-21.
- Schropp L, Wenzel A, Kostopoulos L, Karring T. Bone healing and soft tissue contour changes following single-tooth extraction: a clinical and radiographic 12-month prospective study, *International Journal of Periodontics & Restorative Dentistry* 2003;23.
- Vignoletti F, Matesanz P, Rodrigo D et al. Surgical protocols for ridge preservation after tooth extraction. A systematic review, *Clinical oral implants research* 2012;23:22-38.
- AlKudmani H, Jasser RA, Andreana S. Is bone graft or guided bone regeneration needed when placing immediate dental implants? A systematic review, *Implant dentistry* 2017;26:936-944.
- Tay JRH, Ng E, Lu XJ, Lai WMC. Healing complications and their detrimental effects on bone gain in vertical-guided bone regeneration: A systematic review and meta-analysis, *Clin Implant Dent Relat Res* 2022;24:43-71.
- Tay JRH, Lu XJ, Lai WMC, Fu JH. Clinical and histological sequelae of surgical complications in horizontal guided bone regeneration: a systematic review and proposal for management, *Int J Implant Dent* 2020;6:76.
- Nickenig HJ, Zöller JE, Kreppel M. Indications and surgical technique for distraction osteogenesis of the alveolar bone for augmentation prior to insertion of dental implants, *Periodontology* 2000 2023;93:327-339.
- Tolstunov L. Management of Complications of Ridge-Split Procedure and Conclusion (10 Commandments of Success with Ridge-Split Procedure), *Horizontal Alveolar Ridge Augmentation in Implant Dentistry: A Surgical Manual* 2016:226-230.
- Hämmerle CH, Araújo MG, Simion M, Group OC. Evidence-based knowledge on the biology and treatment of extraction sockets, *Clinical oral implants research* 2012;23:80-82.
- Atieh MA, Alsabeeha NH, Payne AG et al. Interventions for replacing missing teeth: alveolar ridge preservation techniques for dental implant site development, *Cochrane Database of Systematic Reviews* 2021.
- Tonetti MS, Jung RE, Avila-Ortiz G et al. Management of the extraction socket and timing of implant placement: Consensus report and clinical recommendations of group 3 of the XV European Workshop in Periodontology, *Journal of Clinical Periodontology* 2019;46:183-194.
- Cha JK, Song YW, Park SH et al. Alveolar ridge preservation in the posterior maxilla reduces vertical dimensional change: A randomized controlled clinical trial, *Clin Oral Implants Res* 2019;30:515-523.
- Kalsi AS, Kalsi JS, Bassi S. Alveolar ridge preservation: why, when and how, *Br Dent J* 2019;227:264-274.
- Park SH, Song YW, Sanz-Martin I et al. Clinical benefits of ridge preservation for implant placement compared to natural healing in maxillary teeth: A retrospective study, *J Clin Periodontol* 2020;47:382-391.
- Kim JJ, Ben Amara H, Schwarz F et al. Is ridge preservation/augmentation at periodontally compromised extraction sockets safe? A retrospective study, *Journal of Clinical Periodontology* 2017;44:1051-1058.
- Kim YK, Ku JK. Guided bone regeneration, *J Korean Assoc Oral Maxillofac Surg* 2020;46:361-366.
- MacBeth ND, Donos N, Mardas N. Alveolar ridge preservation with guided bone regeneration or socket seal technique. A randomised, single-blind controlled clinical trial, *Clin Oral Implants Res* 2022;33:681-699.
- Lim HC, Shin HS, Cho IW et al. Ridge preservation in molar extraction sites with an open-healing approach: A randomized controlled clinical trial, *Journal of Clinical Periodontology* 2019;46:1144-1154.
- Martins JR, Wagner TP, Vallim AC et al. Comparison of the efficacy of different techniques to seal the alveolus during alveolar ridge preservation: Meta-regression and network meta-analysis, *J Clin Periodontol* 2022;49:694-705.
- Araujo MG, Silva CO, Misawa M, Sukekava F. Alveolar socket healing: what can we learn?, *Periodontol* 2000 2015;68:122-134.
- Fickl S, Zuhr O, Wachtel H et al. Tissue alterations after tooth extraction with and without surgical trauma: a volumetric study in the beagle dog, *Journal of clinical periodontology* 2008;35:356-363.
- Mardas N, D' Aiuto F, Mezzomo L et al. Radiographic alveolar bone changes following ridge preservation with two different biomaterials, *Clinical oral implants research* 2011;22:416-423.
- Jambhekar S, Kernen F, Bidra AS. Clinical and histologic outcomes of socket grafting after flapless tooth extraction: a systematic review of randomized controlled clinical trials, *J Prosthet Dent* 2015;113:371-382.

참고문헌

26. Abdullrahman F, Assad M, Albash Z. Tent-pole technique for alveolar ridge width preservation with a compromised buccal plate: a prospective cohort study, *Annals of Medicine and Surgery* 2023;85:5344-5349.
27. Daga D, Mehrotra D, Mohammad S et al. Tentpole technique for bone regeneration in vertically deficient alveolar ridges: a review, *Journal of oral biology and craniofacial research* 2015;5:92-97.
28. César Neto JB, Cavalcanti MC, Sapata VM et al. The positive effect of tenting screws for primary horizontal guided bone regeneration: a retrospective study based on cone-beam computed tomography data, *Clinical oral implants research* 2020;31:846-855.
29. Avila-Ortiz G, Chambrone L, Vignoletti F. Effect of alveolar ridge preservation interventions following tooth extraction: A systematic review and meta-analysis, *J Clin Periodontol* 2019;46 Suppl 21:195-223.
30. Araújo M, Linder E, Wennström J, Lindhe J. The influence of Bio-Oss Collagen on healing of an extraction socket: an experimental study in the dog, *International Journal of Periodontics & Restorative Dentistry* 2008;28.
31. De RV, Clementini M, Vittorini G et al. Alveolar ridge preservation techniques: a systematic review and meta-analysis of histological and histomorphometrical data, *Clin Oral Implants Res* 2015;26:50-68.
32. Zhao L, Xu T, Hu W, Chung KH. Preservation and augmentation of molar extraction sites affected by severe bone defect due to advanced periodontitis: A prospective clinical trial, *Clinical Implant Dentistry and Related Research* 2018;20:333-344.
33. Ben Amara H, Kim JJ, Kim HY et al. Is ridge preservation effective in the extraction sockets of periodontally compromised teeth? A randomized controlled trial, *Journal of Clinical Periodontology* 2021;48:464-477.
34. Wei Y, Xu T, Zhao L et al. Ridge preservation in maxillary molar extraction sites with severe periodontitis: a prospective observational clinical trial, *Clinical Oral Investigations* 2022:1-9.
35. Lee JW, Yun JS, Kim JJ et al. Retrospective study of alveolar ridge preservation compared with no alveolar ridge preservation in periodontally compromised extraction sockets, *International Journal of Implant Dentistry* 2021;7:1-10.
36. Yu X, Teng F, Zhao A et al. Effects of post-extraction alveolar ridge preservation versus immediate implant placement: A systematic review and meta-analysis, *Journal of Evidence-Based Dental Practice* 2022;22:101734.
37. dos Santos Canellas JV, Medeiros PJDA, da Silva Figueredo CM et al. Which is the best choice after tooth extraction, immediate implant placement or delayed placement with alveolar ridge preservation? A systematic review and meta-analysis, *Journal of Cranio-Maxillofacial Surgery* 2019;47:1793-1802.
38. Slagter KW, Meijer HJ, Hentenaar DF et al. Immediate single-tooth implant placement with simultaneous bone augmentation versus delayed implant placement after alveolar ridge preservation in bony defect sites in the esthetic region: A 5-year randomized controlled trial, *Journal of Periodontology* 2021;92:1738-1748.