

Case Report

## 白虎湯으로 호전을 보인 안면홍조형 주사피부염 치험 1례

이주현<sup>1</sup>, 박민철<sup>1,3</sup>, 홍지은<sup>2</sup>, 박지원<sup>2</sup>, 조은희<sup>2,3\*</sup>

<sup>1</sup>원광대학교 한의과대학 한방안이비인후피부과학교실, <sup>2</sup>원광대학교 한의과대학 침구의학교실

<sup>3</sup>원광대학교 한국전통의학연구소

### A Case Report of Hot Flush-Type Rosacea Improved by Baekho-tang

Ju-Hyun Lee<sup>1</sup>, Min-Cheol Park<sup>1,3</sup>, Ji-Eun Hong<sup>2</sup>, Ji-Won Park<sup>2</sup>, Eun-Heui Jo<sup>2,3\*</sup>

<sup>1</sup>Department of Ophthalmology, Otolaryngology & Dermatology, College of Korean Medicine, Wonkwang University

<sup>2</sup>Department of Korean Medicine Acupuncture and Moxibustion, College of Korean Medicine, Wonkwang University

<sup>3</sup>Research Center of Traditional Korean Medicine, Wonkwang University

**Objectives:** This study aims to report a case of hot flush-type rosacea improved by oral administration of Baekho-tang.

**Methods:** The patient visited our clinic due to hot flash symptom on April 16, 2020. Based on the symptoms of hating heat, bloating, sweating, and thirst, traditional medicine Baekho-tang was prescribed.

**Results:** After 5 days of taking Baekho-tang, the symptom score of hot flush improved significantly from 8 to 3. About a week later, most of the symptoms, including hot flush, edema, and burning sensation almost disappeared. After treatment, the follow-up process was conducted for about a month, and it was confirmed that the flushing of the face did not recur and remained improved.

**Conclusions:** After a week of Baekho-tang administration, hot flush, burning sensation, edema and other symptoms associated with rosacea improved overall.

**Key Words:** Rosacea, Facial flush, Baekho-tang, MyeonGu (面垢), Case reports

## 서론

홍조는 안면, 경항, 체간부에 주로 발생하는 홍반 및 발적 현상으로 혈관 평활근의 변화가 주된 발생 원인으로 알려져 있다<sup>1)</sup>. 안면홍조는 심리적 요인, 음식, 약물 등으로 인해 유발되며 선행하는 피부 질환에 의해서도 발생할 수 있다<sup>1-2)</sup>. 주사피부염은 안면홍조를 유발하는 질환 중 하나로, 호전과 악화를 반복하는 만성적 경과를 보인다. 주사피부염에 이환되

면 피부의 혈관이 확장되고 혈류량이 증가하면서 홍조와 열감, 발한, 부종 등의 증상이 발생한다<sup>3)</sup>. 주사피부염은 30~50대에서 가장 흔하며, 여성에게 호발하지만 심한 증상은 주로 남성에서 나타난다<sup>4)</sup>.

주사피부염은 한의학적으로 안면부의 發赤, 紅斑, 丘疹, 熱感등을 특징으로 하는 酒齧과 유사하다<sup>1)</sup>. 酒齧는 肺熱型, 濕熱型, 血瘀痰飲型 등으로 변증 분류되며<sup>1),5)</sup>, 清熱하는 治法이 주로 사용되고 있다<sup>6)</sup>. 주사피부염의 초기 병변형태는 지속적인 홍반을 동반한

• Received : 3 August 2020

• Revised : 10 August 2020

• Accepted : 12 August 2020

• Correspondence to : Eun-Heui Jo

Department of Acupuncture & Moxibustion Medicine, Wonkwang University Korean Medicine Hospital  
99, Garyeonsan-ro, Deokjin-gu, Jeonju-si, Jeollabuk-do, 54887, Republic of Korea

Tel : +82-63-270-1022, E-mail : freezo@wonkwang.ac.kr

안면홍조로 나타나는데, 한의학적으로 안면홍조형 주사피부염을 치료한 사례로는 강 등의 陽毒白虎湯 경구복용과 黃連解毒湯 濕布를 병행 사용한 연구가 있으나<sup>3)</sup>, 그 외에 한방치료로 주사피부염을 치료했다는 보고는 현재 부족한 실정이다.

白虎湯은 石膏, 知母, 甘草, 粳米로 구성된 처방으로, 陽明病의 表와 裏의 熱을 제거하는데 사용한다고 알려져 있다<sup>7-8)</sup>. 傷寒論에서는 白虎湯을 陽明熱證에 사용하였으며, 동의보감에서는 白虎湯證을 汗多, 煩渴 脈洪大라고 서술하고 있다<sup>9)</sup>. 白虎湯은 裏熱로 대표되는 당뇨병<sup>10)</sup> 등의 대사성 질환과 熱證의 형태로 발현되는 다한증<sup>11)</sup>, 대상포진<sup>12)</sup>, 건선 및 아토피 피부염<sup>7)</sup>의 치료에 관한 연구가 보고되고 있다.

본 연구는 기존 연구들에 착안해 白虎湯을 사용해 치료한 안면홍조형 주사피부염 환자 1례에서 유의미한 결과를 얻었기에 이를 보고하고자 한다.

## 증례

### 1. 환자 정보

- 1) 환자 : 김○○, 남자, 57세
- 2) 초진 시 주소 : 顏面部 紅潮, 浮腫, 熱感
- 3) 발병일 : 2020년 3월경
- 4) 과거력 :
  - (1) 담낭 복강경 수술 (2013)
  - (2) 혈압 관련 약물 PO 중 (10yA)
  - (3) 주사피부염 진단으로 독시사이클린정, 로아큐탄정 등을 복용 하였으나 별무차도 (3wA)
- 5) 가족력 : 부 - DM
- 6) 현병력 : 상기 환자는 170cm/80kg의 보통 체형의 57세 남환으로 2020년 3월경 별무계기로 발생한 안면홍조 증상을 주소로 local 피부과 내원하여 시행한 제반검사 상 주사피부염 진단 하에 약물치료 시행하였으나 증세 여전하여 2020.04.16. 본원 외래 내원
- 7) 치료기간 : 2020년 04월 16일 - 2020년 04월

23일

- 8) 평가방법 : 내원 시마다 피부 증상을 확인하고 관련 문진을 시행하였으며, 병변 부위에 대한 사진촬영을 시행하였다. 사진 및 진료기록의 학술적 이용에 대해서는 환자에게 사전에 고지하고 동의를 받아 진행하였다.
- 9) 계통적 문진
  - ① 大便 : 대변이 잘 나오지 않고, 아랫배에 가스가 잘 찬다. 물 같은 설사도 잦은 편이다.
  - ② 小便 : 소변을 참기 어렵다. 야간뇨 평균 1회.
  - ③ 寒熱 : 더위를 잘 못 참는다. 얼굴에서 간헐적으로 열이 나는 것 같다.
  - ④ 皮膚 : 피부가 긁히면 잘 빨개지고, 자국이 잘 없어지지 않는다.
  - ⑤ 汗出 : 땀이 잘 나며, 땀을 내면 기분이 좋다.
  - ⑥ 食慾 : 입맛이 좋다. 한 번에 먹는 양이 많다. 허기를 참기가 힘들다. 평소 매운 음식과 고기를 좋아한다.
  - ⑦ 消化 : 가끔 소화가 잘 안된다. 잘 더부룩하고 가스가 많이 찬다. 술을 자주 마신다 (일주일에 1~2회, 소주 2병 + 맥주 10병).
  - ⑧ 睡眠 : 잠을 잘 못잔다. 잠이 들어도 잘 깬다.
  - ⑨ 口渴 : 찬물을 좋아하고 찬물을 벌컥벌컥 들이킨다. 입안이나 입술이 마를 때가 자주 있으며 습관적으로 물을 마신다. 생수, 차, 음료수, 우유 커피 등을 다 포함해서 하루 2리터 가량의 액체를 마신다.

### 2. 치료 방법

#### 1) 藥物 治療

2020년 04월 16일 - 2020년 5월 1일(총 30침 15일) : 관련 양약 복용을 중단한 후 白虎湯 (Table 1)을 하루 2침 기준으로 전탕하여 120cc씩 1일 3회 식 후 30분에 복용하였다 (Fig. 1).

#### 2) 外治 治療

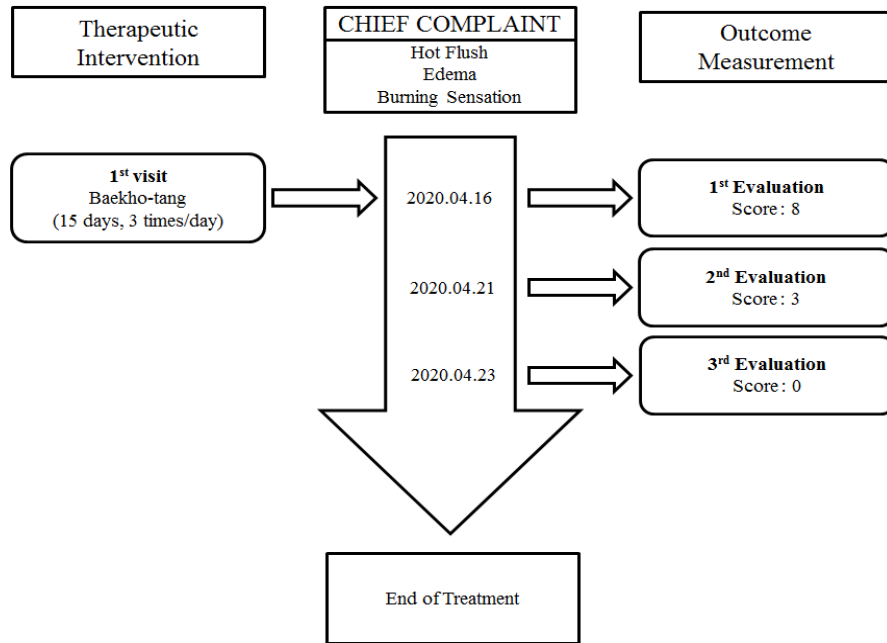


Fig. 1. Treatment Timeline

Table 1. Prescription of Baekho-tang

Name of natural medicine (herbal medicine)	Weight(g)
<i>Gypsum Fibrosum</i>	16
<i>Anemarrhena asphodeloides Bunge</i>	12.5
<i>Oryza sativa</i>	6
<i>Glycyrrhiza uralensis Fisch</i>	2
<i>Total Amount</i>	36.5

Table 2. Rosacea Symptom Evaluation Index

	Flushing	Edema	Burning Sensation
	None(0)	None(0)	None(0)
Symptom severity	Mild(1)	Mild(1)	Mild(1)
	Moderate(2)	Moderate(2)	Moderate(2)
	Severe(3)	Severe(3)	Severe(3)

항염, 진정, 보습 작용을 위해 병변 부위에 큐어덤 수딩젤, 수딩리페어 크림을 도포하였다.

### 3. 평가 방법

치료의 경과를 환자 문진 및 육안적 관찰로 얻은 정보를 바탕으로 파악하였으며, 증상 정도는 none(0), mild(1), moderate(2), severe(3)로 평가하였다 (Table 2).

### 4. 치료 경과 (Table 3; Fig. 2)

1) 2020.04.16 : 양측 광대를 중심으로(좌>우) 안면홍조, 부종, 열감이 심한 상태였다.

2) 2020.04.21 : 좌측 광대 주변의 홍조 및 부종을 제외하고 안면홍조가 전반적으로 호전되었다.

3) 2020.04.23 : 안면부 홍조 및 열감, 부종이 거의 소실되었다. 안면홍조에 동반되었던 자각증상도 전체적으로 개선 및 소실되는 경향을 보였다.

4) 추적 관찰 : 치료 종료 이후에도 유선 연락 등의 방식을 사용하여 환자의 증상 및 상태를 지속적으로 관찰하였다. 약 한달 동안 진행된 추적 관찰에서 환자의 피부 증상은 호전된 상태를 유지하였고, 증상의 재발이나 악화 또한 발




Fig. 2. Clinical Progress of Rosacea

Table 3. Clinical Symptoms Evaluation Progress of Rosacea

	2020.04.16	2020.04.21	2020.04.23
Flushing	3	1	0
Edema	2	1	0
Burning Sensation	3	1	0
Total	8	3	0

생하지 않았음을 확인하였다.

### 고찰

주사피부염은 다양한 임상 양상을 보이는 다수의 임상 아형이 존재하며<sup>13)</sup>, 남녀 모두 10대 이후의 모든 연령에서 발생할 수 있으나 30~50대에서 가장 흔하고, 여자에게 호발하지만 심한 증상은 주로 남자

에게 나타난다<sup>3)</sup>. 주사피부염은 몇 단계로 구분되는데, 발병 초기에는 주로 비특이적 자극인 자외선, 열, 한랭, 화학적 자극, 감정 변화, 음주, 뜨겁거나 자극성이 있는 음식 등에 의해 유발되는 따갑거나 화끈거리는 느낌을 동반한 안면홍조증상이 나타나며, 발병기간이 경과함에 따라 모세혈관 확장에 따른 지속적인 홍반을 동반한 안면홍조 형태로 변화한다<sup>14)</sup>. 증상이 더욱 악화되면 얼굴 중심부에 염증성 구진과 고름물집이 발생하거나, 병변이 얼굴 전체 및 두피로 확산되기도 하며, 안검염, 각막염, 홍채염을 비롯한 여러 가지 합병증이 발생할 수도 있다<sup>15-16)</sup>.

또한 자율 신경계가 홍조 발생에 큰 영향을 끼치기 때문에 안면홍조 환자는 증상이 진행됨에 따라 오한, 심계, 불안 등의 자율 신경 실조 증상을 호소하기도 한다<sup>1)</sup>. 홍조가 발생하는 부위 중 안면은 피부가 얇고 혈관이 다수 분포하고 있기 때문에 발적 및 홍반이 가장 흔하게 나타나며<sup>1)</sup>, 안면홍조 환자들은 얼굴에 드러나는 피부 증상으로 인한 대인 기피, 삶의 질 저하 등을 겪을 수도 있다<sup>17)</sup>.

현대의학에서는 안면홍조형 주사피부염에 대하여 항염 작용과 면역억제 작용을 하는 국소항생제요법이나 경구용 항생제를 주로 사용하고 있다<sup>14)</sup>. 한의계의 경우, 陽毒白虎湯, 黃蘗解毒湯 등의 한약으로 주사피부염을 치료했다는 보고가 있으나<sup>3)</sup>, 그 외에 다른 연구는 미진한 상태이다.

白虎湯은 중국 전한 시대의 고서인 傷寒論에 처음 등장한 처방으로 淸熱 효능이 있어 裏熱을 제거하는데 주로 사용되는 약물이다. 白虎湯은 石膏, 知母, 粳米, 甘草로 구성되며, 陽明熱證으로 인한 發熱, 汗出, 消渴, 脈弘大 등의 증상에 쓰인다고 알려져 있다<sup>12)</sup>. 白虎湯을 주제로 한 최근의 연구들은 白虎湯이 당뇨<sup>10)</sup> 등의 치료에 유효한 효과를 지닌다고 보고하였으며, 다한증<sup>11)</sup>, 대상포진<sup>12)</sup>, 아토피 피부염과 건선<sup>7)</sup> 등의 피부 질환에 사용되었을 때도 효과를 나타냈다고 보고하고 있다. 본 연구는 안면홍조형 주사피부염을 호소하는 남성에게 白虎湯을 사용하여 유의미한

임상적 결과를 확인하였기에 이를 보고하고자 한다.

본 연구의 증례 환자는 2020년 3월 초에 개인 피부과 진료 상 주사피부염을 진단받고 독시사이클린 정, 로아큐탄정 등을 복용하는 중이었으나 증상은 여전히 전한 상태였다. 본원 내원 당시 환자의 얼굴에서 피지선 종대나 결체조직의 증식은 관찰되지 않았으나, 안면부에서 지속적인 홍반과 부종 및 자각적 열감 등의 특징적인 증상이 나타나 안면홍조형 주사피부염으로 진단하였다. 고혈압 기왕력이 있는 보통 체형의 성인 남성으로, 평소 음주 횟수가 잦고 음주량이 많았다는 점에서 홍조 증상은 갱년기 증상이나 생리적인 현상이 아닌 과음, 과식 등의 생활습관과 연관성이 높은 것으로 판단되었다.

환자 초진 당시 양측 광대 부위를 중심으로 홍조와 부종 증상이 관찰되었으며, 자각적 열감 또한 심한 상태였다. 평소 음주나 과식 후 배가 더부룩하니 가스가 차며 대변이 잘 나오지 않는다고 호소하였으나, 입맛이 좋고 한 번에 먹는 양이 많다고 하였으며, 일주일에 1~2회 정도 소주2병에 맥주 10병을 마시는 음주 패턴을 가지고 있다는 점에서 陽明病으로 진단하였다. 또한 더위를 타고 몸에 열감이 있으며 自汗出, 口渴(好冷物), 消穀善飢 등의 증상을 호소하였기에 陽明熱證으로 판단하고 白虎湯 15일분(2첩, 1일 3봉)을 투여하였다. 환자는 치료에 반응이 없던 양약 복용을 중단하고 한약을 단독으로 사용하기로 하였다. 白虎湯 복용 5일째에 환자 본원 외래에 다시 내원하였으며, 좌측 광대 주변의 홍조와 부종 외에 안면홍조가 전반적으로 호전되는 양상을 보인 것이 확인되었다. 白虎湯 복용 7일째에는 안면홍조가 거의 소실된 상태였으며, 홍조로 인해 유발되었던 다른 자각 증상들도 모두 완화되었음을 표현하였고, 이후 개인 사정으로 외래 진료는 종료하기로 하였다. 약 한 달에 걸쳐서 유선 연락 등을 통해 환자의 상태를 추적 관찰한 결과, 안면홍조가 재발되지 않고 지속적으로 호전된 상태로 유지되는 것을 확인하였고 최종적으로 치료를 종결하였다.

白虎湯 조문에 등장하는 面垢라는 단어가 얼굴에 때가 끼있는 상태가 아닌, 염증 반응 등으로 인해 피부 표면에 홍반, 염증 후 색소침착 등의 피부 병변이 발생한 상태로 해석 가능하다는 최근의 연구 결과를 고려할 때<sup>7)</sup>, 白虎湯은 熱證 양상으로 나타나는 다양한 피부질환에 효과를 나타낼 것이라 추측된다. 본 연구는 기존에 보고된 피부 질환 외에도 안면홍조형 주사피부염에 白虎湯이 효과를 나타내었음을 확인하였다. 안면홍조는 여러 가지 원인으로 발생할 수 있기 때문에, 추후 다른 형태의 안면홍조나 피부 질환에도 白虎湯을 사용해 볼 수 있을 것이라 사료된다. 다만 白虎湯으로 치유된 안면홍조형 주사피부염 사례가 1례에 불과하여 임상진료에 일반화하기는 어렵다는 한계가 있고, 만성적인 경과를 가지는 주사 피부염에 대해서 추가적인 연구가 진행되지 않았으며, 白虎湯의 유효 성분 및 작용 기전이 불명확하다는 점에서 아쉬움이 남는다. 추후 白虎湯을 이용한 안면홍조형 주사피부염에 대한 추가적인 임상례 보고와 약물에 대한 기전연구가 진행된다면 백호탕의 효능이 조금 더 명확하게 입증될 수 있을 것이라 생각된다.

### 요 약

陽明熱證으로 辨證된 안면홍조형 주사피부염 환자 1례에게 白虎湯을 투여한 결과, 약 1~2주 후 안면홍조가 호전되었음을 확인하였으며, 주증상에 동반되었던 열감 및 기타 제반증상 역시 전반적으로 호전되는 모습을 보였다.

### 감사의 글

이 논문은 2019년도 원광대학교의 교내 연구비 지원에 의해서 수행됨.

### 참고문헌

1. Cho JG, Seo S, Park SJ, Han SR. 3 Cases of emotional facial flush treated with Gagamhwanggeum-tang. J Korean Med Ophthalmol Otolaryngol Dermatol. 2015;28(1): 160-168.
2. Kim TH, Hwang SM, Lee WS, Ahn SK, Choi EH. A clinical study of rosace. Korean J Dermatol. 2000;38(5):583-588.
3. Kang EJ, Lee HC, Kam EY, Choi JW, Kim JH, Park SY, Jung MY. A case report of erythematotelangiectatic rosacea patient treated with Yangdokbaekho-tang and Hwangryunhaedok-Tang wet dressing. J Korean Med Ophthalmol Otolaryngol Dermatol. 2019;32(3):235-243.
4. Spoenclin J, Voegel JJ, Jick SS, Meier CR. A study on the epidemiology of rosacea in the U.K. Br J Dermatol. 2012;167:598-605.
5. Han JM, Kang NR, Ko WS, Yoon HJ. The study on Korean and western medical Literatures for skin aging: Wrinkle, hyperpigmentation, dry skin, facial flush. J Korean Med Ophthalmol Otolaryngol Dermatol. 2014;27(2):1-13.
6. Kim KJ, Kim NK, Kim YB, Kim JH, Park MC, Park SY, et al. Text of traditional Korean Dermatology & Surgery. Busan:Seonu. 2007: 129-133, 491-493.
7. Hong JE, Park MC, Kang SJ, Yang GJ, Jo EH. New interpretation on 'MyeonGu' of Baekho-tang text of Shanghanlun through case reports. J Physiol & Pathol Korean Med. 2020;34(1): 45-52.
8. Park HJ, Kim JH, Yoo HR, Kim YS, Seol IC, JO HK. A case of patient with epigastralgia which appeared after stroke treated with

- Baekho-tang. *Journal of Haehwa Medicine*. 2013;21:133-138.
9. Kim J, Yoo WJ, Kim NI. Medical historical observations about Baekhotang. *Kyung-Hee Univ*. 2015.
  10. Kim WH. Studies on the effects of Baikho-tang in the alloxan-diabetic rats. *The Journal of East-West Medicine*. 1979;3:2-31.
  11. Lee HW, Hong SU. The Effect of Bakhotang-gambang on 3 Cases of hyperhidrosis of the palms and soles. *J Korean Med Ophthalmol Otolaryngol Dermatol*. 2006;19:256-262.
  12. Yun HY, LEE SE, Sim YH, Shin HS, Choi KH. A case report of Herpes zoster in children improved by Bekhotang. *The Journal of Internal Korean Medicine*. 2010;293-298.
  13. Wilkin J, Dahl M, Detmar M, Drake L, Feinstein A, Odom R. Standard classification of rosacea: report of the National Rosacea Society Expert Committee on the classification and staging of rasacea. *J Am Acad Dermatol*. 2002;46:584-87.
  14. Culp B, Scheinfeld N. Rosacea: A review. *P T*. 2009;34(1):38-45.
  15. Wilki J, Dahl M, Detmar M, Drake L, Feinstein A, Odom R, Powell F. Standard classification of rosacea: Report of the National Rosacea Society Expert Committee on the classification and staging of rosacea. *J Am Acad Dermatol*. 2002;46:584-587.
  16. Starr PAJ, McDonald A. Oculocutaneous aspects of rosacea. *Proc Roy Soc Med*. 1969;62:9-11.
  17. Min JW, Han JH. Hot flush patients treated with Seungmahwangryeontang-gami and facial venesection: A case-series study. *J Physiol & Pathol Korean Med*. 2015;29(6):523-529.

#### ORCID

- 조은희 <https://orcid.org/0000-0002-9078-7091>  
박지원 <https://orcid.org/0000-0002-7134-6143>  
홍지은 <https://orcid.org/0000-0002-0620-1300>  
박민철 <https://orcid.org/0000-0003-0448-4148>  
이주현 <https://orcid.org/0000-0003-3482-7164>