

Case Report

임신 중 절박유산과 전치태반으로 두 차례 한방 입원치료를 받은 임산부 환자 증례보고

조시윤, 박은지, 유정은
대전대학교 한의과대학 부인과학교실

A Case Report of Threatened Abortion And Placenta Previa Treated Twice With Korean Medical Hospitalization

Si-Yoon Cho, Eun-Ji Park, Jeong-Eun Yoo

Dept. of Obstetrics & Gynecology, College of Korean Medicine, DaeJeon University

Objectives: The purpose of this study was to report the treatment progress of a pregnant women who were treated with Korean medical hospitalization due to threatened abortion in first trimester and plecenta previa in second trimester during pregnancy.

Methods: A 36-year-old pregnant woman was hospitalized twice at 9 and 19 weeks of pregnancy due to threatened abortion in first trimester and plecenta previa in second trimester. The patient was prescribed Korean Medicine(*Gamidanggui-san*, *Gamibosaeng-tang*) and treated with acupuncture, moxa. Global Assessment(G/A) of bleeding volume and frequency, Numerical Rating Scale(NRS) of abdominal pain, Visual Analogue Scale(VAS) of symptoms was assessed during hospitalization days.

Results: Amounts of bleeding, abdominal pain decreased, and other symptoms improved during hospitalization days. The patient maintained her pregnancy until 31st gestational week and gave a birth by Cesarean section. After giving birth, mother and infant are both in good health.

Conclusions: This study suggests Korean medicine treatment has effectively reduced uterine bleeding and helped maintain pregnancy.

Key Words : Threatened abortion, Plecenta previa, Korean medicine, Herbal medicine, *Gamidanggui-san*

서론

임신 중에 나타나는 자궁 출혈은 여러 가지 원인에 의해 발생할 수 있고 유산 또는 조산으로 이어지는 사례가 발생하기도 한다. 임신 제 1, 2 삼분기에는 착상혈, 자궁 내막의 미세한 탈락 등으로 인한 생리적 출혈, 자궁 외 임신, 포상기태, 절박유산, 불가

피유산, 완전유산, 불완전유산, 계류유산, 반복유산 등이 원인이 될 수 있다. 임신 제 2, 3 삼분기에는 전치태반, 태반조기박리, 전치막관, 자궁경부염, 폴립, 미란 등 하부 생식기 병변 등이 선행요인이 된다.¹⁾²⁾ 임신 중 자궁출혈은 한의학에서 胎漏, 胎動不安, 激經, 胎動欲墮, 暗產, 墮胎, 小產, 胎死不下, 滑胎 등의 범주에 해당한다고 볼 수 있다.²⁾

• Received : 7 August 2020 • Revised : 12 August 2020 • Accepted : 16 August 2020
• Correspondence to : 유정은(Jeong-Eun Yoo)
대전대학교 한의과대학 부인과학교실
Tel: +82-42-470-9139, Fax: +82-42-470-9005, E-mail: jeyoo@dju.kr

임신 제 1 삼분기 출혈은 전체 임신의 20~40%에서 발생할 정도로 흔하다.²⁾ 임신초기의 출혈 시 그 임신이 유산으로 종결되기도 하며, 또는 임신말기에 가서 전치태반이나 태반조기박리 또는 태반이상으로 출산 전에 출혈을 야기할 수도 있다.³⁾ 출혈 증상이 있던 임신부는 임신 후반기에 유산 위험이 2.6배 증가하고 17%가 임신 합병증을 겪는다.⁴⁾ 임신 중기 이후의 자궁 출혈은 산모 및 태아에게 위협할 수 있고 모성 이환율을 증가시킨다.⁵⁾ 임신 제 2 삼분기 출혈은 조산율, 태아 및 주산기 사망을 증가와 관련이 있다.⁶⁾

한약, 침구치료 등 한방치료가 임신 초기 출혈이 있는 임신부의 유산율을 낮추는데 유효하다는 홍⁷⁾, 손⁸⁾, 윤⁹⁾ 등의 국내 증례들이 보고된 바 있다. 하지만 임신 중 출혈과 복통 증상에 대한 한방치료의 유효성을 입증하는 증례 보고는 여전히 부족한 실정이다. 또한 임신 초기 출혈, 절박유산 치료에 초점을 맞춘 보고가 대부분이며, 경과관찰 기간이 2개월 미만이었을 출산 결과까지는 알 수 없었다. 이에 임신 7주차에 발생한 절박유산과 임신 19주차에 전치태반으로 임신 전 기간에 걸쳐 자궁 출혈과 복통 증상을 겪은 36세 임신부의 2번의 한방 입원치료와 외래치료를 통한 증상의 호전과 출산까지의 결과를 장기간 확인하였기에 이 논문을 통해 보고하고자 한다.

증례

1. 성명 : 주OO(F/36)
2. 초진일 : 2019년 8월 20일
3. 주소증 : 임신 중 자궁출혈 및 하복통
4. 발병일 : 2019년 8월 9일, 임신 7주차
5. 과거력 :
 - 1) 2011년경 유방암 진단, 부분절제술 1회, 호르몬 치료 후 완치 판정
 - 2) 2017년경 자궁근종 진단, 자궁근종절제술 1회
6. 가족력 :

- 1) 부 : 당뇨
 - 2) 모 : 유방암, 혈액암, 고혈압
7. 월경력
- 1) 주기 : 37일
 - 2) 기간 : 5일
 - 3) 월경량 : 보통, 중형패드 5~6장/일
 - 4) 월경통 : 하복통, 요통, NRS 7, 진통제 2개/일, 배란통 有
 - 5) 월경색 : 암적색, 時 血塊 出
 - 6) 월경전 증후 : 요통, 유방통, 식욕과다
 - 7) 최종월경 : 2019년 6월
8. 산과력 : (0-0-0-0), 초진 시 임신 9주차(자연임신)
9. 望聞問切
- 1) 식욕 및 소화 : 食慾 보통, 식사량은 1/2공기/끼, 痞滿, 惡心, 嘔逆, 간헐적 구토
 - 2) 대변 : 1회/일, 보통 굳기의 변
 - 3) 소변 : 6회/일, 야간뇨 1~2회/일
 - 4) 한열 : 怕熱, 열상충, 안면열감, 수온, 족냉, 하복냉
 - 5) 수면 : 5시간/일, 입면난, 천면, 중도각성 다수
 - 6) 맥진 및 설진 : 脈細弱, 舌苔微厚

10. 치료경과

2019년 8월 임신 7주에 발생한 자궁출혈 및 하복통 증상으로 14일간 입원치료를 받았다. 이후 자택에서 안정가료 하다, 2019년 10월 임신 19주차에 발생한 자궁출혈 및 현훈 증상으로 10일간 입원치료를 시행하였다.

10-1. 임신 9주차 절박유산으로 입원치료

- 1) 입원일 : 2019년 8월 20일 ~ 2019년 9월 2일 (14일간)
- 2) 주소증 및 부증
 - (1) 주소증 : 자궁출혈, 하복통
 - (2) 부증 : 오심, 구역
- 3) 현병력 : 상기환자는 임신 초기부터 산부인과에서 초음파상 자궁 내 피고임 소견을 들었다. 2019년 8월 9일 임신 7주차 경 팬티라이너 2

개/일 정도의 양의 선홍색 출혈과 하복통이 발생하여 산부인과에서 프로게스테론 주사 및 질 좌제를 처방 받은 후 안정가로 하였다. 이후 선홍색 출혈은 중단 되었지만 수일간 갈색 피가 소량씩 묻어나왔으며 간헐적으로 하복통이 있었다. 2019년 8월 16일 초음파상 자궁 내 피고임이 유지되어 하복통 및 출혈을 주소증으로 2019년 8월 20일 본원에 내원하였고 2019년 9월 2일까지 14일간 입원치료를 시행하였다.

4) 검사결과

본원 입원치료 전에 환자는 보건소와 산부인과에서 시행한 산전검사서에서 RBC 4.01 10⁶/μl, Hemoglobin 11.3 g/dL, Hematocrit 33.5 %로 정상치 보다 낮은 소견을 보였으며, 이외의 항목에서는 모두 정상범위에 해당하였다. 입원 후 본원 의과에 의뢰하여 시행한 EKG 검사상 정상이었으며, 소변검사에서는 Leukocyte 3+, WBC Many(20-30) /HPF을 보였고 이 외의 항목에서는 모두 정상범위에 해당하였다.

5) 치료내용

(1) 한약치료

본 증례의 환자는 脈細弱하고 평소 입면난, 천면, 중도각성으로 수면을 적절히 취하지 못하며 怕熱하고 上熱下寒한 경향이 있으므로 腎陰虛, 血虛한 상태라고 판단하였고 養血, 固腎, 清熱 하는 加味當歸散을 처방하였다. 加味當歸散 원방(Table 1)에 升麻 2g을 증가하고, 地榆, 艾葉, 阿膠 4g, 蘇葉 3g, 麥門冬, 五味子 2g을 加하여 처방하였으며 8첩을 1첩 2팩 비율로 1일 3회, 회당 120cc씩 투여하였다. 이 후 오심, 구토 등의 증상이 심해져 기존 加味當歸散 처방에 增 黃芪 8g, 加 生薑 8g, 白芷, 竹茹 4g 9첩을 1첩 2팩 비율로 1일 3회, 회당 120cc씩 투여하였다. 퇴원 시 加味保生湯(Table 2) 10첩을 1첩 3팩 비율로 1일 3회, 회당 120cc씩 복용하도록 처방하였다.

(2) 침구치료

1일 1회 內關(PC6), 曲池(LI11), 足三里(ST36), 百會(GV20)에 멸균된 0.20mm×30mm 일회용 호침

Table 1. Composition of Gamidanggui-san

Herbal name	Scientific name	Dose (g per 120cc)
白朮	<i>Atractylodes macrocephala</i> Rhizoma	8
黃芪	<i>Astragali Radix</i>	6
白芍藥	<i>Paeoniae Radix</i>	6
當歸	<i>Angelicae Gigantis Radix</i>	6
川芎	<i>Cnidii Rhizoma</i>	6
人蔘	<i>Ginseng Radix</i>	4
黃芩	<i>Scutellariae Radix</i>	4
杜仲	<i>Eucommiae Cortex</i>	4
續斷	<i>Phlomis Radix</i>	4
香附子	<i>Cyperi Rhizoma</i>	4
熟地黃	<i>Rehmanniae Radix</i>	4
白茯苓	<i>Poria cocos (Schw.) Wolf</i>	4
甘草	<i>Glycyrrhizae Radix</i>	4
枸杞子	<i>Lycii Fructus</i>	4
陳皮	<i>Aurantii Nobilis Pericarpium</i>	4
貢砂仁	<i>Amomi Semen</i>	4
升麻	<i>Cimicifugae Rhizoma</i>	2

(stainless steel, 동방메디컬, 한국)으로 자입하여 약 15분간 유침하였다. 또한 內關(PC6), 公孫(SP4)에 멸균된 피부침(동방메디컬, 한국)을 부착하고 하루 동안 유지하였다. 뜸은 1일 1회 內關(PC6), 足三里(ST36)에 전자뜸(Onttum, 테크노사이언스, 한국)을 부착하여 15분간 시술하였다.

6) 치료경과

입원 시에는 갈색의 자궁 출혈이 팬티라이너의 1개/일 또는 1/2개/일 정도를 적실 양으로 나왔다. 입원 5일째부터는 팬티라이너의 1/2개/일 또는 1/4개/일 정도 묻어나는 정도 양으로 감소하기 시작하여 8일째에는 완전히 소실되었다. 출혈과 함께 간헐적으로 황색 질 분비물이 나오기도 하였는데, 퇴원 시에는 질 분비물의 양이 입원 시의 60%로 감소하였다.

하복통은 시간이 지남에 따라 입원 시 NRS5에서 입원 8일째에는 NRS3으로 감소하는 경향을 보였으

나 호악의 반복이 있었다. 오심, 구역 증상은 1일 2회 정도 있었고 증상이 심할 때는 구토를 하기도 하였다. 퇴원 시에 오심, 구역 증상은 VAS6에서 VAS3으로 호전되었고 구토는 소실되었다(Fig. 1).

입원 4일째 임신 9주차에는 산부인과에서 초음파 검사 상 일주일 전인 임신 7주차 때 보다 자궁 내 피고임이나 출혈이 호전된 상태라는 소견을 들었고 별다른 처치는 하지 않고 침상 안정하라는 권유만 받았다. 퇴원 이후 2019년 9월 6일 외래로 내원했을 당시 임신 11주차 4일째로, 산부인과에서 출혈은 거의 흡수되었으며 소량 남았다는 소견 들었다고 하였다. 태아의 CRL(Crown-rump length)은 5.11cm로 주수대로 정상 발달 중이며 팔다리 움직임 또한 활발하다고 하였다.

10-2. 임신 19주차 전치태반 진단 하 발생한 자궁출혈 및 하복통으로 입원치료

Table 2. Composition of *Gamibosaeng-tang*

Herbal name	Scientific name	Dose (g per 120cc)
生薑	<i>Zingiberus Rhizoma Crudus</i>	20
白朮	<i>Atractylodis macrocephale rhizoma</i>	8
烏藥	<i>Linderae Radix</i>	8
陳皮	<i>Aurantii Nobilis Pericarpium</i>	8
香附子	<i>Cypero Rhizoma</i>	8
黃芪	<i>Astragali Radix</i>	6
甘草	<i>Glycyrrhizae Radix</i>	4
半夏	<i>Pinelliae Rhizoma</i>	4
白茯苓	<i>Poria cocos (Schw.) Wolf</i>	4
當歸	<i>Angelicae Gigantis Radix</i>	4
川芎	<i>Cnidii Rhizoma</i>	4
白芍藥	<i>Paeoniae Radix</i>	4
黃砂仁	<i>Amomi Semen</i>	4
白豆蔻	<i>Amomi Rotundus Fructus</i>	4
枳殼	<i>Aurantii Immaturus Fructus</i>	3
桔梗	<i>Platycodi Radix</i>	3
蘇葉	<i>Perilae Herba</i>	2
竹茹	<i>Bambusae Caulis in Taeniam</i>	2
海螵蛸	<i>Sepiae Os</i>	2
黃芩	<i>Scutellariae Radix</i>	1

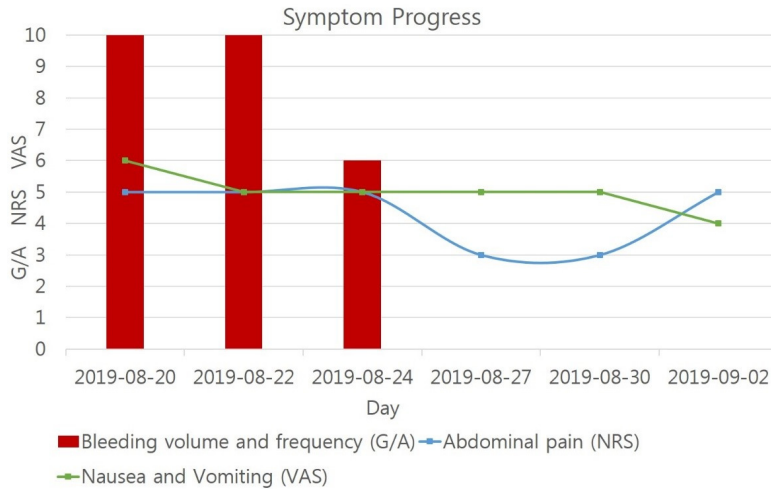


Fig. 1. Symptom Progress (2019-08-20 ~ 2019-09-06)

1) 입원일 : 2019년 10월 31일 ~ 2019년 11월 9일 (10일간)
2) 주소증 및 부증
(1) 주소증 : 자궁출혈, 하복통
(2) 부증 : 현훈, 오심
3) 현병력 : 2019년 10월 28일 임신 19주차 발생한 팬티라이너 1개/일 정도 양의 선홍색 출혈 및 하복통으로 산부인과에 내원하여 초음파상 전치태반이라 진단받고 프로게스테론 주사 치료 후 안정할 것을 권유 받았다. 같은 날 심한 현훈 및 오심 증상이 발생하여 2019년 10월 31일 local 신경과에서 좌측 반고리관의 이석증을 진단 받고 수액처치와 수기법을 받았다. 출혈 및 하복통, 현훈, 오심에 대한 치료를 위해 2019년 10월 31일 본원에 내원하여 2019년 11월 9일까지 입원치료 하였다.
4) 검사결과
본원 의과 의뢰 하에 혈액검사(LFT, CBC), 소변 검사를 시행하였다. 혈액검사서 RBC 3.21 $10^6/\mu\text{l}$, Hemoglobin 10.2 g/dL, Hematocrit 29.3 %로 정상치 보다 낮은 소견을 보였다. 입원 후 본원 양방

의과에 의뢰하여 시행한 EKG 검사 상 정상이었으며, 소변검사에서는 Leukocyte 3+, WBC Many (20-30) /HPF, Ketone 2+을 보였고 이 외의 항목에서는 모두 정상범위에 해당하였다.

5) 치료내용

(1) 한약치료

加味當歸散 원방(Table 1)에 升麻, 黃芪, 白茯苓 2g씩을 增하고, 生薑 6g, 地榆, 艾葉, 天麻 4g, 蘇葉 3g, 麥門冬, 五味子 2g 加하여 2첩을 1첩 2팩 비율로 1일 3회, 회당 120cc씩 투여하였다. 출혈 증상이 심해져 기존 처방에서 天麻를 去하고 阿膠 4g을 加하여 12첩을 1첩 2팩 비율로 1일 3회, 회당 120cc씩 투여하였다.

(2) 침구치료

1일 1회 內關(PC6), 曲池(LI11), 足三里(ST36), 公孫(SP4), 百會(GV20) 좌측 完骨(GB12), 翳風(TE17), 耳門(TE21), 聽宮(SI19), 聽會(GB2)에 멸균된 0.20mm×30mm 일회용 호침(stainless steel, 동방메디컬, 한국)으로 자입하여 약 15분간 유침하였다. 또한 현훈, 두통, 오심, 구역감을 심하게 호소할 때에는

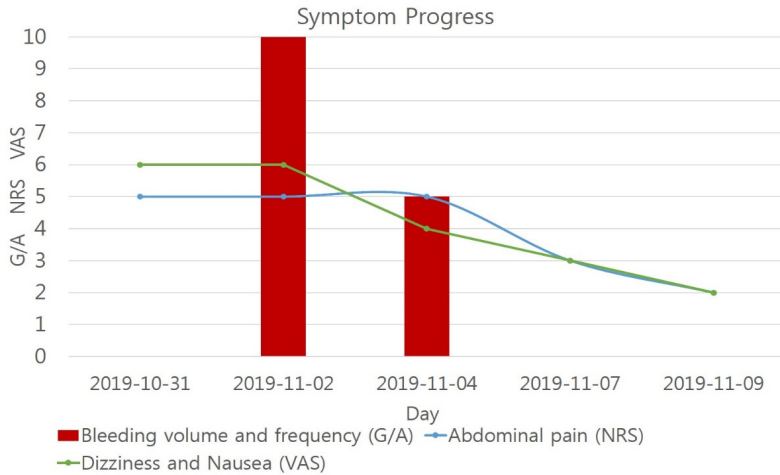


Fig. 2. Symptom Progress (2019-10-31 ~ 2019-11-09)

內關(PC6), 公孫(SP4), 翳風(TE17), 耳門(TE21), 聽宮(SI19), 聽會(GB2), 太陽(Ex-HN6)에 멸균된 피부침(동방메디컬, 한국)을 부착하고 하루 동안 유지하였다. 1일 1회 內關(PC6), 足三里(ST36)에 전자뜸(Onttum, 테크노사이언스, 한국)을 부착하여 15분간 시술하였다.

6) 치료경과

입원 시에는 자궁출혈이 거의 없었으나 입원 3일째 바지에 묻을 정도 양의 하혈이 있어 산부인과 진료를 받았다. 산부인과에서 초음파상 2019년 10월 28일보다 태반의 위치가 더욱 내려와 있으며 자궁경부가 짧아져있다는 소견을 듣고 수액처치 후 프록스테론 질좌제를 처방받았다. 입원 5일째에는 출혈량이 입원 3일째의 50%로 줄었고, 입원 6일째부터는 출혈은 소실되었다.

입원 당일에 하복부의 빠른 통증과 배몽침은 기립 시에 NRS5 정도로 나타났다. 입원 5일째에 하복통과 배몽침의 정도는 NRS3, 횟수는 1일 3회로 감소하였고 퇴원 시에는 NRS2, 1일 1-2회로 감소하였다. 입원 7일째부터는 기립 시에도 하복통이나 배몽

침이 심하지 않았고 30분 정도의 가벼운 산책이 가능했다.

이석증으로 인해 자세 혹은 두위 변경 시에 현훈 증상이 심했고 현훈과 함께 오심, 구역감 증상도 동반되었다. 퇴원 시에는 현훈은 입원 시의 20%, 오심 및 구역감 증상도 입원 시의 10%로 감소하였다(Fig. 2).

퇴원 이후 임신 주수가 경과함에 따라 태반의 위치가 자궁경부에서 자궁저부 쪽으로 올라가서 안정적으로 임신이 유지 되었다. 2020년 1월 24일 임신 31주경 하혈과 양수 파수로 제왕절개술로 분만을 하였다. 태아의 출생 당시 체중은 1.6kg이었으며 자가 호흡이 가능한 상태로 2개월 간 인큐베이터 치료를 하였다. 생후 65일째 몸무게는 3.3kg이었으며, 전반적인 건강과 발달상황은 양호한 상태라 하였다.

고찰

대부분의 자궁 출혈은 임신 제 1 삼분기에 호발하며, 약 20-40%의 임신부에서 임신 20주 이전에 출혈을 경험한다. 이 중 약 반수에서 자연유산으로 진

행이 되는데, 확인된 임신의 15-20% 이상에서 자연 유산의 경과를 밟는다. 임신 제 1 삼분기에 출혈이 있을 경우, 조산, 저체중아 출산 등과 같은 분만 전후의 합병증이 연루되기 때문에, 태아의 출산 경과가 좋지 못하게 된다. 임신 제 2,3 삼분기의 출혈은 주산기 사망률의 중요한 위험 요소 중 하나이다.¹⁾ 제왕절개 분만율도 임신 중후반기에 자궁출혈이 있는 임신부에게서 더 높았다고 보고되었다. 캐나다의 한 코호트 연구에 따르면, 임신 22주에서 28주까지 출혈이 있던 산모 806명 중 태반조기박리가 32%, 전치태반이 21%, 자궁경부출혈이 6.6%를 차지하였으며, 34주 미만에 분만한 산모는 61.7%나 되었다. 또한 제왕절개 분만율은 54.1%를 차지하였으며, 제왕절개를 한 436명의 산모 중 345명이 응급제왕절개술을 시행했다는 보고도 있었다.¹⁰⁾

임신 중 자궁출혈은 한의학에서 胎漏, 胎動不安, 激經, 胎動欲墮, 暗產, 墮胎, 小產, 胎死不下, 滑胎 등의 범주에 해당한다고 볼 수 있다. 그 중에서도 胎漏, 胎動不安은 墮胎, 小產의 전조증상으로 현대의학의 절박유산에 해당한다. 이는 腎虛, 氣血虛弱, 血熱, 跌仆外傷, 癥疾傷胎의 病因病機에 속하여 壽胎丸, 補腎安胎飲, 胎元飲, 八物湯 加 阿膠, 艾葉, 保陰煎, 聖愈湯 加 菟絲子, 桑寄生, 續斷, 桂枝茯苓丸 등을 처방한다.²⁾

임신 중 자궁출혈에 대한 문헌상의 기록을 살펴보면, 漢代의 張仲景은 《金匱要略》에서 妊娠下血, 漏下, 半產後下血 등의 치료와 관련하여 補虛緩痛, 止血安胎하는 膠艾湯, 和血建脾, 止痛安胎하는 當歸芍藥散, 養血清熱養胎하는 當歸散, 健脾溫中養胎하는 白朮散 등을 기술하였다. 金元代의 朱丹溪는 清熱涼血을 위주로 安胎하는 처방을 강조하여 黃芩과 白朮을 安胎의 聖藥으로 제시하였다. 明代의 張景岳은 《景岳全書》 婦人規에서 치료법으로 “腹痛, 血多, 腰酸, 下墜”의 4대 증상의 진행성 변화로 파악하고 治病安胎와 下胎益母를 제시하였다. 清代의 張錫純은 滑胎의 예방치료 처방인 壽胎丸을 創方하고 胎漏, 胎動不安

에도 적용하였다.²⁾ 《東醫寶鑑》 婦人門의 胎漏胎動에 “胎漏, 謂有胎而血漏下也. 屬氣虛有熱, 胎漏胎動, 皆下血. 而胎動有腹痛, 胎漏無腹痛, 此爲異耳. 胎漏宜清熱, 胎動宜行氣”라 하였는데, 이는 “胎漏는 熱을 내리고 胎動에는 氣를 잘 돌게 하는 게 좋다.”하였다.¹¹⁾ 임신 중 출혈에 대한 국내외 연구들에 의하면 홍⁷⁾은 壽胎丸 合 泰山盤石散加減, 손⁸⁾은 膠艾四物湯 加味方과 安胎飲, Fan¹²⁾은 壽胎丸加味方을 사용한 바 있다.

본 증례의 환자는 만 36세 여성으로 임신 7주차에 절박유산으로 인하여 프로그스테론 주사와 질정제를 투약하였으나 출혈과 하복통 증상이 지속되어 임신 9주차에 본원에 내원하게 되었다. 절박유산은 임신 전반기 또는 임신 20주 이전에 출혈이 동반되는 것으로 정의하며, 임신 전반기에 자궁경부가 닫혀있는 상태에서 혈성 질분비물 또는 질출혈이 있는 경우에 임상적으로 진단된다. 절박유산의 증상은 대부분 출혈로 시작되어 몇 시간 또는 며칠 후 복통이 뒤따르게 되는데, 자궁출혈만 있을 때보다 하복통이 동반될 경우 자연유산 발생이 증가한다고 보고된 바 있다. 현재 서양의학적으로 절박유산에 대한 효과적인 치료방법은 없으며 안정을 취하는 것 또한 절박유산의 경과를 변화시키지 못한다는 의견이 우세하다.¹⁾ 프로그스테론 치료가 자연유산을 감소시키는데 효과적일 수 있다고 보고도 있으나 아직 논란의 여지가 있다.¹³⁾

임신 19주차 두 번째 입원 시에는 전치태반 진단 하 갑작스런 자궁출혈 및 하복통을 주 증상으로 호소하였다. 전치태반은 태반이 자궁경부의 내구에 매우 근접해 있거나 덮고 있을 때를 말하며, 통증이 없는 출혈을 특징으로 한다. 대개 전치태반의 효과적인 치료법은 없으며, 보존적 관리를 하거나 응급인 경우 제왕절개 분만을 원칙으로 한다. 전치태반을 가지고 있는 임신부의 경우 태아의 성숙상태, 출혈량, 태아의 안녕상태, 임신부의 활력경후, 진통 여부를 고려하여 분만 및 처치 여부를 결정하게 된다.¹⁾ 또한 환

자는 이석증을 진단 받고 동반증상으로 현훈을 호소하였다. 이석증은 양성 돌발성 체위성 현훈(Benign paroxysmal positional vertigo)으로 내이 반고리관에 발생한 결석이 두위를 변화시킬 때마다 이동하면서 어지럼증을 유발시킨다. 이석증은 어지럼증으로 인한 임신부의 낙상 위험을 높이고 잠재적인 부상을 입을 수 있으며, 적절한 이석치환술을 시행 후에도 재발할 가능성이 높다.¹⁴⁾

이 환자는 임신 초기부터 산부인과에서 초음파상 자궁 내 출혈 소견을 들었고, 전치태반이라는 자궁 출혈을 일으킬 수 있는 기질적인 요소가 존재하였다. 또한, 임신 당시 36세의 고령 임신부로 유산, 조산, 임신 합병증, 산과적 합병증 등의 위험이 높았다. 또한 주소증과 소증, 脈象을 고려하였을 때 腎陰虛, 血虛한 상태로 판단되었다. 따라서 固腎, 扶脾, 養血, 清熱 등의 治法을 사용하여 安胎시켜 출혈과 하복통 증상을 완화시키고, 출산까지 임신을 정상적으로 유지하는 것을 우선적인 목표로 하였다.

두 차례의 입원기간 동안 환자가 주로 복용한 한약처방은 加味當歸散으로 張仲景의 《金匱要略》에 수록된 처방인 ‘當歸散’을 기본으로 하여 해당 환자의 증상에 맞게 추가로 약재를 가감한 처방이다. 본래 金匱當歸散은 當歸, 川芎, 芍藥, 黃芩, 白朮로 구성되어 있으며 《金匱要略》에서 “婦人妊娠 宜常服 當歸散主之 妊娠常服即易產 胎無苦疾”라 하여 임신 전반에 걸쳐 임신부와 태아의 건강을 유지하여 정상적인 출산을 도모하는 처방으로 알려져 있다.¹⁵⁾ 加味當歸散은 金匱當歸散에 人蔘, 白茯苓, 甘草, 杜仲, 續斷, 枸杞子, 陳皮, 貢砂仁, 香附子, 熟地黃, 升麻를 가한 처방이다. 胎動不安을 치료해 墮胎나 滑胎를 방지해 분만시 순산을 돕는다. 또한 태아의 발육을 양호하게 하고 각종 임신병을 예방하며, 산후의 여러 질환에도 응용한다.^{16,17)} 加味當歸散에서 安胎의 主藥인 白朮과 黃芩은 補脾益氣, 清熱燥濕하며, 當歸, 白芍藥, 熟地黃, 川芎의 四物之劑는 補血하면서 活血行氣하여 血脈의 滯를 소통하고 調經止痛한다. 人蔘, 白茯苓, 甘草, 白

芍藥의 四君子湯과 黃芪, 升麻로 補氣, 昇陽, 安胎한다. 또한 구성 약재 중 杜沖, 續斷, 枸杞子는 補肝腎, 強筋骨, 安胎하여 임신으로 腎虛腰痛 등의 關節痛, 무기력, 胎漏, 胎動不安 등에 사용한다. 陳皮, 貢砂仁, 香附子, 蘇葉 등으로 理氣하고 胃氣를 고르게 하며 麥門冬, 五味子로 益陰生津한다. 본 증례에서는 자궁출혈에 대하여 涼血止血하는 地榆, 溫經止血하는 艾葉, 止血, 補血滋陰하는 阿膠를 각 4g씩 추가하여 처방하였다. 입덧으로 인해 오심, 구역 증상이 심할 때에는 降逆止嘔하는 生薑 8g, 行氣溫中, 下氣止逆하는 白荳蔻, 除煩止嘔, 清熱化痰하는 竹茹를 각 4g씩 加減하였다. 두 번째 입원치료 시에는 현훈 증상을 감소시키기 위하여 平肝, 息風, 止癢시키는 天麻를 4g 加하여 투여하기도 하였다.¹⁸⁾

첫 번째 입원치료 후 자궁출혈, 하복통 증상은 거의 소실되었으나, 입덧으로 인해 구역, 구토가 지속되어 퇴원 시에 加味保生湯을 10첩을 처방하였다. 保生湯은 《婦人良方》에서 정신은 예전과 같은데 음식냄새를 맡기를 싫어하고, 혹은 한 가지 음식만을 좋아하거나 심하게 토하거나 때로 멀건 물을 토하는 것을 惡阻라고 하는데 이 때 복용하는 처방으로 白朮, 烏藥, 陳皮, 香附子, 甘草, 人蔘, 生薑으로 구성되어 있다¹¹⁾. 여기에 人蔘을 祛하고 補氣, 降逆止嘔, 和胃하는 黃芪, 甘草, 半夏(薑製), 白茯苓, 當歸, 川芎, 白芍藥, 貢砂仁, 白荳蔻, 枳殼, 桔梗, 蘇葉, 竹茹, 海螵蛸, 黃芩¹⁸⁾을 加減하였다.

침구치료는 內關(PC6), 曲池(LI11), 足三里(ST36), 公孫(SP4), 百會(GV20)穴을 기본으로 하였다. 內關(PC6)은 寧心安神, 和胃降逆, 寬胸理氣하고, 曲池(LI11)는 疏風解表, 清熱解毒, 清泄腸胃濕熱, 扶補正氣, 調和氣血, 安神定驚하며 足三里(ST36)는 扶正培元, 健脾胃, 宣通氣機, 導氣下行, 祛濕利水, 舒筋活絡止痛 등의 穴性을 가진다. 公孫(SP4)은 理脾和胃, 平衡降逆하고 百會(GV20)은 熄風開竅, 醒腦安神, 升陽舉陷, 疏風散邪 등의 穴性을 가진다. 內關(PC6)과 公孫(SP4)은 각각 八脈交會穴에 속하여 上下로 配穴되어

함께 사용되면 心, 胸, 胃部의 각종 질환을 치료하게 된다. 두 번째 입원치료 시에 이석증으로 인한 현훈 증상 개선을 위해 開竅益聽, 散風熱, 疏通經絡 등의 穴性이 있는 좌측 完骨(GB12), 翳風(TE17), 耳門(TE21), 聽宮(SI19), 聽會(GB2)穴¹⁹⁾에 유침 또는 피부침을 부착하기도 했다.

본 증례의 환자는 임신 초기 절박유산, 중기 전치태반으로 자궁 출혈, 하복통 증상을 호소하여 두 차례의 입원 치료를 시행하였다. 임신 9주차 절박유산으로 첫번째 입원치료 당시 한약복용, 침구치료 등 한의학적 치료를 시행하여 자궁출혈 및 하복통 증상이 경감되었으며 퇴원 이후에 안정적으로 임신을 유지하였고 태아 또한 주수대로 잘 발달하였다. 임신 19주차 전치태반 진단 하에 두 번째 입원치료에서도 한약복용과 침구치료를 통해 출혈과 하복통 증상이 완화되었다. 또한 이석증으로 인한 현훈과 오심 증상도 호전을 보였다. 퇴원 이후 태반의 위치가 자궁경부에서 자궁저부 쪽으로 올라가서 안정적으로 임신이 유지 되었다. 환자는 퇴원 후 자택가로 하며 지내다, 임신 31주차에 전치태반으로 인해 갑자기 다량의 하혈 증상이 발생하였고 조산으로 이어져 제왕절개술을 시행하였다. 출생 당시 태아 체중은 1.6kg으로 미숙아로 태어나 2개월 간 인큐베이터에서 치료를 받아야 했으나, 다행히 출생 시 자가 호흡이 가능한 상태였다. 또한 퇴원 후 자택에서 지내는 중에도 특별한 질병에 이환되지 않았으며, 생후 2개월 현재까지 태아가 큰 문제없이 성장하는 중임을 확인하였다. 산모 또한 산후 합병증 없이 비교적 양호한 건강 상태를 유지하고 있다.

American College of Obstetrician and Gynecologist (ACOG, 2002)에 따르면 신생아의 생존율은 21주에 0%에서 25주에 75%로 증가하고 일반적으로 24주 이전에 태어난 영아들은 생존 가능성이 떨어지며 생존하더라도 약 반에서 정신적 발달, 정신운동 발달, 신경학적 기능, 감각 기능, 의사소통 기능에 장애를 보일 수 있다.¹⁾ 비록 환자는 만기임신이 아닌 31주

차에 조산을 하였지만 임신 9주, 19주차에 安胎를 위한 한방 입원치료를 통해 재태연령을 늘려 신생아의 이환과 사망을 방지하는데 기여한 것으로 사료된다.

환자는 첫 번째 치료기간 동안에는 27첩, 두 번째 치료기간에는 14첩의 한약을 복용하여, 총 28일간 한약을 복용하였다. 임신 중 한약 복용의 안전성 대한 논문을 분석한 이²⁰⁾ 등의 연구에 따르면 한약 복용을 한 303례 중 기형의 유발은 없었고 87%에서 제반 증상의 호전을 나타내었으며 유산 방지에도 우수한 효과가 있음을 보고하였다. 또한 추적조사를 통해 加味當歸散加減, 加味保生湯 등 짧게는 2일에서 길게는 28일간 한약을 복용한 임신부 환자 54례 중 47례가 임신이 유지되어 정상적인 출산으로 이어지고 한약의 유효성을 확인할 수 있는 후향적 연구도 있었다²¹⁾. 본 증례 역시 비교적 긴 기간 동안 한약을 투여하여 임신 중 자궁 출혈 증상을 효과적으로 감소시켰으며, 태아 기형이나 심각한 합병증이 없었음을 후향적으로 확인할 수 있었다.

본 연구는 환자 1례의 임상이라는 점, 단일 치료가 아닌 복합적인 치료이며 한방 단독 치료가 아닌 한·양방 치료가 병행되어 개별 치료에 대한 효과 평가의 어려움 등의 한계를 가지고 있다. 향후 임신부 환자를 대상으로 한 임상증례의 추가적인 축적을 통해 한의학적 치료효과에 대하여 많은 보고가 이루어져야 할 것으로 사료된다.

결론

임신 초기 절박유산과 중기 전치태반 진단 하 자궁 출혈과 하복통을 주소로 내원한 36세 여환이 두 차례 입원치료 기간 동안 安胎하는 한약, 침구 위주의 치료를 통해 제반 증상이 호전되었으며, 임신 31주까지 임신유지 후 제왕절개술로 분만하였고 현재 산모는 건강한 상태이며 태아 또한 정상적으로 성장 발달하고 있다.

참고문헌

1. Korean Society of Obstetrics and Gynecology, Obstetrics. 6th rev. ed. Koonja Publishing Inc. 2019:546-547, 723-726.
2. Korean Oriental Society of Obstetrics and Gynecology, Oriental Obstetrics and Gynecology vol.2. . Euseongdang. 2016:447-448, 453-462, 665-667.
3. Kim SC, Kim HS, Clinical Study on Vaginal Bleeding during Early Pregnancy. Chungbuk J. Med. Vol.1 No.1 1991;1(1):95-105.
4. NICE Guidelines, Ectopic pregnancy and miscarriage: diagnosis and initial management, National Institute for Health and Clinical Excellence. 2019.
5. Ellen S, Lawrence L, Patricia F, Late Pregnancy Bleeding. American Family Physician, 2007;75: 1199-206.
6. Signore CC, Sood AK, Richards DS, Second-trimester vaginal bleeding: correlation of ultrasonographic findings with perinatal outcome. American journal of obstetrics and gynecology, 1998;178(2):336-40.
7. Hong HT, Lee TG, A case report of threatened abortion. J. Korean Obstet. Gynecol, 1997;10: 117-21.
8. Son JH, Kim DC, A Case Report of the Treated Threatened Abortion in a Pregnant after In Vitro Fertilization (IVF). The Journal of Korean Obstetrics and Gynecology, 2014; 27(3):143-50.
9. Yun YJ, Hwang DS, Lee JM, Lee CH, Jang JB, A Case Report of Threatened Abortion. The Journal of Korean Obstetrics and Gynecology, 2015;28(1):167-74.
10. Sabourin JN, Lee T, Magee LA, von Dadelszen P, Demianczuk N, Indications for, timing of, and modes of delivery in a national cohort of women admitted with antepartum hemorrhage at 22+ 0 to 28+ 6 weeks' gestation. Journal of Obstetrics and Gynaecology Canada, 2012;34(11):1043-52.
11. Heo J, Donguibogam. Bubin Publishers Co. 1999.
12. Qu F, Zhou J, Treating threatened abortion with Chinese herbs: A case report. Phytotherapy Research: An International Journal Devoted to Pharmacological and Toxicological Evaluation of Natural Product Derivatives, 2006;20(10): 915-6.
13. Wahabi HA, Fayed AA, Esmail SA, Bahkali KH, Progestogen for treating threatened miscarriage. Cochrane Database of Systematic Reviews, 2018(8).
14. Çoban K, Yiğit N, Aydın E, Benign paroxysmal positional vertigo in pregnancy. Turkish archives of otorhinolaryngology, 2017;55(2):83.
15. Zhang Z-J, Synopsis of Prescriptions of the Golden Chamber. Awoolos Publishing Company. 1994:573.
16. Kim HJ, Kim ES, Jin DH, Hwang DS, Lee JM, Lee CH, et al., Treatment of Mid-trimester Oligohydramnios Using Gami-danggui-san. The Journal of Korean Obstetrics and Gynecology, 2019;32(1):85-93.
17. Hwang DY, Bangyakhappyun. Yeokang Publishing Company. 1994:155.
18. Herbal medicine professors of College of Oriental Medicine, Herbal medicine. Youngrimsa. 2016:156, 171, 216, 336, 338, 345, 389, 396,

- 398, 444, 447, 504, 543, 573, 577, 630, 635, 638, 645, 655, 683.
19. Meridians & Acupoints Compilation Committee of Korean Oriental Medical Colleges, Details of Meridians & Acupoints: A Guidebook for College Students. Euibang Publishing Co. 2010:42-45, 213-230, 275-278, 409-411, 690-702, 762-764, 771-772, 789-791, 812-815, 1093-1099, 1131-1133.
20. Kim YS, Lim EM, Lee HH, Analysis for 23 studies of patients that used herbal medicine during pregnancy. The Journal of Korean Obstetrics and Gynecology, 2007;20(3):185-99.
21. Jung EH, Jang SB, Choi KH, Yoo DY, A retrospective study of patients that used Herbal Medicine during pregnancy. The Journal of Korean Obstetrics and Gynecology, 2014;27(3): 79-93.

ORCID

- 조시윤 <https://orcid.org/0000-0002-3688-8799>
박은지 <https://orcid.org/0000-0001-9399-5251>
유정은 <https://orcid.org/0000-0001-7087-1635>