

Case Report

부인과 질환으로 유발된 만성 골반통 환자에 대한 한방치료 치험 3례

윤희재, 김혜원, 백선은, 유정은
대전대학교 한의과대학 부인과교실

Chronic Pelvic Pain Patients with Gynecological Diseases Treated by Korean Medicine Treatment: Three Case Reports

Hee-Jae Yoon, Hae-Won Kim, Seon-Eun Baek, Jeong-Eun Yoo

Dept. of Obstetrics & Gynecology, College of Korean Medicine, Daejeon University

Objectives: The purpose of this study is to report the effect of Korean medicine treatment on chronic pelvic pain with gynecological diseases.

Methods: Three female patients with gynecological diseases who suffered from chronic pelvic pain got Korean medicine treatment such as *Boheo-tang-gagambang*, acupuncture, *Jungsongouhyul* pharmacopuncture, moxibustion, fumigation therapy with *Hyeonhosaek-tang* and *Sasangja-tang* and physiotherapy during hospitalization. Numerical Rating Scale(NRS) of pains and percentage of other symptoms were measured every morning.

Results: In three cases, after 9, 15, and 22 days of treatment in each case, pelvic pain decreased by more than 50% and other symptoms were also improved.

Conclusions: These cases showed that Korean medicine treatment of chronic pelvic pain with gynecological diseases was effective for alleviating symptoms.

Key Words : Chronic pelvic pain, Gynecological disease, Korean medicine treatment

서론

만성 골반통은 골반, 배꼽 이하의 복부전벽, 요천 추부, 또는 둔부의 6개월 이상 지속되는 비주기성 통증으로¹⁾ 부인과적 질환을 비롯한 비뇨기계, 위장관계, 근골격계, 신경계 질환 및 정신적 질환 등 광범위한 원인을 가진다. 특히 만성 골반통을 유발하는 부인과 질환으로는 자궁내막증, 자궁선근증, 유착증,

골반울혈증, 난관난소염, 잔류난소증후군 등이 있다²⁾.

만성 골반통은 산부인과에 내원하는 환자의 약 10~20%를 차지할 정도로 많은 여성들이 겪고 있는 질환이며 일상생활 및 사회경제적 활동에 장애를 가져오고 장기간 지속될 경우 불안, 우울을 야기할 수 있다³⁾. 그러나 만성 골반통을 호소하는 환자의 61%에서 병인을 파악할 수 없었고⁴⁾ 만성 골반통으로 인해 진단적 복잡성을 시행한 환자의 약 35%에서 복

• Received : 31 July 2020

• Revised : 14 August 2020

• Accepted : 18 August 2020

• Correspondence to : Jeung-Eun Yoo

Dept. of Obstetrics & Gynecology Daejeon Korean Medicine Hospital of Dae-jeon University

75 Daeduk-daero 176 beon-gil, Seo-gu, Daejeon. 35235, Republic of Korea

Tel : +82-42-470-9139, Fax : +82-42-470-9009, E-mail : jeyoo@dju.ac.kr

강 내 병변이 발견되지 않았다⁵⁾. 이처럼 만성 골반통은 원인 질환의 감별이 어렵고 병태생리가 잘 알려져 있지 않아 치료 및 관리가 매우 어려운 실정이다⁶⁾. 또한 일반적인 내과적, 외과적 치료 후에도 호전되지 않거나 재발하는 경우가 많아 보다 체계적이고 다각적인 접근이 요구된다⁵⁾.

한의학에서는 만성 골반통과 동일한 증후명은 없으나 통증의 부위, 통증을 유발하는 선행질환 등을 통해 少腹痛, 陰戶痛, 痛經, 腰痛, 積聚 등과 관련이 있는 것으로 볼 수 있다⁷⁾. 한의학적으로 골반통은 六淫, 七情, 飮食, 勞倦, 外傷 및 蟲獸傷 등의 원인들이 복합적으로 작용하여 瘀血, 痰飲, 氣滯, 濕痰, 熱, 風寒, 肝血不足의 상태를 발생시키고 이로 인해 氣血이 막히거나 부족해지며 발생한다^{7,8)}. 만성 골반통의 치료는 크게 不通則痛과 不榮則痛의 두 가지 기전에 따라 虛實을 구분하여 시행하나 병증이 장기적으로 진행되면서 虛實挾雜의 양상을 보이는 경우에는 虛實간의 상호 관계를 고려하여 시행한다⁸⁾.

기존에 발표된 만성 골반통에 대한 치료 증례를 살펴보면, 자궁내막증, 자궁선근증, 난소낭종 등의 원인질환이 명확한 만성 골반통 환자 또는 수술 직후 1개월 미만의 환자에게 탕약과 침구치료를 시행하여 호전된 사례가 있었으나 난관난소염, 잔존난소증후군, 골반울혈증후군, 복막 유착으로 인한 만성 골반통 사례 또는 수술 후 3개월 이상 경과하여 수술과 무관하게 장기적으로 골반통을 호소한 사례는 보고된 바가 없었다. 또한 만성 골반통에 生化湯加味, 蟠葱散加味, 二陣四物湯加味, 補中益氣湯加味 등을 포함한 침구치료를 시행한 증례가 있었으나 補虛湯加減方을 사용하거나 탕약과 침구치료 이외에 약침, 좌훈, 물리요법을 병행하여 치료한 증례는 찾아보기 어려웠다^{9,10)}.

이에 D 한방병원 한방부인과에 난관난소염, 잔존난소증후군, 골반울혈증후군, 복막 유착으로 유발된 만성 골반통을 주소로 입원한 여성 환자들에게 한방과 침구치료, 약침, 좌훈, 물리요법을 포함한 한방 복

합치료를 시행하여 유의한 결과를 얻었기에 치료경과를 보고하는 바이다.

대상 및 방법

1. 대상

D 한방병원 한방부인과에 6개월 이상 지속된 만성 골반통을 주소로 입원 치료를 시행한 환자 중 한방 복합치료를 시행하여 호전된 3례를 대상으로 하였다.

2. 치료

1) 침 치료

0.25×30mm 일회용 멸균 호침(Stainless steel needle, Dong-bang Medical, Korea)을 이용하여 입원기간 동안 1일 1회, 15분간 경력 2년 이상의 한의사가 침 치료를 시행하였으며 동시에 적외선(Infralux 300, Daekyung Co., Ltd., Korea)을 복부에 조사하였다. 關元(CV4), 氣海(CV6), 天樞(ST25), 水道(ST28), 子宮(Ex-CA1), 三陰交(SP6), 足三里(ST36), 百會(GV20)를 기본 혈위로 하여 환자의 증상에 따라 加減을 하였다.

2) 약침 치료

중성어혈약침(Korean pharmacopuncture institute, Korea) 2ml를 30 gauge needle의 주사기(Jungrim medical industrial Co., Ltd., Korea)를 사용하여 1일 1회, 關元(CV4), 氣海(CV6) 및 양 子宮(Ex-CA1)의 각 혈위에 0.5ml씩 경력 2년 이상의 한의사가 시술하였다. 중성어혈약침은 2ml 기준 梔子, 玄胡索, 乳香, 沒藥, 桃仁, 赤芍藥, 丹蔘, 蘇木 각 0.025g으로 구성된다.

3) 뜸 치료

Charcoal moxa cone(Dong-bang Medical, Korea)을 이용하여 간접구로 關元(CV4), 神闕(CV8), 中脘

(CV12)에 경력 2년 이상의 한의사가 1회/일 20분간 시행하였다.

4) 한약 치료

補虛湯에 鷄血藤, 五靈脂, 澤蘭, 牛膝, 桃仁, 紅花, 玄胡索, 蒲黃, 金銀花, 連翹, 杜仲, 狗脊, 續斷, 木瓜, 神麴, 白茯苓, 砂仁, 乾薑, 桂枝, 黃芩을 加味한 補虛湯 加減方을 경력 2년 이상의 한의사가 처방하여 2첩 3팩의 비율로 3시간 탕전 하여 1일 3팩을 식후 30분에서 2시간 이내로 120ml씩 복용하도록 하였다 (Table 1). 탕약은 증상에 따라 약재를 加減하여 처방하였다.

5) 좌훈 치료

1일 1회 습식으로 시행하였으며 경력 2년 이상의 한의사가 증상에 따라 玄胡索湯 또는 蛇床子湯을 처방하여 활용하였다. 좌훈 기계 하단의 핫플레이트 위 탕기에 물 1000ml를 넣고 10분간 예열한 후 물이 끓기 시작할 때 티백 형태의 한약을 넣고 매일 1회 20분간 외음부에 증기를 쬐어주었다. 玄胡索湯은 烏藥, 砂仁, 玄胡索, 香附子, 木香 각 0.9g, 艾葉 0.5g으로 구성되고 蛇床子湯은 蛇床子, 苦參 각 2g, 艾葉, 地骨皮, 茜草 각 0.7g 으로 구성된다.

6) 물리 치료

경피경근온열요법(Hot pack), 경피신경자극치료 (Transcutaneous electrical nerve stimulation, TENS)를 하복부, 요배부, 골반부 등의 통증 부위에 1일 1회 20분 간 경력 2년 이상의 물리치료사가 시행하였다. 요배방광경에 건식 부항을 1일 1회 약 5분 간 경력 2년 이상의 한의사가 부착하였다.

3. 평가

입원 기간 동안 매일 아침 7시에 문진하여 호전도를 측정하였다. 통증에 대한 호전도는 숫자평가척도 (Numeral rating scale, NRS)를 사용하여 평가하였

Table 1. Composition of *Boheo-tang-gagambang*

Herbs	Amount (g)	
人 蔘	<i>Ginseng Radix</i>	6
白 朮	<i>Atractylodis Rhizoma Alba</i>	6
當 歸	<i>Angelicae Gigantis Radix</i>	6
川 芎	<i>Cnidii Rhizoma</i>	6
黃 芪	<i>Astragali Radix</i>	6
甘 草	<i>Glycyrrhizae Radix et Rhizoma</i>	4
陳 皮	<i>CitriUnshius Pericarpium</i>	4
蒲 黃	<i>Typhae Pollen</i>	6
五靈脂	<i>Trogopterorum Faeces</i>	6
澤 蘭	<i>Lycopi Herba</i>	6
鷄血藤	<i>Spatholobi Caulis</i>	6
牛 膝	<i>Achyranthis Radix</i>	4
桃 仁	<i>Persicae Semen</i>	4
紅 花	<i>Carthami Flos</i>	4
玄胡索	<i>Corydalis Tube</i>	4
金銀花	<i>Lonicerae Flos</i>	6
連翹	<i>Forsythiae Fructus</i>	4
土茯苓	<i>Smilacis Rhizoma</i>	6
杜 冲	<i>Eucommiae Cortex</i>	4
狗 脊	<i>Cibotii Rhizoma</i>	6
續 斷	<i>Dipsaci Radix</i>	4
木 瓜	<i>Chaenomelis Fructus</i>	4
神 麴	<i>Massa Medicata Fermentata</i>	4
砂 仁	<i>Amomi Fructus</i>	4
白茯苓	<i>Poria Sclerotium</i>	4
桂 枝	<i>Cinnamomi Ramulus</i>	3
乾 薑	<i>Zingiberis Rhizoma</i>	2
麥門冬	<i>Liriopsis Tuber</i>	2
黃 芩	<i>Scutellariae Radix</i>	1

고 기타 증상에 대한 호전도는 입원 당시 증상의 정도를 100%로 하였을 때 잔여 정도의 %로 평가하였다.

4. 환자 사전 동의 여부

본 연구는 환자의 의무기록을 대상으로 한 후향적 연구로, 식별번호를 사용하여 개인정보가 노출되지 않도록 하였으며 대전대학교 대전한방병원 임상 연구 심의위원회(Institutional review board, IRB)로부터 연구 대상자에 대한 동의 취득 면제와 심의 면제

승인을 얻었다(IRB No. DJDSKH-20-E-19).

증례

〈증례 1〉

- 1) 성명 : 박○○ (F/42)
- 2) 주증상 : 하복통, 음부통, 자궁하수감
- 3) 골반통 발병 시기 : 2013년 경
- 4) 입원 기간 : 2015년 10월 16일 ~ 2015년 10월 24일 (9일)
- 5) 과거력
 - ① 1999년 경 제왕절개로 출산
 - ② 2003년 경 제왕절개로 출산
- 6) 가족력 : 모 - 고혈압, 당뇨
- 7) 산과력 : 2-0-3-2
- 8) 월경력
 - ① L.M.P : 2015.10.03
 - ② 주기 : 규칙적, 28일
 - ③ 기간 : 4일
 - ④ 월경량 : 보통
 - ⑤ 월경색 : 암홍색, 혈괴 많음
 - ⑥ 월경통 : NRS5
 - ⑦ 월경 전 증후 : 유방통, 하복통, 감정변화 많음
- 9) 현병력

2013년 경 부터 골반통이 발생 후 골반통 尤甚하여 내원한 ○○산부인과에서 2015년 3월 경 세균성 질염(*Ureaplasma urealyticum*) 진단 후 7개월 간 항

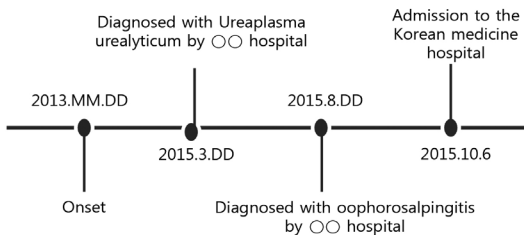


Fig. 1. Timeline of the patient's medical history in case 1.

생제 복용하였다. 이후 골반통, 자궁하수감, 음부 통증 지속되어 2015년 8월 경 시행한 질 내시경 검사 상 난소난관염 추가 진단받고 7일 간 항생제를 복용하였다. 그러나 증상의 好惡이 반복되어 일상생활 유지에 어려움이 있어 2015년 10월 6일 집중적인 한방치료를 위해 본원에 입원하였다(Fig. 1).

10) 약물력 : 없음

11) 望聞問切

- ① 舌診 : 舌苔微厚
- ② 皮膚 : 乾燥
- ③ 寒熱 : 寒熱往來, 下腹冷, 足冷
- ④ 汗 : 少
- ⑤ 帶下 : 色(白), 量(多)
- ⑥ 食慾 : 無, 1일 3끼 1/2공기 씩 섭취
- ⑦ 消化狀態 : 不良, 腹膨滿, 腸鳴, 쉽게 허기지고 쉽게 배부름, 항생제 복용 이후 오심
- ⑧ 大便 : 1회/2일, 경변, 평소 변비경향, 잔변감 있음
- ⑨ 小便 : 4회/일, 야간뇨 0회/일
- ⑩ 睡眠 : 8시간/일, 불숙면, 항상 피로함

12) 입원 시 검사 소견

- ① 입원 시 활력징후 : 혈압 100/70mmHg, 맥박수 72회/min, 호흡수 20회/min, 체온 36.7℃
- ② 혈액검사 : total protein 6.5 g/dl 외 liver function test(LFT), complete blood count (CBC) 정상 소견
- ③ 소변검사 : red blood cell(RBC) 1-2 /high power field(HPF), epithelial 15-20 /low power field(LPF), bacteria a few /LPF 외 urinalysis(U/A) 정상 소견
- ④ 심전도 검사 : 정상
- ⑤ 흉부 방사선 검사 : 정상

13) 치료내용

입원기간 동안 關元(CV4), 氣海(CV6), 天樞(ST25), 水道(ST28), 子宮(Ex-CA1), 三陰交(SP6), 足三里

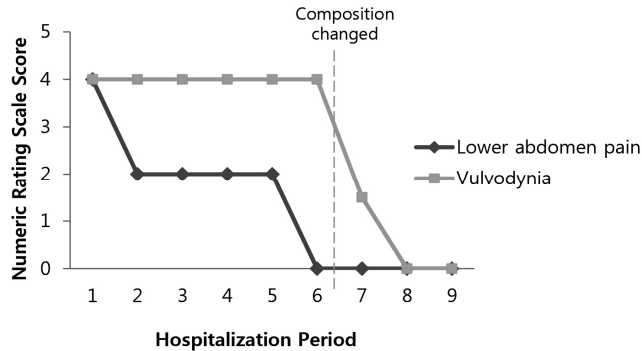


Fig. 2. NRS of chief pain during hospitalization in case 1

(ST36), 百會(GV20)에 1일 1회, 15분간 침 치료를 시행하였으며 중성어혈약침을 1일 1회, 關元(CV4), 氣海(CV6) 및 양子宮(Ex-CA1)의 각 혈위에 0.5ml 씩 시술하였다. 關元(CV4), 神闕(CV8), 中脘(CV12)에 1일 1회 20분간 간접구를 시행하였고 蛇床子湯을 활용하여 좌훈을 시행하였다. 하복부에 Hot pack, TENS를 1일 1회 20분 간 시행하였고 요배방광경에 건식 부항을 1일 1회 약 5분 간 부착하였다. 補虛湯 加減方을 식후 1팩 씩 1일 총 3팩 복용하도록 하였

다(Table 2).

14) 치료경과

증례 1 환자는 하복통과 음부 통증 및 하수감을 주소로 하는 환자로 평소 피로감, 변비, 장명, 팽만감 등의 소화불량을 호소하는 환자이다. 장기간의 항생제 치료로 인해 脾가 손상 받아 脾胃가 虛冷하고 氣가 허해지고 昇提하는 기능을 잃어 血이 氣를 따라 통하지 않아 鬱滯가 생겨 골반통이 발생한 것으로 보고 氣血虛弱과 寒凝血瘀가 挾雜된 것으로 파악하였

Table 2. Change in Composition of *Boheo-tang-gagambang*

		Amount of herbs (g)
Case 1	Day1 ~ Day6	加 牡丹皮, 榆根皮 各 6, 魚腥草 8, 升麻 2 去 金銀花, 狗脊, 連翹 增 鷄血藤, 陳皮, 黃芪 各 2 減 人蔘 4
	Day7 ~ Day9	加 白花蛇舌草 8, 檳榔 4 減 蒲黃 2
Case 2	Day1 ~ Day5	加 丹參, 牡丹皮, 榆根皮, 酸棗仁 各 6, 鷄內金, 荊芥 各 4, 香附子 8 去 人蔘, 五靈脂 增 陳皮, 玄胡索 各 4
	Day6 ~ Day12	去 酸棗仁, 香附子 增 黃芪, 麥門冬 各 2 減 丹參, 牡丹皮 各 2
	Day13 ~ Day15	加 白花蛇舌草 6
Case 3	Day1 ~ Day9	加 丹參, 牡丹皮, 榆根皮 各 6, 白花蛇舌草, 香附子 各 8 去 人蔘, 川芎, 狗脊, 五靈脂, 金銀花, 連翹 增 黃芪, 當歸, 玄胡索, 麥門冬 各 2
	Day9 ~ Day22	增 乾薑 2

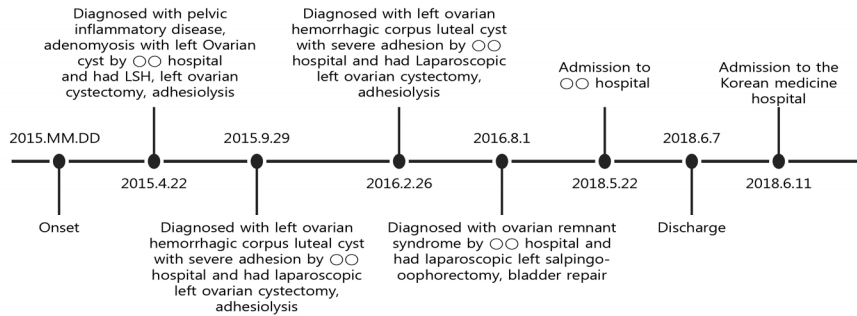


Fig. 3. Timeline of the patient's medical history in case 2.

다. 하복통은 입원 시 NRS4에서 2일째부터 호전되어 5일째에 NRS0으로 소실되었고 음부통은 입원 시 NRS4에서 7일째부터 호전되어 8일째에 소실되었다. 자궁하수감도 입원 2일째부터 소실되었으며 입원기간 동안 약물이나 치료에 따른 이상반응을 보이지 않았다(Fig. 2).

〈증례 2〉

- 1) 성명 : 송○○ (F/38)
- 2) 주증상 : 골반통, 하복통, 현훈, 상열감
- 3) 골반통 발병 시기 : 2015년 경
- 4) 입원 기간 : 2018년 6월 11일 ~ 2018년 06월 25일 (15일)
- 5) 과거력
 - ① 2005년경 우측 난소낭종으로 우측난소절제술 시행
- 6) 가족력 : 없음
- 7) 산과력 : 4-0-3-4
- 8) 월경력 : 2016.08.01 좌측난소절제술 후 폐경
- 9) 현병력

2015년 경 골반통 발생하여 ○○병원에서 2015년 4월 22일에 골반염증성질환, 자궁선근증, 좌측 난소낭종 진단 하에 복강경하 자궁경부상부절제술, 좌측 난소낭종절제술, 유착박리술을 시행하였다. 수술 후에도 극심한 복부통증을 호소하여 2015년 9월 29일

에 심각한 유착을 동반한 좌측 난소의 출혈성 황체낭종으로 진단 받고 좌측 난소낭종절제술, 유착박리술을 시행하였으나 지속적인 원인불명의 골반통 호소하여 2016년 2월 26일에 유착을 동반한 좌측 난소의 출혈성 황체낭종이 재발하여 좌측 난소낭종절제술, 유착박리술을 시행하였다. 이후로도 극심한 좌하복통을 호소하여 2016년 8월 1일 잔류난소증후군으로 진단받아 좌측난소관절제술을 시행하였다. 2018년 5월 22일 극심한 골반통 및 하복통 발생하여 ○○병원에서 2018년 5월 22일부터 2018년 6월 7일까지 입원하면서 염산페치딘주사(Pethidine HCl Injection) 및 앵스트랄설하정 200 μ g으로 통증관리를 하였다. ○○병원 입원 시 시행한 복부 및 골반 컴퓨터단층촬영(Computed tomography, CT) 검사, 소변 검사 및 위내시경 검사 상 특이소견 관찰되지 않았고 항생제 및 진통제 복용하였으나 골반통 및 하복통 별무 호전하여 2018년 6월 11일 집중적인 한방 치료를 위해 본원에 입원하였다(Fig. 3).

10) 약물력

- ① 오크돈정(Oxycodone hydrochloride 5mg) 1t pro re nata(PRN)
- ② 앵스트랄설하정 200 μ g(Fentanyl citrate micronized 314.2 μ g) 1t PRN

11) 望聞問切

- ① 舌診 : 舌苔薄白 青筋

- ② 皮膚 : 普
- ③ 寒熱 : 熱上衝, 惡冷風, 下腹冷, 足冷
- ④ 汗 : 普
- ⑤ 帶下 : 色(白), 量(少)
- ⑥ 食慾 : 無, 1일 2끼 1/2공기 씩 섭취
- ⑦ 消化狀態 : 不良, 쉽게 체하고 더부룩함
- ⑧ 大便 : 1회/일, 정상변, 찬 음식 먹으면 설사
- ⑨ 小便 : 6-7회/일, 야간뇨 0회/일, 배뇨통, 거품뇨
- ⑩ 睡眠 : 5시간/일, 천면, 통증으로 이각성

12) 입원 시 검사 소견

- ① 입원 시 활력징후 : 혈압 100/70mmHg, 맥박수 81회/min, 호흡수 20회/min, 체온 36.6℃
- ② 혈액검사 : cholesterol 219 mg/dl, monocyte 10.2%, lymphocyte 49.8% eosinophil 5.5%, white blood cell(WBC) 3.9 10³mm³, neutrophil 33.9%, RBC 3.73 10⁶mm³, hemoglobin 11.6 g/dl, hematocrit 34.9%, red cell distribution width(RDW) 10.7% 외 LFT, CBC 정상 소견
- ③ 소변검사 : epithelial 15-20 /LPF 외 U/A 정상 소견
- ④ 심전도 검사 : 정상
- ⑤ 흉부 및 복부 방사선 검사 : 정상

13) 치료내용

입원기간 동안 關元(CV4), 氣海(CV6), 天樞(ST25), 水道(ST28), 子宮(Ex-CA1), 三陰交(SP6), 足三里(ST36), 百會(GV20)에 1일 1회, 15분간 침 치료를 시행하였으며 증성어혈약침을 1일 1회, 關元(CV4), 氣海(CV6) 및 양 子宮(Ex-CA1)의 각 혈위에 0.5ml 씩 시술하였다. 關元(CV4), 神闕(CV8), 中脘(CV12)에 1일 1회 20분간 간접구를 시행하였고 玄胡索湯을 활용하여 좌훈을 시행하였다. 요배부에 Hot pack을 1일 1회 20분 간 시행하였고 요배방광경에 건식 부항을 1일 1회 약 5분 간 부착하였다. 補虛湯 加減方

을 식후 1팩 씩 1일 총 3팩 복용하도록 하였다 (Table 2).

14) 치료경과

증례 2의 환자는 골반과 하복부의 극심한 통증과 2018년 5월 22일 ○○병원에서 입원치료 시 진통제를 복용하면서 발생한 현훈, 상열감을 주소로 하는 환자이다. 수 차례의 반복된 수술로 인해 氣血이 손상되었고, 氣가 虛해져 血의 운행이 원활하지 않고 凝滯되어 골반통이 발생한 것으로 보고 氣血虛弱과 氣滯血瘀가 挾雜된 것으로 파악하였다. 골반과 하복부의 통증이 극심하여 ○○병원 입원 시에 경구 마약성 진통제로 통증 관리를 하였으나 경구진통제 복용 시 위통 및 소화불량 호소하여 본원 양방 가정의학과 의뢰 하에 6월 11일과 6월 13일에 각각 마트리펜패취 25 μ g/h(Fentanyl 2.75mg), 마트리펜패취 12 μ g/h(Fentanyl 1.38mg)를 적용하였고 ○○병원 퇴원 시에 처방 받은 오크돈정, 앵스트랄설하정 200 μ g은 통증 尤甚할 시 복용하도록 하였다. 골반통과 하복통은 입원 시 NRS6-7에서 입원 2일 째부터 호전되어 퇴원 시 NRS4-5로 감소하였다. 현훈 증상은 입원 4일 째부터 호전되어 9일 째에 소실되었고 상열감은 입원 2일 째부터 호전되어 퇴원 시 까지 80%로 호전된 양상을 유지하였다. 마트리펜패취의 용량을 줄이고 6월 16일부터 패취를 제거하여도 통증이 다시 심해지지 않았으며 오크돈정은 복용하지 않았다. 앵스트랄설하정 200 μ g은 입원 1, 2일 째 복용하였고 이후에는 양약을 복용하지 않아도 통증이 증가하지 않았다. 이후에는 10일, 13일 째에 복용하여 복용일 사이의 간격이 증가하였다. 또한 입원기간 동안 약물이나 치료에 따른 이상반응을 보이지 않았다(Fig. 4).

<증례 3>

- 1) 성 명 : 장○○ (F/56)
- 2) 주증상 : 하복통, 좌하지통, 우대퇴통, 전신통
- 3) 골반통 발병 시기 : 2017년 경
- 4) 입원 기간: 2020년 6월 11일 ~ 2020년 7월 2

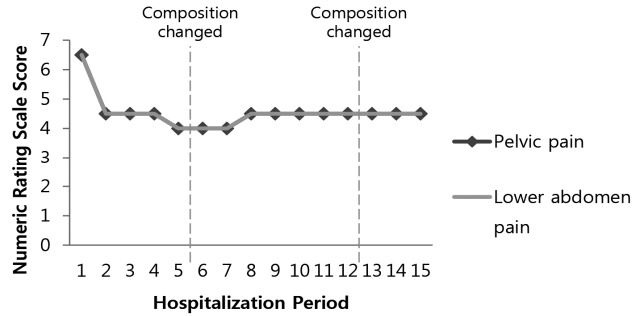


Fig. 4. NRS of chief pain during hospitalization in case 2

일 (22일)

5) 과거력

- ① 1990년 경 충수염으로 충수절제술 시행
- ② 1990년 경 제왕절개로 출산
- ③ 2013년 경 고혈압 진단
- ④ 2015년 경 자궁선근증, 요실금으로 부분자궁절제술, 우측난소절제술, 요실금 수술, 질 성형술 시행
- ⑤ 2015년 경 하지불안 증후군 진단
- ⑥ 2017년 경 공황장애 진단

6) 가족력 : 부, 모, 남동생 - 고혈압

7) 산과력 : 2-0-2-2

8) 월경력 : 2015년 경 부분자궁절제술, 우측난소절제술 후 폐경

9) 현병력

2017년 경 골반통 발생하여 2018년 경 △△병원에서 2015년 경 질 성형술 시 삽입한 보형물을 통증 유발 원인으로 진단하여 보형물 제거술을 시행하였다. 수술 후에도 지속적으로 골반통을 호소하여 2019년 8월 경 ○○병원에서 골반 내진 및 복부 초음파 상 복막 유착 및 골반울혈증후군으로 진단받고 지속적으로 외래에서 치료하였다. 2020년 3월 30일 ○○병원에서 만성골반통증후군, 복막 유착, 골반울혈증후군, 자궁내막증으로 진단받고 복강경하 자궁천골인대신경차단술, 유착박리술, 자궁경부제거술 시

행하였으나 호전이 없었다. 2020년 5월 6일 ○○병원에서 골반 내진 및 복부 초음파 상 유착 여부는 알 수 없으나 추후 발생할 수 있는 유착을 방지하기 위해 좌측 난소 절제술을 권유 받았으나 거부하고 적극적인 한방 치료를 위해 2020년 6월 11일 본원에 입원하였다(Fig. 5).

10) 약물력

- ① 데파스정 0.5mg(Etizolam 500µg) 1t hora somni(HS)
- ② 텔미트렌정 40mg(Telmisartan 40mg) 1t quaque die(QD)
- ③ 세레브렉스캡슐 100mg(Celecoxib 100mg) 1t PRN
- ④ 넵틴정(Sodium tianeptine 12.5mg) 1t bis in die(BID)
- ⑤ 인데놀정 10mg(Propranolol HCl 10mg) 1t BID

11) 望聞問切

- ① 舌 診 : 舌苔微厚 青筋
- ② 脈 診 : 細弱
- ③ 皮 膚 : 普
- ④ 寒 熱 : 顔面熱感, 手足冷
- ⑤ 汗 : 手足多汗
- ⑥ 帶 下 : 無
- ⑦ 食 慾 : 無, 1일 3끼 1/2공기 씩 섭취

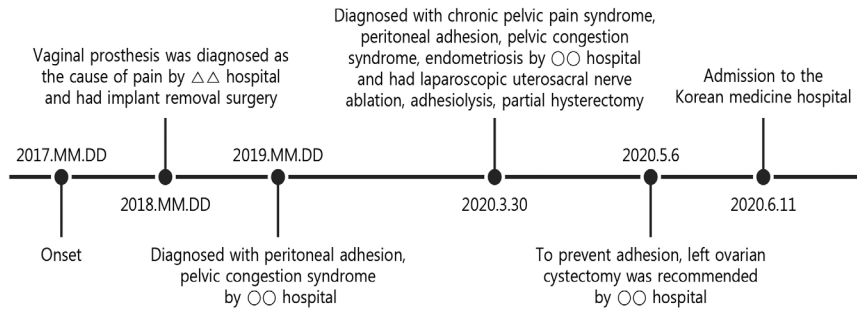


Fig. 5. Timeline of the patient's medical history in case 3.

- ⑧ 消化狀態 : 不良
- ⑨ 大便 : 1회/3~4일, 量少, 평소 변비경향, 잔변감 있음
- ⑩ 小便: 30회/일, 야간뇨 4회/일, 잔뇨감 있음
- ⑪ 睡眠 : 3~4시간/일, 입면난, 이각성, 천면

12) 입원 시 검사 소견

- ① 입원 시 활력징후 : 혈압 135/89mmHg, 맥박수 86회/min, 호흡수 18회/min, 체온 36.4℃
- ② 혈액검사 : WBC $4.2 \times 10^3/\mu\text{l}$, RBC $3.58 \times 10^6/\mu\text{l}$, hemoglobin 10.9 g/dl, hematocrit 34.2%, mean corpuscular hemoglobin concentration(MCHC) 31.9%, platelet crit (PCT) 0.12%, mean platelet volume(MPV) 6 fl 외 LFT, CBC 정상 소견
- ③ 소변검사 : 정상
- ④ 심전도 검사 : 정상
- ⑤ 흉부 및 골반 방사선 검사 : 정상

13) 치료내용

입원기간 동안 關元(CV4), 氣海(CV6), 天樞(ST25), 水道(ST28), 子宮(Ex-CA1), 三陰交(SP6), 足三里(ST36), 百會(GV20)에 1일 1회, 15분간 침 치료를 시행하였으며 증성어혈약침을 1일 1회, 關元(CV4), 氣海(CV6) 및 양 子宮(Ex-CA1)의 각 혈위에 0.5ml씩 시술하였다. 關元(CV4), 神闕(CV8), 中

脘(CV12)에 1일 1회 20분간 간접구를 시행하였고 玄胡索湯을 활용하여 좌훈을 시행하였다. 골반부에 Hot pack, TENS를 1일 1회 20분 간 시행하였고 요 배방광경에 건식 부항을 1일 1회 약 5분 간 부착하였다. 補虛湯 加減方を 식후 1팩 씩 1일 총 3팩 복용 하도록 하였다(Table 2).

14) 치료경과

증례 3의 환자는 여러 차례 시행된 수술로 인해 氣血이 손상되었고, 氣의 부족으로 血이 소통되지 못하고 凝滯되어 골반통이 발생한 것으로 보고 氣血虛弱과 氣滯血瘀가 挾雜된 것으로 파악하였다. 2020년 5월 6일 ○○병원 진료 시 처방받은 쉐레브릭스캡슐 100mg은 골반통이 尤甚할 시 복용하도록 하였다. 과거 진단 받은 고혈압, 공황장애, 불면으로 복용 중인 텔미트렌정 40mg, 넵틴정, 인데놀정 10mg, 데파스정 0.5mg은 입원 기간 동안 유지하였다. 하복통은 입원 시 NRS7에서 퇴원 시 NRS3-4로 감소하였고 우대 퇴통은 입원 시 NRS7에서 퇴원 시 NRS2-3으로 감소하였다. 좌하지통은 NRS7에서 입원 3일째부터 호전되어 퇴원 시 NRS3-4로 호전되었고 전신통은 입원 시 NRS3에서 9일째부터 호전되어 퇴원 시 NRS1로 감소하였다. 입원 전 진통제와 진통주사로 통증 관리를 하였으나 입원기간 내 통증 尤甚할 시 진통제를 복용하지 않고 대퇴부 통증 尤甚 시 대퇴부 통처에 습식 부항, TENS를 시행하였고 골반부

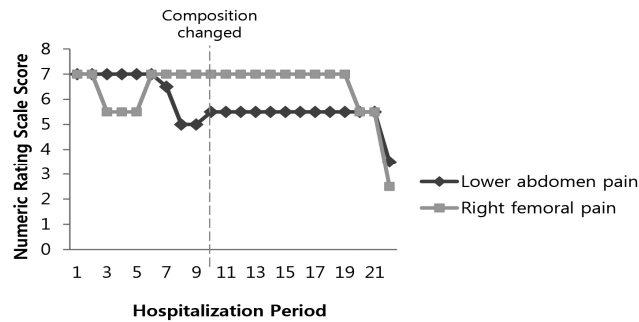


Fig. 6. NRS of chief pain during hospitalization in case 3

통증 尤甚할 시에 골반 및 둔부 통처에 증성어혈약 침치료를 시행한 후 통증이 감소하였다. 또한 입원기간 동안 약물이나 치료에 따른 이상반응을 보이지 않았다(Fig. 6).

고 찰

골반 강 내에는 생식기계, 비뇨기계, 일부 위장관계가 인접하여 각각의 복잡한 기능을 수행하고 있어 다양한 원인에 의한 통증이 흔히 발생할 수 있으며 이중 일부가 만성 통증으로 진행된다³⁾.

본 증례에서 나타난 만성 골반통의 원인이 되는 주된 부인과적 질환은 유착증, 골반울혈증, 난관난소염, 잔류난소증후군으로 볼 수 있다. 유착증은 복부수술 혹은 부인과 골반 수술 후 63~97%에서 발생하며 부인과 외래를 방문하는 경우의 10%는 유착으로 인한 만성 골반통이었다. 그러나 유착의 정도가 동통증상의 존재와 연관 관계를 가지는 것이 아니어서 유착 박리술을 받은 이후에도 통증이 완화되지 않는 경우가 많다⁴⁾. 골반울혈증은 골반 부위 복벽 및 골반 조직이 정맥의 울혈에 의해 팽창되고 과민해져 장운동이나 성관계 등 때 통증을 느끼는 것을 말하며 치료는 호르몬 억제와 정신요법, 행동 동통관리 등 다각적으로 접근하나 호전이 없는 경우 자궁절제술 및 자궁 부속기 절제술을 시행하는 경우도 있다²⁾.

난관난소염은 난관이 세균에 감염되어 염증이 발생한 것을 의미하며 주위의 골반 내 염증과 합병되어 발생하고 난소 주위 복막염을 유발하기도 한다. 급성기의 난관난소염에는 항생제를 투여하며 난관 농양, 난소 농양이 형성된 경우에는 수술을 시행한다¹¹⁾. 잔류난소증후군은 양측 난소 제거 후에도 기능성 난소 조직이 남아 통증을 유발하는 경우를 말하며 유착이 심한 상태에서 수술을 시행하거나 다수의 골반 장기에 대한 수술 후에 다발한다⁴⁾.

만성 골반통의 치료는 통증을 유발하는 특정 질환을 치료하도록 하며, 통증의 원인이 명확하지 않은 경우는 증상 완화를 위한 치료를 목표로 한다¹⁾. 기저 질환을 알 수 없는 경우에는 일차적으로 통증 관리를 위해 진통제, 항우울제, 항경련제, 호르몬제 등의 약물을 이용한 내과적 치료, 국소치료요법, 물리치료, 정신적 지지 등으로 치료를 시도한다³⁾. 기저 질환을 알 수 있는 경우에는 질환에 대한 내과적, 외과적 치료가 진행되는데, 외과적 치료로는 자궁절제술, 천골전신경절제술, 신경자극요법, 유착박리술 등을 시행하나³⁾ 자궁절제술을 받은 약 12%에서 여전히 골반통을 호소하며, 골반통을 호소하여 내원한 환자의 약 30%가 이미 자궁절제술을 받은 환자였다⁵⁾. 이처럼 만성 골반통은 의심되는 원인질환을 치료하여도 여전히 통증이 지속되거나 원인 병리와 통증 반응의 인과관계를 설명할 수 없는 경우가 많아 치

료에 어려움이 있다⁵⁾.

한의학에서 만성 골반통의 치료는 우선 원인이 되는 장부 및 질환을 감별하고 환자와 증상의 특성에 따라 변증을 구별하여 치료한다. 크게 不通則痛과 不榮則痛의 기전에 따라 虛實 간의 상호 관계를 파악하여 衝脈과 任脈의 氣血을 조절하고, 肝經, 腎經, 膀胱經, 督脈, 帶脈 등의 관련 경락을 고려하여 치료한다. 원인질환이 불명확한 경우에는 관련 臟腑經絡의 氣血을 조절하여 통증을 완화시키는 것을 목표로 한다^{7,8)}.

침치료에는 活血化瘀, 利氣止痛하는 天樞(ST25), 足三陰經의 交會穴로 活血化瘀調經하는 三陰交(SP6), 任脈과 足三陰經의 交會穴로 培腎固本, 補益元氣하는 關元(CV4), 調氣益元, 培腎補虛, 溫下焦, 營血理經帶하는 氣海(CV6), 補益腎氣, 調經止痛하여 여성생식기 질환에 효과가 있는 子宮(Ex-CA1) 등 부인과 질환에 대응하는 혈자리를 사용하여 活血祛瘀작용을 할 수 있도록 하였다¹²⁾. 요배통 및 하복통에 通絡止痛의 효능이 있는 水道(ST28)를 적용하였고 扶正培元, 益氣養血, 回陽固脫하는 足三里(ST36)를 사용하여 氣血을 補하도록 하였고 醒腦安神하는 百會(GV20)로 불면이나 정신적 스트레스를 완화하는 효과가 있도록 하였다¹²⁾.

약침 치료는 清熱涼血하는 梔子, 赤芍藥과 活血祛瘀하는 玄胡索, 乳香, 沒藥, 桃仁, 丹蔘, 蘇木¹³⁾으로 구성되어 活血祛瘀止痛 효과에 解熱消炎의 작용이 강화된 중성어혈약침을 이용하여 氣滯血瘀 또는 氣血의 循行이 불량하여 유발된 제반 통증에 이용하였다¹⁴⁾.

補虛湯은 본래 氣血不足으로 인한 각종 虛證에 사용하는 처방이나¹⁵⁾ 본 증례에서 처방한 補虛湯 加減方은 補虛湯에 活血祛瘀之劑, 補肝腎強筋骨之劑, 清熱燥濕之劑 등을 가하여 통증을 유발하는 瘀血, 濕熱 등을 제거하여 疏通시키므로 본 3 증례에서 보이는 虛實挾雜으로 발생한 만성 골반통에 투여하는 것이 유효할 것으로 보고 활용하였다. 補虛湯은 《丹溪心法附餘》¹⁶⁾에서 기원하여 《醫學入門》에서 최초로

補虛湯이라 명명하였다¹⁵⁾. 補虛湯은 補氣補脾하는 人蔘, 白朮, 活血和血하는 當歸, 川芎, 補氣하는 黃芪, 甘草, 順氣하는 陳皮, 溫胃和胃하는 生薑 등으로 구성되어 人蔘, 白朮, 黃芪는 補氣益氣作用을 하고, 當歸, 川芎은 養血作用을 하여 전체적으로 補氣補血하는 처방이다¹⁶⁾. 補虛湯 加減方은 氣血을 大補하는 補虛湯에 活血祛瘀之劑인 鷄血藤, 五靈脂, 澤蘭, 牛膝, 桃仁, 紅花, 玄胡索, 蒲黃을 加味하여 제반 어혈성 통증에 효과가 있도록 하였다. 골반, 복부, 요천추부, 또는 둔부의 통증을 개선하기 위해 補肝腎強筋骨之劑인 杜仲, 狗脊, 續斷, 木瓜를 加味하였다. 健脾之劑인 神麴, 白茯苓, 砂仁을 加味하여 약물의 소화흡수를 돕도록 하였다. 그 외 生津潤燥하는 麥門冬, 溫中逐寒하는 乾薑, 溫經通脈하는 桂枝, 清熱燥濕하는 黃芩, 土茯苓, 清熱解毒하는 金銀花, 連翹를 加味하여 만성 골반통을 야기하는 濕痰, 濕熱, 風寒, 肝血不足의 제반 병기에 적용하였다¹⁷⁾.

증례 1의 환자는 피로감과 하수감을 호소하여 氣血을 補하기 위해 補中益氣하는 黃芪를 증량하였고, 기혈이 鬱滯되어 발생한 어혈을 제거하고 소통시키기 위한 목적으로 鷄血藤을 증량하고 活血祛瘀止痛하는 牡丹皮를 가하여 瘀血로 인한 골반통에 적용하였다¹⁷⁾. 평소 호소하는 상열감을 氣血虛로 인한 虛熱로 판단하여 虛熱에 禁하는 人蔘, 狗脊을 去하였고, 清熱작용이 강한 金銀花, 荊芥, 連翹를 去하였다¹⁸⁾. 질염과 난소난관염이 있어 解毒작용을 하여 항염증 효과가 있는 榆根皮, 魚腥草, 升麻를 가하였다. 10월 21일부터 하복통이 소실되어 익일부터 기존 처방에서 行血化瘀하는 蒲黃을 감량하고 질염으로 인한 흰색의 묽은 분비물이 지속되어 清熱解毒하는 白花蛇舌草, 殺蟲破積하는 檳榔을 가하여 항염 및 항균 작용을 보강하였다¹⁷⁾.

증례 2의 환자는 活血祛瘀止痛하는 丹蔘, 牡丹皮와 理氣調經하는 香附子를 가하여 혈의 정체를 풀어 통증을 완화시키도록 하였다. 소화불량이 심하여 소화기능저하에 慎用하는 五靈脂를 去하고 健胃消食하

는 鷄內金을 加하였다. 속면을 취하지 못해 養心安神하는 酸棗仁을 加하였고 祛痰, 消腫解毒하는 檣根皮를 加하여 자궁선근증, 난소낭종 등의 질환에 적용할 수 있도록 하였다. 기력저하가 지속되어 氣血을 補하기 위해 6월 17일부터 기존 처방에서 補中益氣하는 黃芪를 증량하였고, 상열감의 호전도가 낮아 補陰하는 麥門冬을 증량하여 清熱할 수 있도록 하였다¹⁷⁾. 천면 증상이 호전되어 養心安神하는 酸棗仁을 去하고, 골반과 하복부의 통증이 호전되어 香附子를 去하고 丹參, 牡丹皮를 감량하였다¹⁸⁾. 6월 24일부터 퇴원 시까지는 이전 처방에서 清熱利濕, 解毒消癰하는 白花蛇舌草를 加하여 골반염증성질환에 대한 항염증 효과를 더하도록 했다¹⁷⁾.

증례 3의 환자는 氣血이 부족하여 소통이 안되어 발생한 瘀血로 인한 골반통에 대한 진통효과를 증대시키기 위해 玄胡索을 증량하고 活血祛瘀止痛하는 丹參, 牡丹皮와 理氣調經하는 香附子를 加하였다. 祛痰, 消腫解毒하는 檣根皮를 加하여 자궁내막증 등의 질환에 적용할 수 있도록 하였다. 下腹冷하며 소화불량을 동반한 복통이 지속되어 風寒의 병기로 인한 것으로 보고 6월 21일부터 퇴원 시까지는 이전 처방에서 溫中逐寒하는 乾薑을 증량하여 복통을 완화시키도록 했다^{17,18)}.

뜸 치료는 關元(CV4), 神闕(CV8), 中脘(CV12) 부위에 간접구를 시행하여 中下焦에 온열자극을 가하여 氣血순환을 증진시켜 진통효과를 내도록 하였다¹²⁾.

좌훈 치료를 시행하여 외음부 및 골반의 온열 자극을 통해 혈류 순환을 증진시키고 골반을 이완시켜 골반통, 하복통 및 요통에 효과가 있도록 하였다. 증례 1의 환자는 질염 및 다량의 백색 대하 증상이 있어 祛風燥濕, 殺蟲하며 살균작용이 있는 蛇床子湯을 좌훈치료에 이용하였고 증례 2, 3의 환자는 活血理氣止痛하며 진통, 진정 및 진경작용을 하는 玄胡索湯을 적용하였다¹⁸⁾.

물리치료는 통처에 Hot pack 적용하여 온열자극

을 가하고 근육을 이완시켜 통증이 완화되도록 하였다. 피부에 전류 펄스를 흘려 말초신경을 자극하는 작용을 하는 TENS를 골반 및 통처에 시행하여 통증을 조절하였고¹⁹⁾ 要背膀胱經에 건식 부항을 시행하여 음압작용을 통해 근육을 이완시키고 膀胱經의 背膕穴을 자극하여 신체기능을 증진시키도록 했다²⁰⁾.

3명 환자의 치료 기간은 각각 9, 15, 22일 이었으며, 평균 15일이었다. 증례 1과 증례 2의 환자는 입원 2일째부터, 증례 3의 환자는 7일째부터 골반통이 호전되는 양상을 보였다. 증례 1의 환자는 퇴원 시 골반통이 NRS0으로 통증이 소실되어 크게 호전되는 양상을 보였다. 증례 2와 3의 환자는 각각 NRS3-4, NRS4-5로 호전되어 증례 1의 환자보다 호전도가 낮았으나 진통제에 대한 의존도가 감소하여 만성 골반통에 대한 유의한 효과가 있는 것을 확인할 수 있었다. 3례 모두 입원 기간 동안 골반통 외의 제반 증상들도 호전을 보였다. 또한 치료 기간 동안 약물이나 치료에 따른 이상반응이 관찰되지 않았으므로 한방 복합치료를 안전하며 효과적인 치료 방법으로 볼 수 있다.

본 증례를 통해 한방 복합치료가 만성 골반통에 유의한 효과가 있는 것을 확인하였으나 침구치료, 한약, 좌훈, 물리치료 등 여러 치료를 병행하여 각각 치료의 기여도를 파악하기 어렵다는 점, 증상에 대한 평가가 설문지 등 객관적 평가 지표를 통해 전반적인 삶의 질의 측면에서 평가되지 못하고 호소 증상에 대한 환자의 주관적인 평가에 의해 이루어 졌다는 점에서 그 한계가 있었다. 추후 만성 골반통에 대한 한방 복합치료 효과에 대한 다양한 임상례 및 대조군 연구와 체계적인 삶의 질 평가에 대한 연구가 필요하다고 사료된다.

결론

D 한방병원 한방부인과에 만성 골반통을 주소로 입원한 여성 환자 3례에게 한방 복합치료를 시행한

결과 만성 골반통 및 제반 증상이 호전되었다. 본 치험례를 통해 만성 골반통에 대한 한방 복합치료가 효과가 있었음을 확인하였다.

참고문헌

1. American College of Obstetricians and Gynecologists Committee on Practice Bulletins. American College of Obstetricians and Gynecologists Practice Bulletin NO. 51. Chronic Pelvic Pain. *Obstet Gynecol.* 2004; 103(3):589-605.
2. Korean Society of Obstetrics and Gynecology. *Gynecology*. 5th ed. Seoul:Goryueyuihak. 2015:132-46.
3. Mathias SD, Kuppermann M, Liberman RF, Lipschutz RC, Steege JF. Chronic pelvic pain: prevalence, health related quality of life, and economic correlates. *Obstet Gynecol.* 1996;87(3): 321-27.
4. The Korean Society of Chronic Pelvic Pain. *Chronic Pelvic Pain*. Seoul:Koonja publisher. 2013:3-12, 132-46, 177-84.
5. Renaer M. Chronic pelvic pain without obvious pathology in women: Personal observation and a review of the problem. *Eur J obstet Gynecol.* 1980;10:415-63.
6. Stones W, Cheong YC, Howard FM, Singh S. Interventions for treating chronic pelvic pain in women(Review). *The Cochrane database of systematic review.* 2005;2:1-30.
7. Kim SY, Yoon JW. *The Study on Chronic Pelvic Pain in Oriental and Occidental Medicine*. Research Institute of Korean Medicine of Dongguk University. 1996;5(1): 15-31.
8. Lee TK. A Literature Review of Chronic Pelvic Pain. *J Korean Obstet Gynecol.* 1997; 10(17):111-9.
9. Kim JH, Kang NH, Chae MS, Hwang DS, Lee JM, Lee CH, et al. 6 Case Series of the Chronic Pelvic Pain by Korean Medicine Therapies. *J Korean Obstet Gynecol.* 2015; 28(2):143-55.
10. Yi YJ, Yang SI, Han IS, Park HJ, Bae SJ, Lee DN. Treatment of chronic pelvic pain and complications of post-ovarian cystectomy with laparoscopy: a case report. *J Korean Obstet Gynecol.* 2006;19(4):287-97.
11. The Society of Korean Medicine Obstetrics and Gynecology. *Oriental Obstetrics and Gynecology*. Seoul:Euseongdang. 2012:98-113.
12. The compilation committee of Gyunglak hyunghyulhak. *Daehakgyunglakhyunghyulhakgaksang, ha.* 6th ed. Daejeon:Jongryeonamu. 2012: 188-91, 196-7, 213-30, 282-92, 968-75, 980-4, 1093-9, 1147.
13. Baek SE, Jang SB, Yoo JE, Choi KH, Yoo DY. Clinical Study for Three Cases of Hysterectomy Treated by Boheo-tang Gagambang with Acupuncture and Moxa. *J Korean Obstet Gynecol.* 2015;28(3):119-27.
14. Yoon JW, Kim SJ. A Review of Clinical Study on Jungsongouhyul Pharmacopuncture Treatment Published in Korea. *J Korean Med Rehabil* 2017;27(4):75-84.
15. Lee C. *Wonbon Pyenju Uihakipmun(Ha)*. Seoul: Namsandang. 1991:2136.
17. Ju DG. *Dangyesimbeopbuyeo*. Seoul: Daeseongmoonhwasa. 1982:749-63.
18. The compilation committee of Herbology. *Herbology*. 3rd ed. Seoul:Younglim publisher.

- 2008:154-8, 186-90, 208-9, 240-3, 235-8, 256-7, 269-71, 315-6, 336-8, 345-7, 375-7, 389-91, 392-3, 396-7 420-1, 412-3, 416-7, 441-2, 448-51, 451-2, 458-9, 462-7, 471-2, 478-9, 482-3, 530-2, 573-9, 603-6, 609-10, 628-9, 645-7, 733.
19. Lim EM. Gynecological Herbology. Seoul: Jeongukeuihaksa. 2005:13-8, 50-2, 56-9, 90, 124, 131, 220, 258-60, 278-80, 286-8, 326-9, 334-7, 350-3.
20. DeSantana JM, Walsh DM, Vance C, Rakel BA, Sluka KA. Effectiveness of Transcutaneous Electrical Nerve Stimulation for Treatment of Hyperalgesia and Pain. *Curr Rheumatol Rep.* 2008;10(6):492-9.
21. Lee BY, Song YK, Lim HH. Literature Investigation Regarding Cupping Therapy and Analysis of Current Professional's Cupping Treatment. *J Oriental Rehab Med.* 2008;18(2): 169-91.

ORCID

- 윤희재 <https://orcid.org/0000-0002-5102-1317>
김혜원 <https://orcid.org/0000-0002-0737-9338>
백선은 <https://orcid.org/0000-0002-8345-1864>
유정은 <https://orcid.org/0000-0001-7087-1635>