

『傷寒論』 辨病診斷體系에 근거하여 柴胡桂枝湯 투여 후 호전된 알러지성 피부염 증례 1례

정재원¹⁾, 이성준[#]

전라북도 전주시 덕진구 사근1길 10 2층 해빛 한방병원*

서울 강남구 압구정로46길 5-6 로데오스타 A동 4층 정인 한의원[#]

Allergic Contact Dermatitis Treated by Sihogyjeji-tang Based on *Shanghanlun* Provisions

Jae-won Jeong*, Sung-jun Lee[#]

Habit Korean Medical Hospital, 2F, 10, Sageun 1-gil, Deokjin-gu, Jeonju-si, Jeonlabuk-do, Republic of Korea*

Jung-In Korean Medical Clinic, 4F, 5-6, Apgujeong-ro 46-gil, Gangnam-gu, Seoul, Republic of Korea[#]

Objective: This study aimed to report the improvement in a patient with allergic contact dermatitis treated with Sihogyjeji-tang based on the *Shanghanlun* disease pattern identification diagnostic system (DPIDS).

Methods: According to the *Shanghanlun* DPIDS, the patient with allergic contact dermatitis was diagnosed with greater yang disease chest bind (*Shanghanlun* provision 146), and was administered Sihogyjeji-tang for 90 days. The results were evaluated using the Dermatological Life Quality Index (DLQI) and a visual analog scale (VAS).

Results: After taking Sihogyjeji-tang for 90 days, the DLQI decreased from 28 points to 8 points and the VAS decreased from 10 points to 3 points.

Conclusions: This case shows the potential of treatment through herbal medicine for allergic contact dermatitis using the *Shanghanlun* DPIDS.

Key words: Sihogyjeji-tang, allergic contact dermatitis, *Shanghanlun*, disease pattern identification diagnostic system (DPIDS), greater yang disease chest bind

* Corresponding author : Habit Korean Medical Hospital, 2F, 10, Sageun 1-gil, Deokjin-gu, Jeonju-si, Jeonlabuk-do, Republic of Korea, E-mail : weiwei0412@naver.com

· Received : 2021/12/5 · Revised · 2021/12/25 Accepted : 2021/12/31

서 론

접촉피부염(contact dermatitis)은 외부 물질과의 접촉에 의하여 유발되는 습진성 피부염을 지칭하며 보통 알러지 접촉 피부염(allergic contact dermatitis)과 자극 접촉 피부염(irritant contact dermatitis)으로 분류된다¹⁾.

이중 자극 접촉피부염은 해당 자극을 주면 누구에게나 발생되지만 알러지성 접촉피부염은 이와 달리 정상인에게는 항원이라 불리는 원인물질에 접촉이 되더라도 증상이 발생하지 않고 특별히 알레르겐에 감작되어 있는 특정 사람에게만 습진성 피부염을 일으킨다. 급성기에는 홍반과 여러 소수포 및 수포 병변이 진행되고 자극에 의해 진물이 날 수 있으며 아급성기에는 경계가 불분명한 홍반과 인설이 발생하고, 만성이 되면 건조해지고 인설이 나타나 경우에 따라 태선화된다²⁾.

이러한 임상 양상은 아토피와의 감별이 필요한데 아토피 피부염과 알러지성 접촉 피부염의 연과성은 이미 많이 연구되어 있으며 피부장벽이 손상되어 있는 아토피피부염 환자의 장기적인 피부 외용제 사용은 접촉피부염을 상당히 높은 비율로 유발시킬 수 있다고 보고 되어있다³⁾.

알러지성 접촉피부염은 외부의 자극성 물질에 대한 방어기능의 손상과 여러 염증 반응이 관여하는 것으로 추정되는 지연성 과민반응의 대표적인 반응이나 자세한 기전은 아직 연구되어야 할 부분이 많고 서양의 학에서는 일반적인 습진 치료에 준하여 치

료가 이루어지며 주로 항히스타민과 스테로이드제를 사용한다⁴⁾.

알러지성 접촉 피부염에 대한 기존 연구는 外用藥, 藥針, 防風通聖散加減方으로 치료한 증례 1례⁵⁾와 경피적외선조사요법과 鍼治療를 통해서 치료한 증례 1례⁶⁾ 畝岩鍼法으로 치료한 증례 1례⁷⁾ 등이 있었다. 이외에는 苦蔘, 黃芩의 단일 한약재 추출물을 이용한 동물 실험 연구^{8,9)}, 그리고 세포면역 활성 관련 세포실험연구¹⁰⁾가 보고된 바 있다. 한약 투여에 의한 치료 증례는 麻黃湯 투여 증례¹¹⁾가 유일하다.

『傷寒論』은 과거 外感을 원인으로 하는 질환만을 위한 서적으로 알려져 있었으나 노¹²⁾ 등이 고문자적 해석을 제안하였고, 이¹³⁾ 등이 辨病診斷體系를 제시하면서 원문에 입각한 진단체계로서 다양한 질환에 활용되고 있다.

본 증례에서는 『傷寒論』 辨病診斷體系와 고문자 해석에 근거하여 알러지성 접촉 피부염 환자에게 柴胡桂枝湯을 투여하여 호전된 환자의 증례를 분석하여 『傷寒論』 146조의 ‘支’에 대한 지견을 얻었기에 이를 보고하는 바이다.

증 례

본 증례에 대한 연구는 환자의 진료기록을 중심을 기술되었으며, 저자의 ‘연구윤리 서약서’, 환자의 ‘연구자료 활용 동의서’등 서면 동의를 바탕으로 진행되었다.

1. 환자 기본 정보

남성 / 41세 / 기혼 / 한의사

2. 주소증(c/c) : 손가락 손등에 발생한 습진. 증상이 진행 중일 때에는 특정한 청소 세제에 의해 피부소견이 악화되며, 평소에 사용하던 화장품, 맛사지 크림 등에도 반응함. 야간 소양감이 심하며 열상 부위에는 진물이 흐르고 통증으로 인해 손가락의 굴신이 어려움. 전반적인 홍반이 관찰됨. 습진의 부위가 손가락에서부터 시작하였고 현재에도 손가락과 손등부위만 마지막까지 남아서 해결되지 않고 있음. 환절기에 심해지고, 스트레스를 받는 경우 심해짐

3. 발병일(o/s) : 초등학교 5학년 발생 이후 호전과 악화를 반복하고 있음.

4. 현병력(history) :

1) 최초 발생은 초등학교 5학년 때 손가락에서부터 시작된 피부염이 얼굴 까지 퍼져 진물이 흐르는 양상이었고 스테로이드 제제를 복용하면서, 이후에는 양호한 상태를 유지하였음.

2) 대학교 때 다시 심해져서 예과 2학년 당시에는 얼굴까지 진물이 흐르는 상황이 발생하였고, 스테로이드와 한약을 복용하며 관리하였음.

3) 2015년도 3월 결혼을 준비하며 다시 손에 피부염 발생. 손에서 가장 심하게 발생하고 얼굴까지 증상이 나타남. 스테로이드를 사용하다가 중단하고, 去桂加苓朮湯을 1년 이상 복용하여 호전된 상태를 유지했음.

4) 2020년 9월에 다시 손에 증상이 발생하여 去桂加苓朮湯을 다시 복용하였으나 호전되지 않아, 경구용 스테로이드 제제도 다시 복용하였으나, 이번에는 다른 양상의 피부질환이 上肢와 허벅지 부위에 발생하였음.

5. 가족력 : 부친, 당뇨로 인해 복약 중임

6. 과거력 : 별무

7. 현재 복용중인 약물 : 없음

8. 주요 임상 증상

1) 食慾 : 식사량이 적지 않은 편이지만, 스트레스 상황에서는 식사량이 감소함

2) 消化 : 평소 특별한 불편감은 없으나, 조금만 늦은 시간 야식은 다음날 소화기에 불편함을 야기함

3) 口部 : 보통, 음주는 자제 중

4) 汗出 : 식사할 때나 일을 한 때 땀이 많이 나는 편, 그러나 피부 염증 소견이 심해질 때는 오히려 땀이 감소함

5) 大便 : 1회/1일, 시원하지 않고, 시간이 오래 걸리는 편

6) 小便 : 5-6회/1일

7) 寒熱 : 더위를 많이 타지만, 추위에도 민감하며, 매년 환절기마다 피부염 소견이 나타남

8) 頭面 : 종종 두통 발생. 스트레스 상황에서 편측 통증

9) 呼吸 : 별무

10) 胸部 : 별무

- 11) 腹部: 별무
- 12) 睡眠: 23:30 취침 - 07:30 기상. 낮에 강 의 시간에도 자주 졸게 됨
- 13) 身體: 별무
- 14) 性慾: 별무
- 15) 스트레스 대응방식: 일단 참는 편. 최 대한 회피할 수 있는 만큼 회피한 다음 몰아 서 상황을 정리하느라 힘들어 함

9. 진단 및 평가 방법

1) 辨病診斷 및 條文의 선정(Tab. 1)

(1) 臨床所見

① 손가락과 손등에 발생한 습진으로 소 양감, 열상, 홍반, 진물 등을 동반된 상태이 며, 시작할 때 손에서 시작하고, 관해 시에 도 손가락 관절 쪽의 병변은 좀처럼 완전히 소실되지 않았다는 점에 주목함

② 한의사 업무를 시작한 이후로는 침치 료, 수기치료, 추나치료 등 손을 많이 사용 하였을 때 손가락 관절 부위에 습진이 재발 하였음. 수기치료 시에 사용하는 맛사지 크 림이 알러지성 피부염 악화 원인인 것으로 판단함

(2) 辨病 診斷: 太陽病 結胸

① 관해 되었던 피부염 증상이 병원급으 로 사업규모를 확장하면서 과로하였고, 스 트레스를 받으면 식욕감소, 야식으로 인한 소화기의 문제, 두통 등과 함께 피부 소견이 악화됨

② 심리적 스트레스를 적절하게 해결하 지 않고, 일단 계속 참으면서 일을 진행하는

모습과 함께 주소증이 지속적으로 악화됨.

이를 근거로 하여 太陽病 結胸으로 진단 하였음.

(3) 條文 診斷: ⑮¹⁴⁶ 傷寒六七日, 發熱微惡寒, 支節煩疼, 微嘔, 心下支結, 外證未去者, 柴胡桂枝湯主之,

① 發熱微惡寒: 더위와 추위를 모두 힘들 어하며 증상의 악화가 온도에 민감한 영향 을 받음.

② 支¹⁴節煩疼: 해당 증상이 손가락에서 부터 시작하였고 마지막까지도 손가락 손등 부위가 해결 되지 못한 채 남아있음.

③ 微¹⁵嘔: 피로한 상황, 특히 늦은 밤 또 는 8~10시 등 조금만 늦은 시간에 음식을 섭취하면 조금 먹었음에도 불구하고 과식한 것처럼 느껴지는 소화기의 불편감과 함께 다음날 피부에 불편한 감각을 느낌.

④ 外¹⁶證未去者: 일을 진행할 때 계속 외부의 의견을 구하며, 스스로 결정을 내리 지 못함.

위 진단내용을 근거로 하여 太陽病 結胸 146條 柴胡桂枝湯 조문을 진단(Tab. 1)하였 다.

2) 치료 평가 도구

DLQI는 현재까지 아토피피부염, 건선, 여드름 등 36가지 이상의 피부 질환과 관련 된 삶의 질 평가에 사용되고 있다¹⁷⁾. 피부 질 환으로 인해 일상생활에서 겪는 어려움을 항목별로 4단계 척도에 따라 3, 2, 1, 0점을 부여하여 점수의 합(0~30점)으로 피부질환 이 삶의 질에 영향을 미치는 정도를 정량화

한다. 최저 점수는 0점, 최고 점수는 30점으로 수치화 되며, 이 연구에서는 높은 점수일수록 피부질환이 환자의 삶의 질에 더 큰 악영향을 미치는 것을 의미한다.

또한 피부 상태에 대해서 환자가 느끼는

주관적인 호전 정도를 비특이적 평가도구인 Visual Analogue Scale(VAS)를 이용하여 평가하였다. 초진 당시 피부 증상이 심하게 불편한 상태를 10, 전혀 불편감이 없는 상태를 0으로 표시하였다.

Table 1. The Main Diagnostic Points of This Case

Interpretation of Etymology	Expression in the provision of <i>Shanghanlun</i>	Related Patient Information
Greater yang disease	大陽病	Disease worsen when acupuncture treatment increases
Chest bind	結胸	Disease begins with economic stress
Mild aversion to cold with fever	發熱微惡寒	Patient hate both cold and hot, and symptoms worsen during the change of seasons
Finger or toe	支	Dermatitis that occurs only in hands.

10. 치료적 중재

1) 한약 투여

柴胡桂枝湯을 2020년 11월 27일부터 2021년 3월 18일까지 112일의 진료 기간 중 90일 분을 투약하였으며, 1일 3회, 1회 120 mL을 복용하도록 하였다. 자세한 탕전 방법은 아래 (Tab. 2)와 같다.

2) 생활 지도

신체적으로 손가락에 과도한 힘을 사용하는 동작을 줄이고 심리적으로도 쥐고 있는 부분을 내려놓을 것을 지도함. 또한 모든 의사 결정은 본인이 하는 것임을 인지시키고 외부에 투사하는 습관을 버릴 것을 권함

11. 치료기간 및 경과

1) 기간:

2020년 11월 26일 - 2021년 3월 18일

2) 경과 (Fig. 1, 2, 3, 4 참고)

(1) 초진일 (2020년 11월 26일) : 손등과 손가락 사이 부위에 습진양상의 피부염이 심하게 발생. 주먹을 쥐거나 손을 사용하는 일반적 동작들이 힘들고 가만히 있어도 해당 부위 열감 통증이 있으며, 야간 소양감 발생

· DLQI : 28점 · VAS : 10점

(2) 2020년 12월 29일 재진 (柴胡桂枝湯 복용 30일): 초반에 손가락이 조금 더 붓고 아파지는 듯한 날이 일주일 정도 있어서 전화 문의가 옴. 병이 진행과정에 있어 그럴 수 있다고 설명하고 이어서 복용하도록 티칭. 통화 후 이튿날부터는 서서히 부종이 가라앉으면서 통증도 감소하고 열상부위들이 조금씩 감소하기 시작

· DLQI : 20점 · VAS : 7점

(3) 2021년 2월 18일 재진 (柴胡桂枝湯 복용 60일) : 손가락에 증상들이 호전 악화를 반복하나 이전처럼 엄청 가렵진 않음. 야간 소양감이 호전되어 전반적인 열상의 증가가 감소하였음. 증상들이 주로 손가락 사이 부위에 남아있음. 손가락 사이부분은 더 서로 접촉이 잦은 부위기 때문에 치료 속도가 가장 더딜 수 있음을 설명함.

· DLQI : 15점 · VAS : 5점

(4) 2021년 3월 4일 재진 (柴胡桂枝湯 복용 75일) : 손등 부위 붉은 부분이 많이 줄어들고 전반적인 열상, 홍반, 소양감 모두 감소. 통증이 많이 감소하여 손가락 굴신에 크게 불편감이 없음.

· DLQI : 9점 · VAS : 4점

(5) 2021년 3월 18일 재진 (柴胡桂枝湯 복용 90일) : 손가락 사이 상처부위도 많이 감소함. 야간 소양감 없음 일상생활 불편감 감소. · DLQI : 8점 · VAS : 3점

위와 같은 치료 경과를 CARE guideline에 따라 연대표로 작성하면 Fig. 1과 같다.

환자는 90일간 柴胡桂枝湯을 복용하면서 VAS와 DLQI가 지속적으로 감소하였으며, 치료일정에 대한 순응도가 양호한 편이었다. 홍반, 열상, 소양감, 진물 등 소견도 역시 지속적으로 감소하였고, 환자도 역시 증상이 감소하면서 3회차 방문시에 “한약으로 인해 증상이 개선되고 있으며 지속적인 복용을 통해 나올 것 같다”, “생활지도 사항도

Table 2. Composition and Administration of Sihogyje-tang¹⁸⁾

Scientific name	Daily dose(g)
Cinnamomi Ramulus	4.5
Scutellariae Radix	4.5
Ginseng Radix	4.5
Glycyrrhizae Radix	3
Pinelliae Rhizoma	4.5
Paeoniae Radix	4.5
Zizyphi Fructus	4.5
Zingiberis Rhizoma	4.5
Recens	
Bupleuri Radix	12
Total amount	42

Dried herbs above were decocted in boiled water. 120cc tid, 15 days.

잘 지키고 있다”는 등의 진술을 하여 긍정적인 전망을 하고 있음을 알 수 있었다 (Fig. 1). 15일 간격으로 추가진료를 하는 동안 VAS는 1회차 진료시 10점, 2회차 진료시 7점, 3회차 진료시 5점, 4회차 진료시 4점, 5회차 진료시 3점으로 지속적으로 감소하여, 중간에 악화되거나 하지 않고 일관되게 호전 반응이 지속되고 있었다 (Fig. 2).

DLQI 역시 1회차 28점, 2회차 20점, 3회차 15점, 4회차 9점, 5회차 8점으로 개선되는 경과를 확인할 수 있었으며 (Fig. 3), 설문지 항목 중 특히 “피부 문제 때문에 얼마나 당황하거나 혹은 신경이 쓰였습니까?” 항목에 대해서 환자는 많은 만족감이 있었으나, “피부가 얼마나 가렵거나 쓰라리거나 아프거나 화끈거렸습니까?” 항목은 좀처럼 해결되지 않았으며, 이는 생활 지도 상에서 지속적인 진료 행위로 인한 손의 과도한 사용과 좀처럼 내려놓아지지 않는 경제적인 압박에 대한 부분 때문인 것으로 사료된다.

진료 일정 별로 확인한 육안적 피부소견은 Fig. 4 와 같다. 이러한 과정 동안 환자는 초 반 일주일 동안 붓기와 약간의 통증증가를

호소하였으나 병변의 진행과정의 일환으로 보였고, 이후 추가적인 복용에서는 점차 호전되어 한약의 부작용으로 판단되지는 않았다.

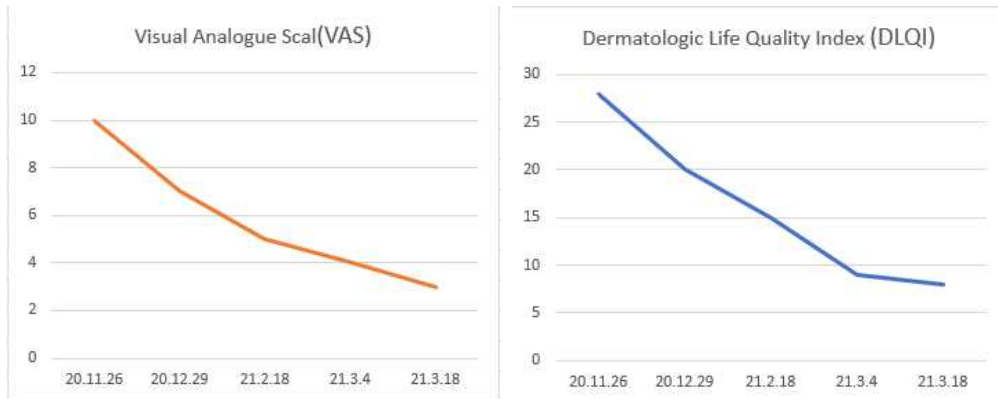


Figure 2. Visual analogue scale(VAS) about Figure 3. Dermatology life quality index (DLQI)

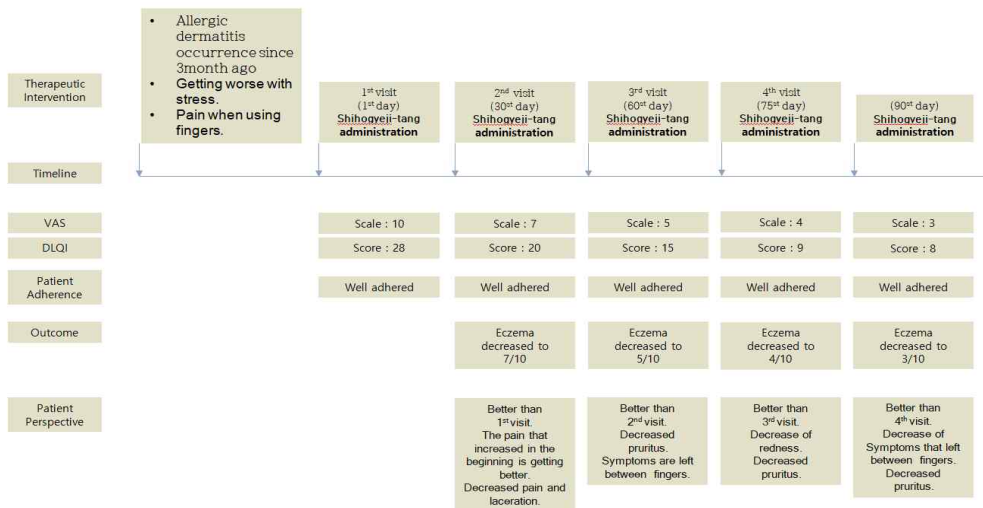
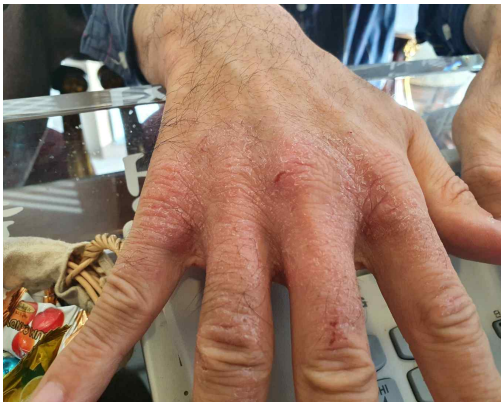
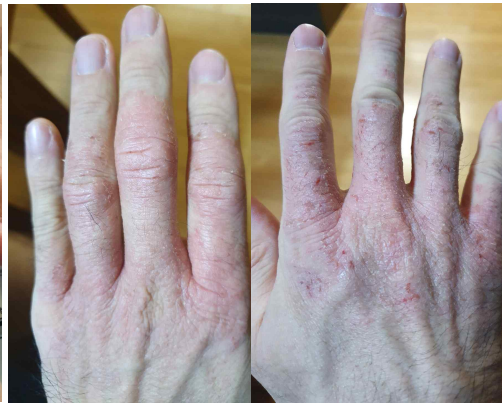
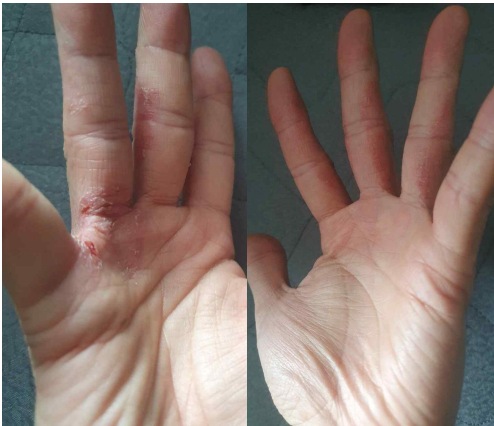Figure 1.meline analysis of this case. This figure's categories such as Therapeutic intervention, Timeline, Disease status(DLQI, VAS), Patient adherence, Outcome, Patient perspective follow the CARE guideline.



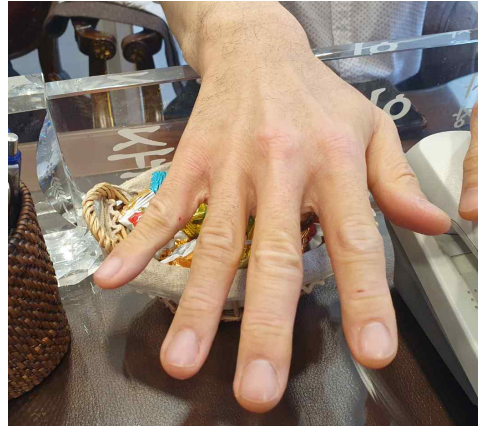
1st visit (2020.11.26.) DLQI, 28; VAS, 10.



2nd visit (2020.12.4.) DLQI, 20; VAS, 7.



3rd visit (2021.2.18.) DLQI, 15; VAS, 5.



4th visit (2021.3.4.) DLQI, 9; VAS, 4

Figure 4. The dermatological changes of Allergic contact dermatitis in this case.

고찰

알러지성 접촉 피부염(allergic contact dermatitis)은 지연형 과민 반응에 의한 습진 양상의 피부질환으로 항원에 노출된 후 12~48시간 내에 발생되며 3~4주가 지속되고 정상인에게는 항원으로 작용하지 않는 요인이 특정 사람에게만 증상을 일으킨다²⁾. 또한 알러지 접촉 피부염을 유발하는 물질

은 화학물질도 있으나 유기화합물이 대부분이기 때문에 진단에 있어서 가장 중요한 것은 병력 청취이며 환자의 성별, 연령, 직업, 생활습관, 개인적인 취미 등 다각적인 병력 청취를 필요로 한다⁹⁾. 현대의학에서는 습진 치료에 준하여, 스테로이드제와 항히스타민이 치료에 활용되고 있다¹⁾.

한의학에서는 濕瘡 중 漆瘡이 접촉성 피부염과 유사하며 風熱壅盛型은 疏風清熱, 解毒涼血하고 疎風散, 疏風清熱飲등을 활

용하고 火熱挾濕型은 清熱解毒 化濕消腫하고 化斑解毒湯을 사용하여 內治한다. 이 밖에도 蒲公英, 野菊花 등으로 外治하거나 尺澤, 曲池, 合谷 등 體針療法을 병행한다²⁰⁾

본 증례의 환자는 어린 시절부터 손가락에서 시작된 습진 양상의 피부염을 앓아왔고 오랜 시간동안 다양한 치료를 받으며 호악을 반복해 오던 중 최근 다시 증상이 악화되고 다른 여타 치료로도 완전한 관해 상태에는 도달하지 않았다. 초등학교 시절은 이미 몇 십 년 전의 상황이므로 정확한 병인을 찾기가 힘들었으나, 최근 악화되는 과정에서는 명확한 원인을 확인해 볼 수 있었다.

증상이 악화되기 이전 과도한 사업 확장(大)으로 인한 정신적 스트레스 받고 있었으며 이를 마땅히 해결하지 못한 채 계속 참으면서 끌고 가는 상황이었다(結胸). 또한 환절기를 맞이해서 더욱 심해졌으며 온도의 변화에 증상이 민감하게 반응하였고(發熱惡寒) 해당 증상의 범위는 손에 국한되어서 발생하였다(支). 이와 같은 증상 발병의 신체, 심리적 배경을 바탕으로 太陽病 結胸 146條 柴胡桂枝湯으로 조문 진단 할 수 있었다.

알리지성 접촉 피부염은 자연성 과민반응으로 일종의 비정상적인 면역반응이며 『傷寒論』의 ‘發熱’과 ‘惡寒’은 열이 나면서 동시에 추위를 타는 것을 의미하므로 가장 비정상적인 면역반응과 근접한 표현이다. 본 증례 환자는 더위와 추위를 모두 힘들어하며 온도변화가 심한 환절기에 증상이 더 심해지는 것을 확인할 수 있었다. 따라서 146條의 ‘發熱微惡寒’과 본 증례 환자의 피부염

의 상관관계를 유추할 수 있다.

또한 ‘支’의 小篆 형태를 살펴보면(Fig. 5) ‘又’와 ‘十’이 결합한 글자로 ‘又’는 손을 의미하고 ‘十’은 나뭇가지를 형상화 한 글자로서 나중에 ‘지탱하다 버티다, 가지, 팔과 다리’ 등의 의미를 갖게 되었다²¹⁾. 즉, 小篆에서 ‘支’는 손가락을 이용해서 나뭇가지를 쥐고 있는 형태의 글자로서 ‘손가락 또는 발가락을 이용해 물건을 잡는 모습’을 표현하였다. 이것을 병리적 상황으로 해석하자면 ‘어떠한 병변의 부위가 손에 국한 되어 있을 때’의 의미를 고려할 수 있다.



Figure 5. '支' in Seal character(篆字)²¹⁾

환자는 초등학생 시절 피부염 증상이 손에서부터 시작하였으며, 얼굴 목 등 다른 부위로 범위가 넓어졌다. 또한 호전과 악화를 반복하는 과정에서 다른 신체 부위는 호전되더라도, 손의 병변은 좀처럼 해결되지 않았다는 점을 통해 ‘支’를 확인할 수 있었다.

한편 증상이 악화되기 전 심해졌던 스트레스는 사업을 확장하면서 진료와 운영 중 하나를 내려놓지 못하고 모두 신경 쓰고 있

었던 점이다. 그로 인해 호전된 상태였던 병변이 다시 악화하였는데, 이는 ‘언제 다시 전쟁이 시작될지 모르는 내재된 걱정’이라고 제안된 ‘結’과 ‘걱정을 메달아 놓는 감정이나 행동’으로 제안된 ‘結胸²²⁾’으로 진단할 수 있었다. 이와 같이 ‘結胸’과 ‘支結’을 고려하여 太陽病 結胸 146조 시호계지탕을 처방하였다.

본 증례의 경과 평가에는 DSQL과 VAS를 이용하여 환자의 주소증의 심한 정도와 그로 인해 일상생활에서의 불편함 정도를 파악하였으며 90일간의 치료 기간 동안 DSQL은 30점 만점 중 28점에서 최종 8점까지 (Fig. 3), VAS는 10점 만점에서 3점까지 감소하여 (Fig. 2) 두 가지 지표 모두 안정적인 감소를 보였다. 투약 후 처음 일주일간은 병변 부위에 통증이 느껴졌다고 하였으나, 이후에 지속적이고 꾸준한 주소증의 호전을 확인할 수 있었다. 따라서 첫 일주일의 병의 진행과정의 일부증상이었던 것으로 판단하였으며 환자의 순응도도 양호하였다. 따라서 우리는 다른 요법을 병행하지 않고 『傷寒論』 柴胡桂枝湯 투여만으로도 환자의 알러지성 접촉 피부염을 효과적으로 조절하였음을 확인할 수 있었다.

환자가 90일 이상의 치료기간 내에 완전한 관해에 도달하지 못한 이유로는 여전한 스트레스 여건과 직업상 손가락을 사용할 수 밖에 없다는 점으로 인해 완전하게 생활지도 사항을 조절할 수 없기 때문에 우리가 진단한 ‘支結’에서 벗어나지 못한 것이 주요한 원인인 것으로 보인다.

피부과 영역의 삶의 질 측정에 이용되는

질문 도구로는 Dermatologic Life Quality Index (DLQI), Skindex-29, Dermatology Quality of Life Scale (DQOLS), Dermatology Specific Quality of Life Instrument (DSQL) 등이 있으나, 이 중 DQOLS, DSQL은 항목 수가 많아 외래에서 평가 도구로 쉽게 이용하기에는 어려움이 있다. 한편, DLQI는 가장 먼저 개발되었으며 삶의 질 평가 도구로 문항수가 적어 외래에서 간편하게 시행할 수 있다²³⁾는 장점이 있었기 때문에 우리는 DLQI를 사용하였으나 향후 연구에서는 다양한 지표를 이용할 필요가 있다.

또한, 본 증례에서 진단 요점으로 분석된 ‘支’의 경우 손가락 또는 손과 관련된 병변으로서의 의미를 확인할 수 있었으나, 손에 국한되기 쉬운 다른 한포진, 농포성 건선 등에 대해서도 진단적 가치를 가질 것인가에 대해서는 추가 연구가 필요하다. 또한 단일 증례에 대한 보고를 통해 ‘支結’, ‘心下支結’ 등에 대한 단정적인 의미제안을 하기는 어려운 것으로 사료되므로, 향후 재현성 확보가 가능한 후속 연구를 통해 조문의 해석에 대한 근거를 구축해야할 것으로 사료된다.

결론

『傷寒論』 辨病診斷體系를 근거로 알러지성 접촉 피부염 환자에게 柴胡桂枝湯을 90일 투여하여 호전된 증례를 분석한 결과 다음과 같은 결론을 얻었다.

1. 알러지성 접촉 피부염 환자에게 柴胡桂枝湯 90일 투약 후 DLQI 28점에서 8점, VAS 10점에서 3점으로 개선되었기 때문에 치료적 효과가 있었던 것으로 판단하였다.

2. 『傷寒論』 146條의 ‘發熱惡寒’은 이 환자의 ‘추위와 더위를 모두 싫어하며 주소 증의 환절기에 심해지고 온도변화에 밀접하게 영향을 받는 상태’로, 그리고 ‘支’는 이 환자의 ‘손가락에 국한되어 있는 신체적 병리상태’로 분석되었으므로, 향후 추가 연구가 필요하다.

Reference

- Kim KH, Park CW, Eun HC, Cho SH. Eczema. In:KDA Textbook Editing Board. Dermatology. 5th ed. Seoul:Ryo Moon Gak. 2008 ; 165-6.
- Jung JY, Han KH. Common Skin Disease in Korea. Seoul:MDworld medical book Co. Ltd. 2009 : 94-102.
- Klas PA, Corey G, Storrs FJ, Chan SC, Hanifin JM. Allergic and irritant patch test reactions and atopic disease. Contact Dermatitis 1996 ; 34 : 121-4.
- Kim SC, Hwang SY. Allogeneic Lymphocyte Stimulating Capacity of Contact Sensitized Epidermal Cells in Mouse. Korean Journal of Dermatology, 1989 ; 27(6) : 641-9.
- Kim JS, Park SY, Choi CW, Kim KS, Kim KO, Wei TS, Yang SJ. A Case of Allergic Contact Dermatitis Treated with Korean Medicine. The Journal Of The Korea Institute Of Oriental Medical Diagnostics (J Korea Instit Orient Med Diagn), 2015 ; 19(2) : 115-24.
- Park IS, Jung HA, Yoon IJ. The Clinical Study on 1 Case of Allergic Contact Dermatitis Treated with Infra-red Therapy and Acupuncture. Journal of HaeHwa Medicine, 2012 ; 20(2) : 125-31.
- Byeon JS, Jung YO. A Case Study of a Chronic Allergic Contact Dermatitis Treated by SAAM Acupuncture and Herbal Medicine. The Journal of Saam Acupuncture. 2020 ; 2(1) : 69-74.
- Kim HW, Ryu JH, Jo SZ, Cheon WJ, Son YH, An WG, Cho SI. Effects of Sophorae Radix on skin condition in mice with contact dermatitis induced by Dinitrofluorobenzene. The Korea Journal of Herbology, 2013 ; 28(6) : 25-9.
- Jun JH, Kang YH. The Effects of Scutellaria baicalensis GEORGI on Allergic contact dermatitis induced by DNCB in Mice. Dongguk journal of the institute of oriental medicine. 1998 ; 7(1) : 119-251.
- Kim JT, Kim HH, Park IS, Ahn SH, Chung JM. Immunohistochemical Study on the Activation of Cell mediated immunity in Murine Lymph node on Allergic Contact Dermatitis by DNCB - Based on the change of T lymphocytes and Il-2 receptors. Dongguk journal of the institute of oriental medicine. 1998 ; 7(1) : 33-73.
- Yun HJ, Ha HY, Rho YB. A Case Report of Contact Dermatitis treated by Mahwang-tang based on Shanghanlun Provisions. J. KMediACS. 2016 ; 8(1) :

- 53-65.
12. Rho YB, Lee JH, Ha HI. The fundamental meaning of Mai and Shanghanlun provisions based on paleography. Seoul : KMediACS publishing house. 2015 ; 7(1) : 1-14.
 13. Lim JE, Lee SJ. A diagnostic system and clinical application based on <Shanghanlun> six meridian patterns and provisions. Seoul:KMediACS publishing house. 2013 ; 5(1) : 1-17.
 14. KMediACS Academic Education Research Committee. 2020 Academic book - Gout and Parkinson's disease. Goyang : KMediACS. 2021 : 260-1.
 15. KMediACS Academic Education Research Committee. 2020 Academic book - A case report of 2 fatigue patients. Goyang : KMediACS. 2021 : 324.
 16. KMediACS Academic Education Research Committee. 2020 Academic conference book - A review of 'pain' in 『GangpyeongSanghanlun』 . Goyang : KMediACS. 2021 : 3-4.
 17. Lewis V, Finlay AY. 10 years experience of the Dermatology Life Quality Index (DLQI). J Investig Dermatol Symp Proc 2004 ; 9 : 169-180
 18. Lee SI, Cho HR. The comparison of the Shan ghanlun. Seoul:KMediACS publisihing house. 2015 : 213.
 19. Lee KY. Glue test for diagnosis and discrimination of allergic contact dermatitis. Program book. 2012 ; 64(1) : 94.
 20. Kim YB, Hwang CH, Ko WS, Korean dermatology. Busan. National Oriental Medicine College's Dermatology Textbook Compilation Committee. 2007 : 352-5.
 21. Chinese etymology. 支. retrieved 2021 Dec 4. Available URL : <https://hanziyuan.net/#home>
 22. Ha HY, Lee SJ, Lee SI. Diagnostic definition of Chest bind in GangPyeongShanghanlun 15 letters provision. J. KMediACS. 2018 ; 10(1) : 1-21.
 23. Finlay AY, Khan GK. Dermatology Life Quality Index (DLQI): a simple practical measure for routine clinical use. Clin Exp Dermatol 1994 ; 19 : 210-6.